Документ подписан простой электронной подписью
Информация о владельце:
ФИО: Кузнецов Владимир Вячеславович
Должность: И.о. ректора
Дата подписания: 19.12.2025 19:27:09
Уникальный программный ключ:
89bc0900301c561c0dcc38a48f0e3de679484a4c

Федеральное государственное бюджетное образовательное учреждение
высшего образования
«Тихоокеанский государственный медицинский университет»
Министерства здравоохранения Российской Федерации

«УТВЕРЖДАЮ»
Заведующий кафедрой
_____/Коцюрбий Е.А./
«10» апреля 2025 г.

# МЕТОДИЧЕСКИЕ РЕКОМЕНДАЦИИ ДЛЯ ПРЕПОДАВАТЕЛЕЙ И ОБУЧАЮЩИХСЯ ПО ДИСЦИПЛИНЕ

# Б1.О.22 ПАТОЛОГИЧЕСКАЯ АНАТОМИЯ

(наименование дисциплины (модуля)

| | |
|---|---|
| **Специальность** | 30.05.01 Медицинская биохимия |
| **Уровень подготовки** | специалитет |
| **Направленность подготовки** | 02 Здравоохранение (в сфере клинической лабораторной диагностики, направленной на создание условий для сохранения здоровья, обеспечения профилактики, диагностики и лечения заболеваний) |
| **Форма обучения** | очная |
| **Срок освоения ООП** | 6 лет |
| **Кафедра** | патологической анатомии и судебной медицины |

Владивосток, 2025

**1. ВВОДНАЯ ЧАСТЬ**

**1.1. Фонд оценочных средств** регламентирует формы, содержание, виды оценочных средств для текущего контроля, промежуточной аттестации и итоговой (государственной итоговой) аттестации, критерии оценивания дифференцированно по каждому виду оценочных средств.

**1.3. Фонд оценочных средств определяет уровень формирования у обучающихся установленных в ФГОС ВО и определенных в** основной образовательной программе высшего образования по специальности 30.05.01 Медицинская биохимия, направленности 02 Здравоохранение (в сфере клинической лабораторной диагностики, направленной на создание условий для сохранения здоровья, обеспечения профилактики, диагностики и лечения заболеваний) **универсальных (УК) компетенций, общепрофессиональных (ОПК) и профессиональных (ПК) компетенций**

**Ссылка на ООП ВО в части компетенций и индикаторов их достижения**

**2. ОСНОВНАЯ ЧАСТЬ**

**2.1. Виды контроля и аттестации, формы оценочных средств**

| № п/п | Виды аттестации | Оценочные средства* |
|---|---|---|
| | | Форма |
| 1 | Текущая аттестация | Тесты |
| 2 | Промежуточная аттестация | Вопросы для собеседования |
| | | Ситуационные задачи |
| | | |

**3. Содержание оценочных средств текущего контроля**

занятий в форме: тестирования.

| ДАЙТЕ ОТВЕТЫ НА ВОПРОСЫ ТЕСТОВЫХ ЗАДАНИЙ |
|---|
| **1. Синонимы крупозной пневмонии**<br>сегментарная, долевая<br>**плевропневмония, долевая ***<br>плевропневмония, уремическая пневмония<br>бронхопневмония, фибринозная пневмония |
| **2. Эмболический гнойный нефрит характерен для**<br>септицемии<br>**септикопиемии ***<br>туберкулёза<br>сифилиса |
| **3. Метастазирование злокачественных опухолей осуществляется вследствие эмболии**<br>микробной |

**тканевой ***
жировой
газовой

**4. Для злокачественной опухоли наиболее характерен рост**
аппозиционный
экспансивный быстрый
экзофитный
**инвазивный ***

**5. Морфологическая основа хронической почечной недостаточности**
уремия
**нефросклероз ***
аутоинтоксикация
рак почки

**6. Методы патологической анатомии:**
а) биопсия;
б) микроскопия;
в) эксперимент;
г) аутопсия;
д) цитология.
Эталон ответа: а, б, в, г, д

**7. Кровотечение - это:**
а) уменьшение количества крови в организме;
б) выход крови из полости сердца или сосуда;
в) внутрисосудистое разрушение эритроцитов;
г) уменьшение количества эритроцитов;
д) выход лейкоцитов и плазмы за пределы сосуда.
Эталон ответа: б

**8. Назовите**
**причины возникновения инфаркта:**
а) лимфостаз, воспаление;
б) тромбоз, эмболия;
в) нарушение обмена веществ;
г) гиперемия, отёк;
д) спазм сосудов, острая недостаточность кровообращения.
Эталон ответа: б, д

**9. Перечислите виды эмболий:**
а) тканевая;
б) жировая;
в) гиалиново-капельная;
г) гидропическая;
д) микробная.
д) злокачественная плоскоклеточная опухоль.
Эталон ответа: а, б, д

**10. Аденокарцинома - это:**
а) пролиферирующий полип;
б) доброкачественная железистая опухоль;
в) злокачественная железистая опухоль;
г) разновидность саркомы;
Эталон ответа: в

***Выбрать правильные ответы***
1. *Местная, комплексная, сосудисто-мезенхимальная реакция в ответ на повреждение это:*

а) некроз,
б) адаптация,
в) воспаление,
г) тромбоз,
д) полнокровие.

2. *Воспаление имеет следующие фазы:*
а) альтерация,
б) экссудация,
в) пролиферация,
г) репарация.

3. *Основные компоненты фазы экссудации:*
а) альтерация,
б) изменение кровотока,
в) образование воспалительного отека,
г) пролиферация,
д) эмиграция клеток и фагоцитоз.

4. *Эмиграция лейкоцитов в очаг воспаления имеет следующие стадии:*
а) краевое стояние в кровотоке,
б) диапедез,
в) хемотаксис,
г) фагоцитоз.

5. *Медиаторы воспаления, принимающие участие в эмиграции лейкоцитов в очаге воспаления:*
а) адгезивные молекулы на поверхности лейкоцитов,
б) адгезивные молекулы на поверхности эндотелия,
в) интегрины CD11/CD18, VLA-4, L-селектин,
г) иммуноглобулины ICAM-1, VCAM-1,
д) ИЛ-1 и ФНО.

Эталон ответа:

**1. в.** Воспаление — это общепатологический процесс, характеризующийся развитием местной, комплексной, сосудисто-мезенхимальной реакции в ответ на повреждение тканей и органов, вызванное действием различных агентов.

**2. а, б, в.** Воспаление имеет фазы альтерации, экссудации пролиферации.

**3. б, в, д.** Основными компонентами фазы экссудации являются изменения кровотока, заканчивающиеся воспалительной гиперемией, образованием жидкой части экссудата и клеточных элементов с последующим фагоцитозом.

**4. а, б, в.** Этапы эмиграции лейкоцитов в очаг воспаления: краевое стояние в кровотоке, диапедез, хемотаксис.

**5. а, в, г, д.** В эмиграции лейкоцитов в очаге воспаления участвуют адгезивные молекулы на поверхности лейкоцитов, интегрины, иммуноглобулины, ИЛ-1, ФНО.

Диагностируйте патологический процесс на представленной макрофотографии:



*Капиллярная гемангиома кожи
Саркома Капоши
Пограничный невус кожи
Геморрагическая инфильтрация в коже

Назовите вид дистрофии, развивающейся при такой макроскопической картине



жировая сосудисто-стромальная

белковая паренхиматозная
*жировая паренхиматозная
углеводная паренхиматозная

Назовите вещество, придающее коричневый цвет представленному образованию



гемосидерин
липохром
*меланин
меланогематин

На фоне приема по показаниям нестероидных противовоспалительных препаратов, возникла патология, приведшая к смерти и представленная на макрофотографии. Отложения какого пигмента мы наблюдаем

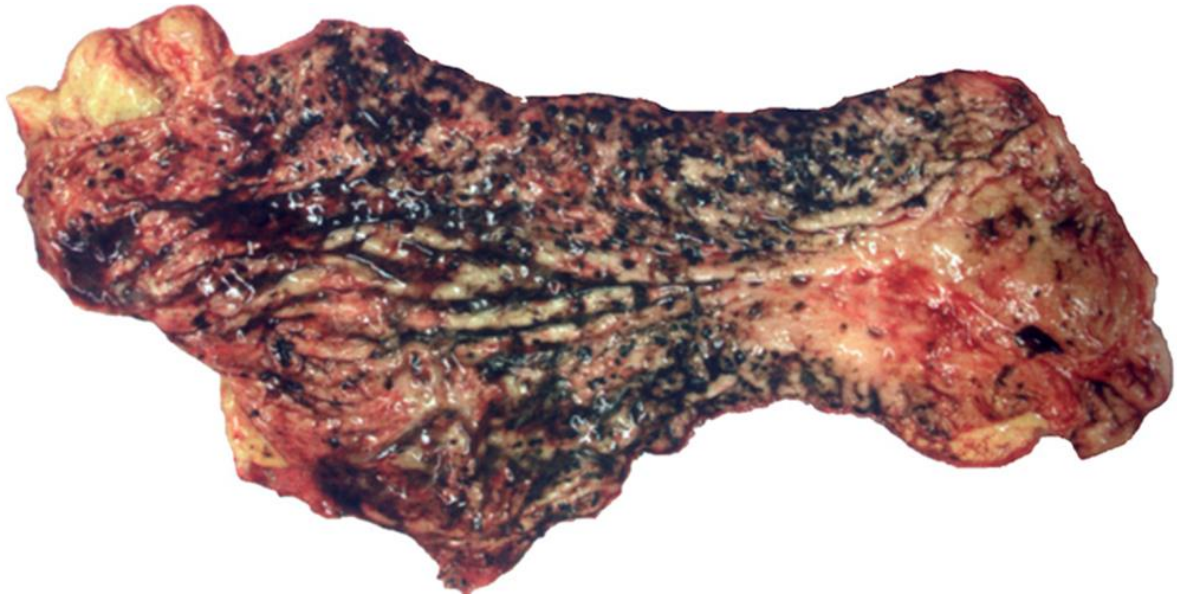

не окисленного гемосидерина

| |
|---|
| окисленного гематоидина<br>*солянокислого гематина<br>билирубина |
| Диагностируйте патологический процесс на представленной макрофотографии (киста яичника):<br>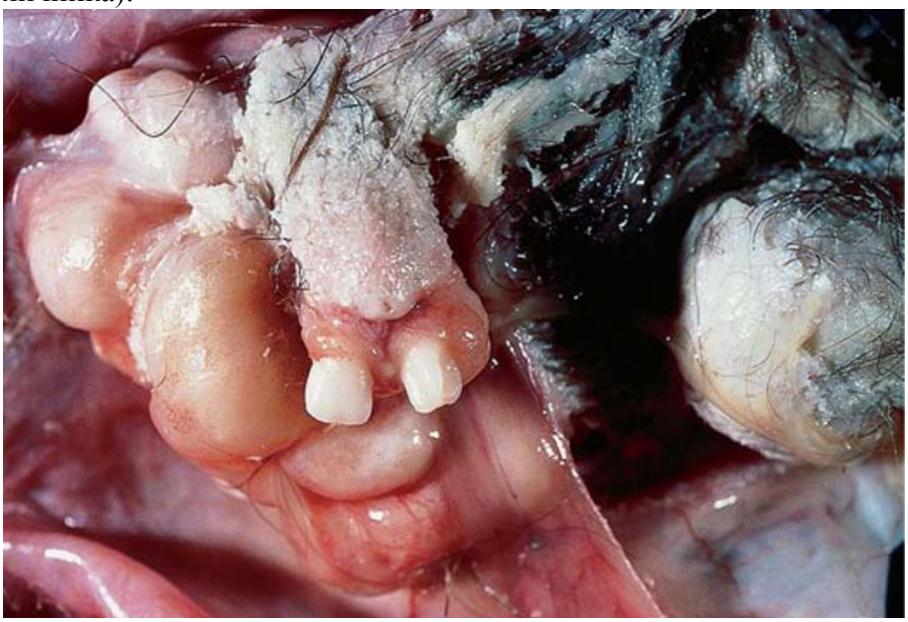<br>*Тератома яичника<br>Остеосаркома яичника<br>Серозный рак яичника<br>Плод-паразит |
| Диагностируйте патологический процесс по макрофотографии: |

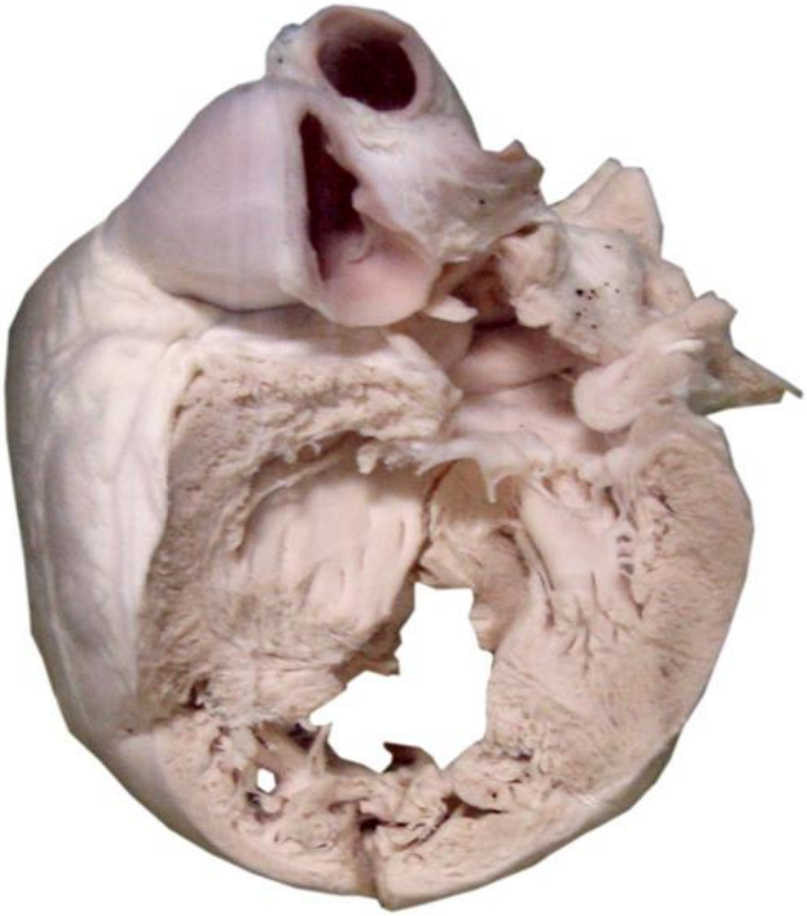

*Врожденный порок: дефект межжелудочковой перегородки
Приобретенный порок сердца
Фибринозный эпикардит
Гипертрофическая кардиомиопатия

Укажите наиболее вероятную степень дифференцировки плоскоклеточного рака:

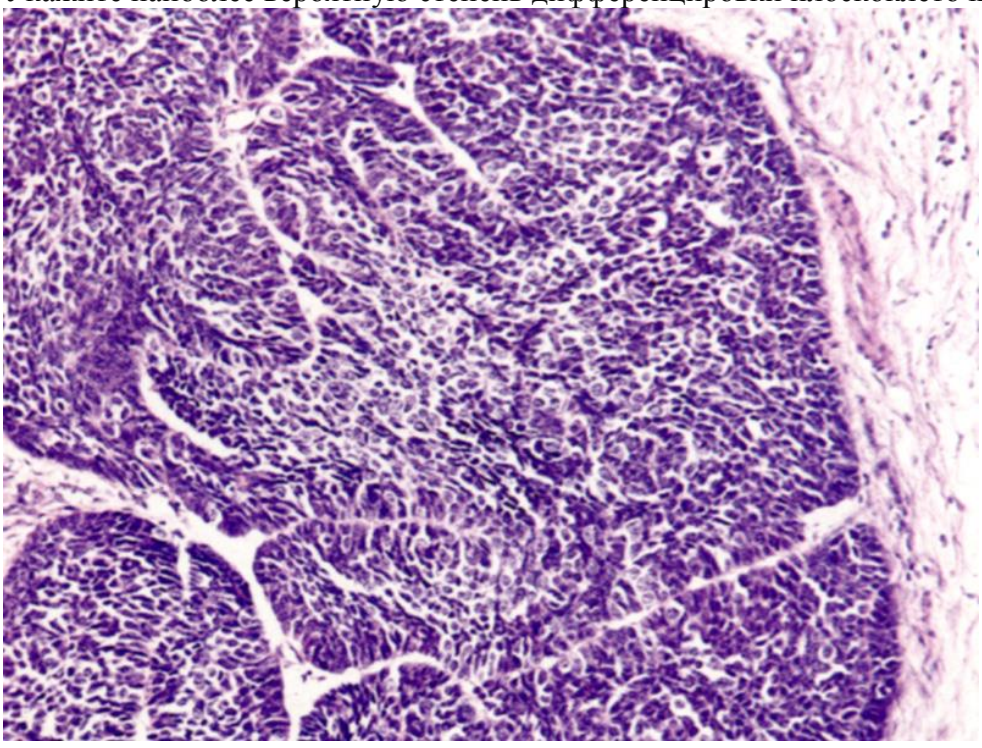

Высокая

*Низкая
Умеренная
Смешанная

Диагностируйте патологический процесс по микрофотографии, определите его стадию:

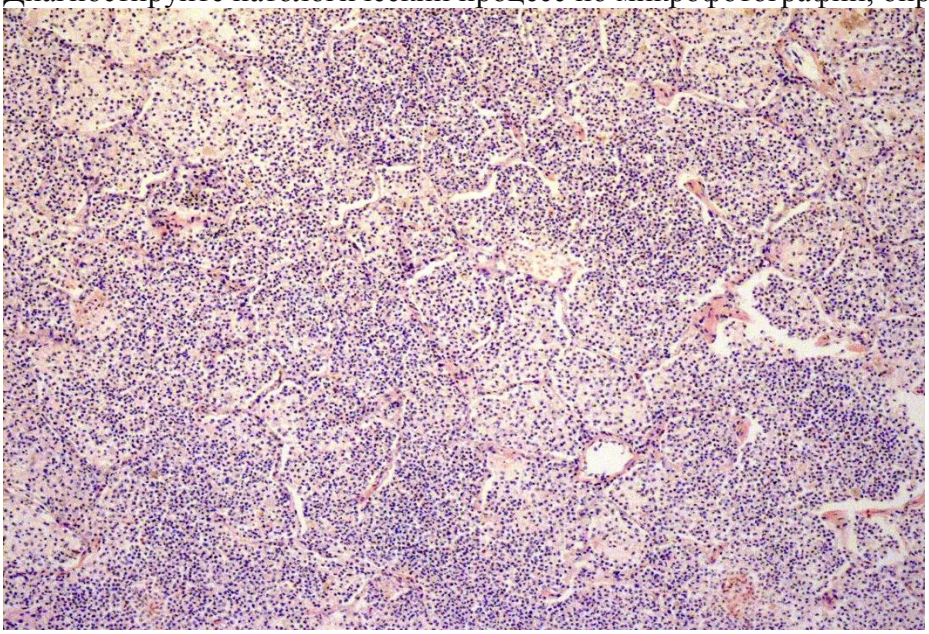

Крупозная пневмония, серое опеченение
Крупозная пневмония, красное опеченение
Фиброзирующий альвеолит, сотовое легкое
Крупозная пневмония, карнификация

Диагностируйте патологический процесс по микрофотографии, окраска по ван Гизон:

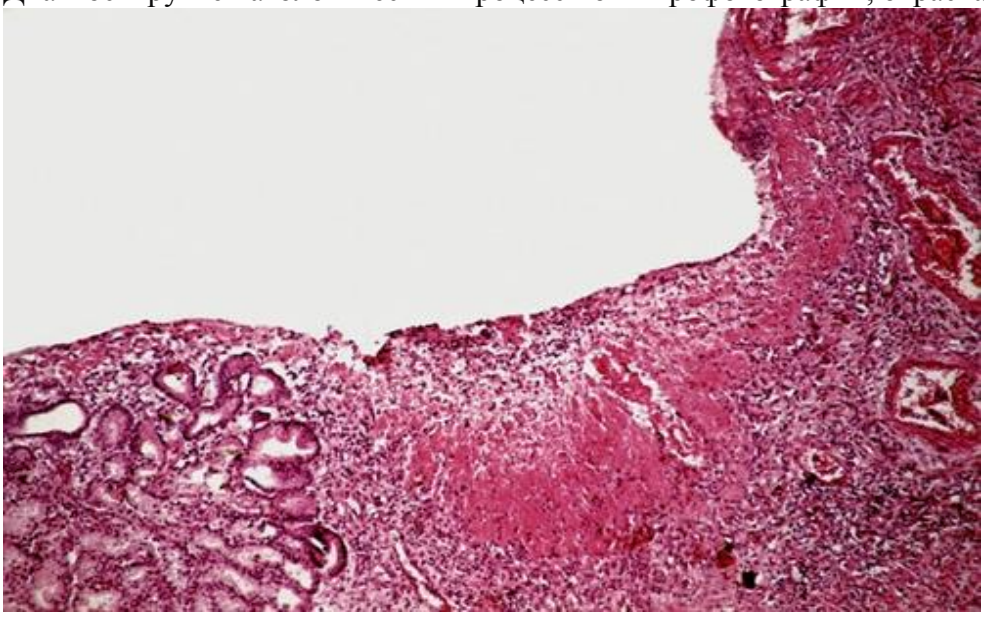

*Хроническая язва желудка
Острая язва желудка
Язва толстой кишки при брюшном тифе
Язвенный колит при дизентерии

На представленной микрофотографии можно обнаружить:

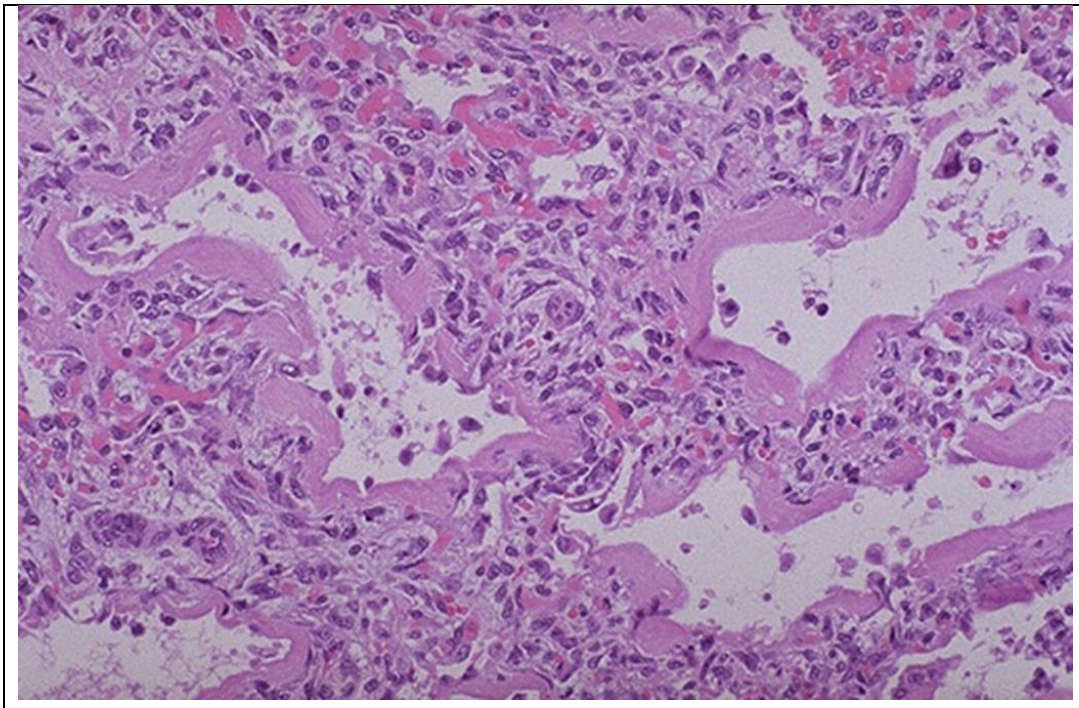

*Гиалиновые мембраны
Очаговую пневмонию
Бронхоэктазы
Стазы в сосудах легкого

**4. Содержание оценочных средств промежуточной аттестации**

Промежуточная аттестация проводится в формате вопросов для собеседования и ситуационных задач.

**Вопросы для собеседования.**

***ВОПРОСЫ К ЭКЗАМЕНУ, МЕДИЦИНСКАЯ БИОХИМИЯ, ОБЩАЯ ЧАСТЬ***

1. Дистрофия. Определение. Причины. Классификация. Морфогенетические механизмы развития. Клинико-морфологическая характеристика, исход, функциональное значение паренхиматозных дистрофий. Примеры.
2. Этиология, патогенез, клинико-морфологическая характеристика, функциональное значение, исход белковых стромально-сосудистых дистрофий. Примеры.
3. Нарушение обмена жиров (жировые дистрофии). Этиология. Виды. Общее ожирение. Причины, патогенез, классификация, клинико-морфологическая характеристика, значение для организма.
4. Нарушение обмена гемоглобиногенных пигментов. Классификация. Гемосидероз. Причины, виды, патогенез, клинико-морфологическая характеристика, исход, функциональное значение.
5. Нарушение обмена билирубина. Желтухи: классификация, клинико-морфологическая характеристика, причины, патогенез, исходы, функциональное значение.
6. Минеральные дистрофии, виды. Кальциноз, виды, морфологическая характеристика. Причины и механизмы камнеобразования. Виды камней. Последствия камнеобразования.
7. Некроз. Определение. Стадии. Классификация. Причины, механизмы развития и морфологическая характеристика некроза. Гангрена, определение, виды, исходы, значение для организма.
8. Расстройства кровообращения, классификация. Артериальное и венозное полнокровие. Причины, виды, морфологическая характеристика. Изменения в органах при хроническом венозном полнокровии, его исходы. Мускатная печень, морфологическая характеристика, исходы и значение для организма.

9. Кровотечение, кровоизлияние. Причины, механизмы развития, виды, морфологическая характеристика, осложнения и исходы.
10. Тромбоз. Причины, механизм формирования тромба. Местные и общие факторы тромбообразования. Тромб, его виды, морфологическая характеристика, исходы. Значение тромбоза.
11. Эмболия. Причины, виды, морфологическая характеристика, исходы, значение эмболии. Тромбоэмболия легочной артерии.
12. Инфаркт. Определение. Причины, виды, морфологическая характеристика стадий инфаркта. Исходы и значение для организма.
13. Воспаление. Определение. Классификация. Этиология и патогенез. Сущность и биологическое значение воспаления. Морфология воспаления, стадии. Терминология.
14. Экссудативное воспаление причины, виды, клинико-морфологическая характеристика, исходы фибринозного воспаления. Примеры.
15. Гнойное воспаление. Причины, клинико-морфологическая характеристика, виды, примеры, исходы.
16. Фибринозное воспаление. Причины, клинико-морфологическая характеристика, виды, примеры, исходы.
17. Продуктивное воспаление, его разновидности, исходы. Причины, механизм, клинико-морфологическая характеристика. Понятие о склерозе и циррозе.
18. Морфология нарушений иммуногенеза. Изменения тимуса и периферической лимфоидной ткани при нарушениях иммуногенеза. Реакции гиперчувствительности. Примеры, клиническое значение.
19. Иммунодефицитные состояния и синдромы. Клинико-морфологическая характеристика. СПИД. Этиология, эпидемиология, патогенез, патологическая анатомия. Причины смерти.
20. Регенерация. Определение, сущность и биологическое значение, исходы. Морфогенез регенераторного процесса. Виды регенерации. Грануляционная ткань, ангиогенез: стадии, морфологическая характеристика. Кинетика заживления ран.
21. Понятие о регенерации отдельных органов (печень, миокард, почки...). Патологические аспекты регенерации. Замедление заживления, фиброматозы, келоид. Морфологическая характеристика, клиническое значение.
22. Сущность, биологическое и медицинское значение приспособления и компенсации. Фазы компенсации, их морфофункциональная характеристика. Атрофия. Определение. Причины, механизм возникновения. Виды атрофии, морфологическая характеристика. Примеры. Кахексия.
23. Гипертрофия, гиперплазия. Определение. Виды гипертрофий. Причины, механизм развития, морфологическая характеристика. Значение для организма.
24. Дисплазия и метаплазия. Определение, клинико-морфологическая характеристика. Стадии (степени) дисплазии. Дисплазия и рак. Предопухолевые (предраковые) состояния и изменения, их сущность, морфология.
25. Опухоли. Определение, роль в патологии человека. Современные теории опухолевого роста. Принципы терминологии опухолей. Основные свойства опухоли. Значение биопсии в онкологии. Морфологическая диагностика опухолей.
26. Строение опухолей и свойства опухолевой клетки. Атипизм. Виды роста опухоли. Современная классификация опухолей. Принципы ее построения. Вторичные изменения в опухоли. Влияние опухоли на организм. Раковая кахексия.
27. Доброкачественные и злокачественные опухоли: разновидности сравнительная характеристика. Критерии злокачественности. Метастазирование, виды, закономерности, механизмы. Понятие о рецидиве.
28. Доброкачественные и злокачественные мезенхимальные опухоли. Саркома, её виды. Особенности строения, клинико-морфологическая характеристика.
29. Эпителиальные опухоли. Классификация. Папилломы. Аденомы. Клинико-морфологическая характеристика. Рак: определение, клинико-морфологическая характеристика.
30. Доброкачественные и злокачественные опухоли из меланинобразующей ткани. Клинико-морфологическая характеристика. Тератомы. Клинико-морфологическая характеристика.

***ЧАСТНАЯ ЧАСТЬ***

1. Лимфогранулематоз (болезнь Ходжкина): клинические стадии, патогистологические типы, клинико-морфологическая характеристика, прогноз, причины смерти.
2. Атеросклероз: эпидемиология, факторы риска, современные представления об этиологии и патогенезе. Морфологическая характеристика и стадии атеросклероза, строение атеросклеротической бляшки. Атеросклероз аорты. Осложнения.
3. Атеросклероз венечных артерий сердца. Инфаркт миокарда, морфологическая характеристика стадий его развития, исходы и осложнения. Понятие о внезапной коронарной смерти.
4. Атеросклероз сосудов мозга, почек, конечностей, органов брюшной полости. Клинико-морфологическая характеристика проявления атеросклероза данной локализации.
5. Гипертоническая болезнь: факторы риска, причины развития, патогенез, морфологические изменения в сосудах и сердце. Доброкачественное и злокачественное течение гипертензии. Морфология гипертонического криза. Морфология первично-сморщенной почки (нефроцирроз).
6. Миокардит: определение, классификация, этиология. Пато- и морфогенез, клинико-морфологическая характеристика, осложнения, исходы, причины смерти.
7. Ревматизм. Клинико-анатомические формы. Изменения сердца – виды ревматических эндокардитов, миокардитов, пери- и панкардитов. Морфологическая характеристика, прогноз, исходы.
8. Ревматоидный артрит: этиология, иммунопатогенез, морфогенез, стадии прогрессирования, осложнения и исходы.
9. Системная красная волчанка. Этиология, патогенез, клинико-морфологическая характеристика, осложнения и исходы Изменения сосудов, почек, сердца.
10. Брюшной тиф и сальмонеллезы. Этиология, эпидемиология, патогенез, характеристика стадий патоморфологических изменений. Осложнения кишечные и внекишечные, исходы.
11. Дизентерия. Этиология, эпидемиология, патогенез, пато- и морфогенез стадий. Понятие амебной дизентерии. Осложнения, исходы, причины смерти.
12. Холера. Этиология, эпидемиология, патогенез. Клинико-морфологическая характеристика периодов развития (проявления) заболевания. Осложнения, исходы, причины смерти. Патоморфоз.
13. Сепсис как особая форма развития инфекции. Отличия от других инфекций. Взаимоотношения макро- и микроорганизма. Понятие о септическом очаге, входных воротах. Классификация сепсиса. Клинико-морфологическая характеристика различных форм сепсиса. Бактериальный шок.
14. Септический (бактериальный) эндокардит: клинико-морфологическая характеристика, осложнения. Рожистое воспаление, формы, клинико-морфологическая характеристика, исходы. Стафилококковые инфекции.
15. Детские инфекции, их особенности. Простой герпес, ветряная оспа и опоясывающий герпес. Этиология, эпидемиология, пато- и морфогенез, клинико-морфологическая характеристика, осложнения, исходы.
16. Цитомегалия, инфекционный мононуклеоз. Этиология, эпидемиология, пато- и морфогенез, клинико-морфологическая характеристика, осложнения, исходы.
17. Дифтерия. Этиология, эпидемиология, пато- и морфогенез, клинико-морфологическая характеристика, осложнения, исходы, причины смерти. Местные и общие изменения. Понятие об истинном и ложном крупе.
18. Менингококковая инфекция. Этиология, эпидемиология, пато- и морфогенез, клинико-морфологическая характеристика, осложнения, исходы, причины смерти.
19. Корь, эпидемический паротит. Этиология, эпидемиология, пато- и морфогенез, клинико-морфологическая характеристика, осложнения, исходы, причины смерти. Коревая пневмония.
20. Полиомиелит. Этиология, эпидемиология, пато- и морфогенез, клинико-морфологическая характеристика, осложнения, исходы, причины смерти. Характеристика периодов заболевания.
21. Туберкулез, этиология, эпидемиология, пато- и морфогенез. Характеристика первичного туберкулезного комплекса. Формы (виды) прогрессирования первичного туберкулеза. Очаг Гона, его характеристика.
22. Гематогенный туберкулез, классификация. Гематогенный туберкулез с преимущественным поражением легких. Внелегочный гематогенный туберкулез: костно-суставной, половой и мочевыделительной системы, серозных оболочек, ЦНС.

23. Вторичный туберкулез, стадии прогрессирования (формы). Пато- и морфогенез, клинико-морфологическая характеристика, осложнения, исходы, причины смерти. Патоморфоз.
24. ОРВИ. Классификация. Грипп, формы гриппа. Парагрипп. Аденовирусная инфекция. Риновирусная инфекция. Этиология, эпидемиология, пато- и морфогенез, клинико-морфологическая характеристика, осложнения, исходы, причины смерти.
25. Крупозная (лобарная) пневмония. Этиология, патогенез, клинико-морфологические особенности, стадии развития, осложнения и исходы. Патоморфоз.
26. Очаговая пневмония (бронхопневмония). Этиология, патогенез, клинико-морфологическая характеристика, осложнения и исходы. Гипостатическая пневмония.
27. Межуточная пневмония: этиология, патогенез, клинико-морфологическая характеристика, исходы. Пневмония в условиях подавления иммунитета. Ателектаз и коллапс легкого. определение, клинико-морфологическая характеристика.
28. Хронический. Определение, классификация, этиология, патогенез, клинико-морфологическая характеристика, осложнения, исходы. Бронхоэктазы и бронхоэктатическая болезнь. Понятие, классификация, этиология, патогенез, клинико-морфологическая характеристика, осложнения, исходы, причины смерти.
29. Бронхиальная астма. Определение, классификация. Пато- и морфогенез, клинико-морфологическая характеристика, исходы, причины смерти. Эмфизема легких. Определение, классификация, этиология, патогенез, клинико-морфологическая характеристика, осложнения, исходы, причины смерти.
30. Рак легкого. Эпидемиология, принципы международной классификации. Предраковые изменения бронхов и легкого. Клинические проявления, морфологическая характеристика, макроскопические варианты, гистологические типы. Закономерности метастазирования. Осложнения.
31. Болезни пищевода. Эзофагит: этиология, клинико-морфологическая характеристика. Рак пищевода. Эпидемиология, классификация, патогенез, морфологическая характеристика, осложнения, исходы, прогноз. Дивертикул пищевода.
32. Острый гастрит: этиология, патогенез, морфологические формы, их характеристика. Хронический гастрит: этиология, патогенез, принципы классификации. Формы, выделяемые на основании изучения гастробиопсий. Осложнения, исходы, прогноз.
33. Язвенная болезнь желудка и 12-перстной кишки. Определение, эпидемиология, этиология, патогенез. Морфологическая характеристика хронической язвы в период обострения и ремиссии. Осложнения и исходы.
34. Опухоли желудка. Предраковые состояния. Рак желудка: эпидемиология, этиология, принципы классификации. Макроскопические и гистологические формы. Закономерности метастазирования.
35. Аппендицит. Классификация, этиология, патогенез. Патологическая анатомия острого и хронического аппендицита. Осложнения. Особенности заболевания у детей и пожилых. Перитонит: определение, клинико-морфологическая характеристика, исходы.
36. Гепатит: определение, классификация. Острый вирусный гепатит. Этиология, эпидемиология, пути передачи инфекции, патогенез, клинико-морфологические формы, морфологическая характеристика. Осложнения, исходы, прогноз.
37. Хронический вирусный гепатит. Этиология, классификация, признаки активности, клинико-морфологическая характеристика, исходы, прогноз. Связь с циррозом печени.
38. Гепатоз наследственный и приобретенный. Острый и хронический. Токсическая дистрофия печени, этиология, патогенез, патологическая анатомия, осложнения, исходы. Значение биопсий в диагностике болезней печени
39. Цирроз печени – определение. Классификация. Динамика развития морфологических изменений. Осложнения. Причины смерти. Опухоли печени: классификация.
40. Холециститы. Желчно-каменная болезнь, этиология, патогенез, клинико-морфологическая характеристика. Виды камней. Рак желчного пузыря. Рак печени. Формы рака микро- и макроскопические, закономерности метастазирования. Осложнения, прогноз.
41. Гломерулонефрит. Определение, классификация, этиология, патогенез, иммуноморфологическая характеристика, осложнения, исходы.

42. Острый некротический нефроз: этиология, патогенез, морфологическая характеристика, прогноз. ОПН. Амилоидоз почек. Стадии, их морфологическая характеристика, методы диагностики, осложнения, исходы.
43. Нефросклероз. Причины, патогенез, морфологическая характеристика. Виды, морфология. Патологическая анатомия. ХПН. Уремия. Этиология, патогенез, морфологическая характеристика.
44. Пиелонефрит острый и хронический. Этиология, патогенез, патологическая анатомия. Поликистозные почки. Морфологическая характеристика.
45. Фиброаденома молочной железы: морфологическая характеристика, клиническое значение. Рак молочной железы: эпидемиология, факторы риска, патогенез, морфологические типы и их характеристика, клинические проявления. Стадии распространения по TNM, особенности метастазирования, прогноз.
46. Циклические изменения эндометрия. Железистая гиперплазия эндометрия. Классификация, причины, морфологическая характеристика, прогноз (риск малигнизации), осложнения. Рак эндометрия: предрасполагающие факторы, макроскопическая характеристика, гистологические формы, закономерности метастазирования, прогноз.
47. Эрозия шейки матки (эндоцервикальные полипы): факторы риска, патогенез, морфологическая характеристика, исходы. Рак шейки матки: факторы риска, патогенез, морфологическая характеристика, методы диагностики, прогноз, особенности метастазирования.
48. Эндокринные заболевания. Болезни гипофиза. Аденомы аденогипофиза. Акромегалия. Этиология, патогенез, морфология. Церебрально-гипофизарная кахексия. Этиология, патогенез, морфология.
49. Болезни щитовидной железы: классификация. Тиреотоксикоз: этиология, патогенез, морфологические особенности, изменения в других органах. Гипотиреоидиз: причины, клинические проявления. Микседема, кретинизм.
50. Сахарный диабет. Определение, классификация. Этиология, патогенез, морфологическая характеристика. Осложнения сахарного диабета, их патогенез, клинико-морфологическая характеристика, прогноз. Причины смерти при сахарном диабете.

**СПИСОК ЭКЗАМЕНАЦИОННЫХ МАКРОПРЕПАРАТОВ И МИКРОПРЕПАРАТОВ**

1. Амилоидоз почки
2. Амилоидоз селезенки (саговая)
3. Инфаркт селезенки
4. Апостематозный нефрит
5. Атеросклероз аорты с тромбом
6. Брюшной тиф (пейеровы бляшки)
7. Возвратно-бородавчатый эндокардит
8. Геморрагический инфаркт легкого
9. Гиалиноз капсулы селезенки
10. Гидронефроз
11. Гидроцефалия
12. Гипертрофия миокарда
13. Гнойный лептоменингит
14. Инфаркт миокарда
15. Кавернозная гемангиома печени
16. Казеозный некроз почки
17. Камни желчного пузыря
18. Кровоизлияние в головной мозг
19. Крупозная пневмония
20. Крупозный ларинготрахеит
21. Метастазы рака в печень
22. Миллиарный туберкулез легких
23. Мускатная печень
24. Нефроцироз
25. Острые язвы желудка
26. Поликистоз почки
27. Постнекротический  цирроз печени
28. Рак желудка
29. Рак легкого
30. Рак молочной железы
31. Рак тела матки (аденокарцинома эндометрия)
32. Саркома бедра
33. Тампонада сердечной сорочки кровью
34. Фибринозный эпикардит
35. Фиброаденоматоз молочной железы
36. Фиброзно-кавернозный туберкулез
37. Фибролейомиома матки
38. Флегмонозный аппендицит
39. Хроническая язва желудка
40. Хронический абсцесс легкого

1. Мускатная печень – 1
2. Мускатный цирроз печени (окраска по Ван Гизону) – 2
3. Геморрагический инфаркт легкого – 6
4. Тромб в вене – 4а
5. Метаплазия эпителия бронха – 75а
6. Гидропическая дистрофия почки – 12
7. Гемосидероз легкого (реакция Перлса) – 14
8. Печень при механической желтухе – 16
9. Амилоидоз почки (окраска Конго-рот) – 20
10. Пигментный невус – 21
11. Известковые метастазы в почке – 29
12. Продуктивный интракапиллярный гломерулонефрит –  32
13. Гнойный пиелонефрит – 41
14. Некротический нефроз – 44
15. Фибринозный эпикардит и межуточный миокардит –  47
16. Гнойный лептоменингит – 54
17. Миллиарный туберкулез легких (эпителиоидные бугорки) – 64
18. Аденоматозный полип кишки – 80, 80а
19. Метастазы саркомы в легкое – 88
20. Тиреотоксический зоб – 96
21. Фибролейомиома матки (окраска по Ван Гизону) – 97
22. Папиллома кожи – 99
23. Метастазы рака (аденокарциномы) в легкое – 107
24. Аденокарцинома кишки – 108а
25. Постинфарктный кардиосклероз (окраска по Ван Гизону) – 111
26. Инфаркт миокарда – 112
27. Нефросклероз (окраска по Ван Гизону) – 113
28. Крупозная пневмония – 119
29. Гриппозная пневмония – 121
30. Рак легкого – 123
31. Флегмонозный аппендицит – 135
32. Хронический активный гепатит В – 138а
33. Плоскоклеточный рак пищевода – 139
34. Хроническая язва желудка (окраска по Ван Гизону) – 140
35. Постнекротический цирроз печени (окраска по Ван Газону) – 141
36. Жировая дистрофия печени – 143
37. Железистая псевдоэрозия шейки матки – 151
38. Крупозный ларинготрахеит – 157
39. Дифтеритическое воспаление зева при дифтерии – 158
40. Бронхиальная астма – 46п

**Ситуационные задачи**

| **ОЗНАКОМЬТЕСЬ С СИТУАЦИЕЙ И ДАЙТЕ РАЗВЕРНУТЫЕ ОТВЕТЫ НА ВОПРОСЫ** |
|---|
| **Задача 1.** Ребенок страдающий туберкулезом умер от легочно-сердечной недостаточности. На вскрытии обнаружены межуточный миокардит, множественные очажки размером с просяное зерно в легких, печени и селезенке.<br>**Вопросы и задания:**<br>1. Назовите изменения в легких, печени и селезенке.<br>2. Как называются эти «очажки»?<br>3. Какую тканевую реакцию они отражают?<br>4. Что входит в состав данного образования?<br>5. Каков исход данного образования?<br>**Ответы:**<br>1. Изменения в легких, печени и селезенки называются милиарный туберкулез.<br>2. «Очажки» называются – гранулемы.<br>3. Они отражают тканевую реакцию – продуктивную.<br>4. В состав данного образования входят: казеозный некроз, эпителиоидные клетки, лимфоциты и клетки Пирогова-Лангханса.<br>5. Исход данного образования – рубцевание. |
| **Задача 2**. Мужчина 46 лет, после переохлаждения внезапно почувствовал острую боль в левой половине грудной клетки, одышку, головные и мышечные боли, озноб; температура 39,2$^0$С. В клинику поступил на 3-й день болезни. При обследовании выявлено отсутствие дыхания в области верхней доли левого легкого, шум трения плевры, тахикардия, нейтрофильный лейкоцитоз, увеличение СОЭ. Несмотря на проводимое лечение, через 2 недели у больного отмечается кашель с выделением гнойной мокроты, боли в грудной клетке слева, температура 38,5$^0$С.<br>**Вопросы и задания:**<br>1. Какое заболевание развилось у больного?<br>2. Стадия болезни?<br>3. С чем связан шум трения плевры?<br>4. Назовите осложнение, развившееся у больного.<br>5. Перечислите возможные внелегочные осложнения.<br>**Ответы:**<br>1. У больного развилась долевая пневмония.<br>2. Стадия болезни – стадия серого опеченения.<br>3. Шум трения плевры связан с фибринозным плевритом.<br>4. Осложнение, развившееся у больного - абсцесс легкого.<br>5. Возможные внелегочные осложнения: перикардит, медиастинит, перитонит, гнойный артериит, гнойный менингит. |

**ОЗНАКОМЬТЕСЬ С СИТУАЦИЕЙ И ДАЙТЕ РАЗВЕРНУТЫЕ ОТВЕТЫ НА ВОПРОСЫ**

У мальчика 7 лет с утра появились боли в животе, повысилась температура тела (до 38°С), была рвота и понос. Участковый педиатр диагностировала энтеровирусный гастроэнтерит, назначила лечение, несмотря на которое состояние ребенка продолжало ухудшаться: неоднократные рвота и понос, боли по всему животу, повышение температуры тела до 40°С. Родители вызвали скорую медицинскую помощь, ребенок госпитализирован. При осмотре в приемном отделении дежурным хирургом был диагностирован острый аппендицит. Ребенок взят в операционную, выполнена лапаротомия, аппендэктомия, санирование брюшной полости. Послеоперационный диагноз (подтвержденный позже исследованием операционного материала): «острый аппендицит, реактивный перитонит». Через 2 часа после окончания вмешательства во время внутривенного капельного введения лекарственной смеси развился анафилактический шок, и наступила смерть.

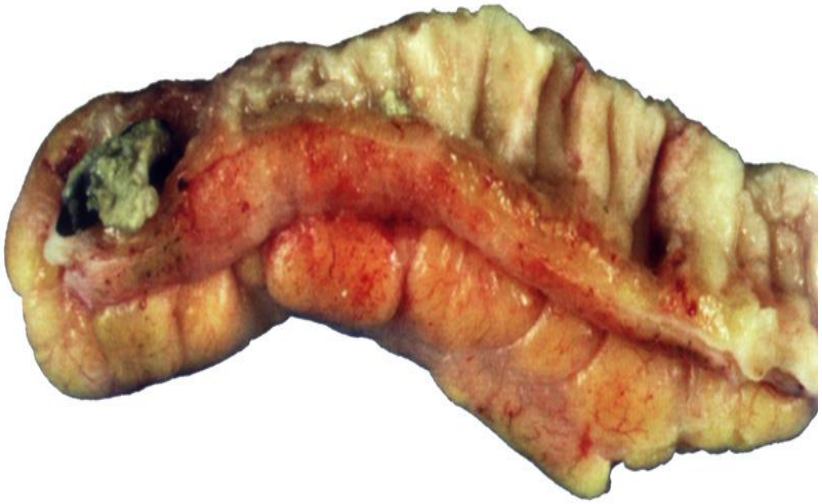

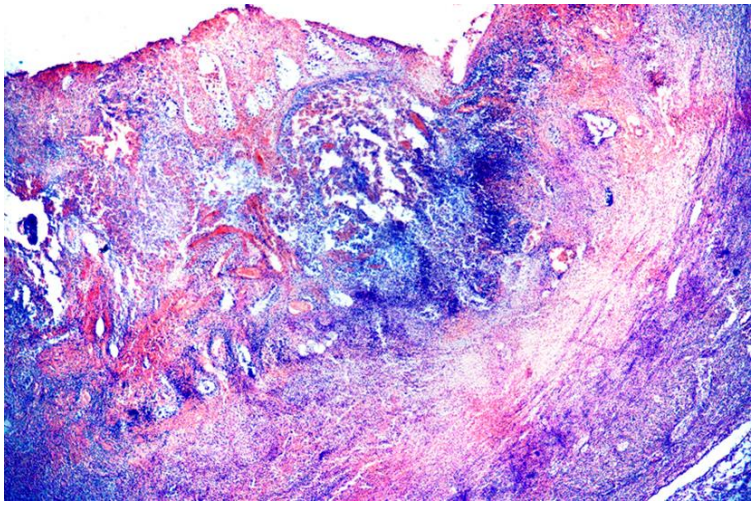

Срез червеобразного отростка. Окр. гематоксилином и эозином.

1. Самые частые причины развития аппендицита у детей.
2. Диагностируйте форму аппендицита по макро- и микрофотографии.
3. Назовите основную причину смерти.
4. Чем может осложниться данная форма аппендицита.
5. Сопоставьте жалобы пациента и морфологические изменения возникшие в червеобразном отростке.

2. Больная 80 лет, была доставлена машиной скорой медицинской помощи в больницу с клинической картиной «острого живота» и кишечной непроходимости. При экстренной хирургической операции — лапаротомии — петли тонкой кишки раздуты, черного и темно-красного цвета, дряблой консистенции. Мезентериальные артерии с атеросклеротическими бляшками, просвет некоторых обтурирован тромбами.



1. Назовите процесс, развившийся у больной в тонкой кишке.
2. Назовите причину данного процесса в кишке.
3. Назовите причины черного окрашивания стенки тонкой кишки.
4. Перечислите органы, в которых может развиться аналогичный патологический процесс ….
5. Перечислите основные виды некроза: 1., 2., 3.

## 5. Критерии оценивания результатов обучения

Оценка «***отлично***» выставляется обучающемуся, если он владеет знаниями предмета в полном объеме учебной программы, достаточно глубоко осмысливает дисциплину; самостоятельно, в логической последовательности и исчерпывающе отвечает на все вопросы, подчеркивает при этом самое существенное, умеет анализировать, сравнивать, классифицировать, обобщать, конкретизировать и систематизировать изученный материал, выделять в нем главное: устанавливать причинно-следственные связи; четко формирует ответы.

Оценка «***хорошо***» выставляется обучающемуся, если он владеет знаниями дисциплины почти в полном объеме программы (имеются пробелы знаний только в некоторых, особенно сложных разделах); самостоятельно и отчасти при наводящих вопросах дает полноценные ответы на вопросы; не всегда выделяет наиболее существенное, не допускает вместе с тем серьезных ошибок в ответах.

Оценка «***удовлетворительно***» выставляется обучающемуся, если он владеет основным объемом знаний по дисциплине; проявляет затруднения в самостоятельных ответах, оперирует неточными формулировками; в процессе ответов допускает ошибки по существу вопросов.

Оценка «***неудовлетворительно***» выставляется обучающемуся, если он не освоил обязательного минимума знаний предмета, не способен ответить на вопросы даже при дополнительных наводящих вопросах экзаменатора.