Документ подписан простой электронной подписью
Информация о владельце:
ФИО: Шуматов Валентин Борисович
Должность: Ректор
Дата подписания: 02.04.2025 17:10:28
Уникальный программный ключ:
1cef78fd73d75dc6ecf72fe1eb94fee387a2985d2657b784eec019bf8a794cb4

Федеральное государственное бюджетное образовательное учреждение
высшего образования
«Тихоокеанский государственный медицинский университет»
Министерства здравоохранения Российской Федерации

«УТВЕРЖДАЮ»
Заведующий кафедрой
_____ / Черток В.М. /
«20» апреля 2024 г.

ФОНД ОЦЕНОЧНЫХ СРЕДСТВ

основной образовательной программы
высшего образования
Б1.О.07 Анатомия

Направление подготовки (специальность)	34.03.01 Сестринское дело
Уровень подготовки	Высшее образование (бакалавриат) (специалитет/магистратура)
Направленность подготовки	07Административно-управленческая и офисная деятельность
Сфера профессиональной деятельности	Управления персоналом организации
Форма обучения	Очная (очная, очно-заочная)
Срок освоения ООП	4 года (нормативный срок обучения)
Институт/кафедра	Анатомии человека

Владивосток – 2024

1. ВВОДНАЯ ЧАСТЬ

1.1. **Фонд оценочных средств** регламентирует формы, содержание, виды оценочных средств для текущего контроля и промежуточной аттестации, критерии оценивания дифференцированно по каждому виду оценочных средств.

1.3. Фонд оценочных средств определяет уровень формирования у обучающихся установленных в ФГОС ВО и определенных в основной образовательной программе высшего образования по направлению подготовки 34.03.01 Сестринское дело, направленности (07Административно-управленческая и офисная деятельность) в сфере профессиональной деятельности (в сфере управления персоналом организации) **и общепрофессиональных (ОПК) компетенций**

Ссылка на ООП ВО в части компетенций и индикаторов их достижения:
https://tgmu.ru/sveden/files/zie/OOP_34.03.01_24_Sestrinskoe_delo.pdf

2. ОСНОВНАЯ ЧАСТЬ

2.1. Виды контроля и аттестации, формы оценочных средств

№ п/п	Виды контроля	Оценочные средства*
		Форма
1	**Текущий контроль****	**Тесты**
		Вопросы для собеседования
2	**Промежуточная аттестация****	**Вопросы для собеседования**

3. Содержание оценочных средств текущего контроля

Текущий контроль осуществляется преподавателем дисциплины при проведении занятий в форме: тестирования (оценочное средство 1) и устного собеседования по вопросам (оценочное средство 2):

Оценочное средство 1 (тесты):

01. К костям туловища относят
*1) позвоночный столб
2) лопатку
3) ключицу
4) таз
02. Ребра с позвоночным столбом соединяются посредством
1) симфиза
2) синдесмоза
3) синхондроза
*4) диартрозов
03. К поясу нижних конечностей относят
1) парные тазовые кости и крестец
2) парные тазовые кости, крестец и бедренные кости
*3) парные тазовые кости
4) бедренные кости
04. Тазобедренный сустав по форме является
1) эллипсовидным

2) седловидным
*3) чашеобразным
3) блоковидным
05. Воздухоносную пазуху имеет
1) затылочная кость
2) теменная кость
*3) лобная кость
4) нижняя челюсть
06. К лицевому черепу относят
1) лобную кость
2) решетчатую кость
3) клиновидную кость
*4) подъязычную кость
07. К мозговому черепу относят
1) сошник
*2) височную кость
3) небную кость
4) нижнюю носовую раковину
08. Надчерепная мышца относится к группе
1) жевательных
2) мимических
3) мышц шеи
*4) мышц свода черепа
09. Мышцей передней группы живота является
1) наружная косая
*2) прямая мышца живота
3) внутренняя косая
4) поперечная
010. Чувствительные нейроны спинного мозга находятся
1) в передних рогах
*2) в задних рогах
3) в латеральных рогах
4) в передних канатиках
011. Двигательные нейроны спинного мозга находятся
*1) в передних рогах
2) в задних рогах
3) в латеральных рогах
4) в передних канатиках
012. Серое вещество конечного мозга представлено
1) капсулами
*2) плащом (мантией)
3) базальными ядрами
4) боковыми желудочками
013. К преломляющим средам глаза не относят
1) влагу камер
2) роговицу
*3) сосудистую оболочку
4) хрусталик
014. К наружному уху относят
*1) наружный слуховой проход
2) улитку
3) барабанную перепонку

3) слуховые косточки
015. В формировании соматических сплетений принимают участие только ветви
1) соединительные
2) дорсальные
*3) вентральные
4) менингеальные
016. Подъязычный нерв иннервирует мышцы
1) мимические
*2) языка
3) груди
4) спины
017. Верхушка сердца направлена
1) вправо
2) вверх
*3) вниз
4) назад
018. Левая общая сонная артерия отходит от
*1) дуги аорты
2) восходящей аорты
3) плечеголовного ствола
4) грудной аорты
019. Бифуркация аорты находится на уровне
1) второго поясничного позвонка
2) третьего поясничного позвонка
3) двенадцатого грудного позвонка
4) крестцово-позвдошного сочленения
*5) четвёртого поясничного позвонка
020. В зачелюстной ямке расположена железа
*1) околоушная
2) подъязычная
3) подчелюстная
4) слезная
021. Выводной проток околоушной железы открывается
*1) в преддверие ротовой полости
2) в собственно ротовую полость
3) в глотку
022. Верхний носовой ход сообщается с
*1) клиновидной пазухой
2) верхнечелюстной пазухой
3) глазницей
4) передними ячейками решетчатой кости
023. Структурно-функциональная единица легкого называется
1) долька
*2) ацинус
3) доля
4) сегмент
024. Печень делится на две доли
1) латеральную и медиальную
2) переднюю и заднюю
3) квадратную и хвостатую
*4) правую и левую
025. Наружная оболочка матки называется

1) параметрий
2) эндометрий
3) миометрий
*4) периметрий

026. Венозные синусы являются производными оболочки
1) паутинной
2) мягкой
* 3) твердой
4) серозной

027. Полостью конечного мозга является:
1) III – желудочек
2) IV – желудочек
*3) боковые желудочки
4) сильвиев водопровод

028. Борозда ребра проходит вдоль
* 1) нижнего края
2) верхнего края
3) шейки ребра
4) посередине тела ребра

029. Для грудных позвонков характерно наличие:
*1) реберных ямок на телах
2) суставных отростков, расположенных сагиттально
3) отверстий в поперечных отростках
4) наличие раздвоенных остистых отростков

030. Групповым признаком шейных позвонков является
1) наличие реберных ямок на телах
2) расположение суставных отростков сагиттально
*3) наличие отверстий в поперечных отростках
4) наличие реберных ямок на поперечных отростках

031. К костям пояса верхней конечности относят
1) позвоночный столб
2) грудину
*3) ключицу
4) ребра
*5) ключицу

032. Каналы височной кости
*1) сонный
2) зрительный
*3) мышечно-трубный
4) крыловидный
*5) лицевой

033. Непарные кости лицевого черепа
1) верхняя челюсть
*2) нижняя челюсть
*3) сошник
4) носовая
*5) подъязычная
6) слезная

034. Частями небной кости являются
1) решетчатая пластинка
*2) горизонтальная пластинка
*3) перпендикулярная пластинка

035. Отростками верхней челюсти являются
1) венечный
*2) лобный
*3) альвеолярный
4) мыщелковый
036. В средний носовой ход открывается пазуха
1) клиновидная
*2) лобная
3) носослезный канал
* 4) гайморова
*5) решетчатая
037. Мышцы передней группы бедра осуществляют
1) отведение бедра
2) разгибание бедра
*3) сгибание бедра
*4) разгибание голени
038. Приводящий канал имеет отверстие
*1) входное
2) латеральное
*3) переднее
*4) выходное
039. К непарным хрящам гортани относят
1) черпаловидный
2) просовидный
*3) щитовидный
4) клиновидный
*5) перстневидный
040. Содержимым «почечной ножки» не является
*1) большие чашки
2) почечная артерия
3) почечная вена
4) мочеточник
*5) лоханка
041. Фиброзная оболочка глазного яблока образует
1) ресничное тело
2) радужку
*3) склеру
4) сетчатку
*5) роговицу
042. Двигательный центр пирамидной системы находится в
1) верхней теменной дольке
*2) предцентральной извилине
3) постцентральной извилине
*4) лобной доле
5) височной доле
043. Корковый центр зрения находится в
1) верхней лобной извилине
*2) шпорной борозде
3) верхней височной извилине
*4) затылочной доле
044. Центр кожной чувствительности находится в
*1) теменной доле

2) предцентральной извилине
*3) постцентральной извилине
4) лобной доле
5) височной доле

045. Корковый центр письма находится в
1) верхней лобной извилине
2) шпорной борозде
*3) средней лобной извилине
*4) лобной доле\

046. Сосудистая оболочка глазного яблока образует
*1) ресничное тело
*2) радужку
3) склеру
4) сетчатку
5) роговицу

047. Оболочки почки
*1) фиброзная капсула
2) серозная оболочка
3) мышечная оболочка
*4) жировая капсула
*5) почечная фасция

048. К нижним дыхательным путям относятся
1) носовая полость
2) носоглотка
*3) трахея
*4) гортань

049. К сосудам малого круга кровообращения относятся
* 1) легочные вены
2) верхняя полая вена
3) нижняя полая вена
4) аорта
*5) легочный ствол
*6) легочные артерии

050. Проводящая система сердца включает
* 1) предсердно-желудочковый узел
2) фиброзное кольцо
*3) пучок Гиса
*4) волокна Пуркинье
*5) синусно-предсердный узел
6) сухожильные нити

051.Соответствие движений вокруг сагиттальной
1) сагиттальная ось = супинация – пронаци
*2) сагиттальная ось = отведение - приведение
3) сагиттальная ось = сгибание - разгибание
4) сагиттальная ось = круговые движения

052. Места выхода трех ветвей тройничного нерва из черепа
глазной нерв (1-ая ветвь)=круглое отверстие
*глазной нерв (1-ая ветвь)=верхняя глазничная щель
верхнечелюстной нерв (2-ая ветвь)=овальное отверстие
*нижнечелюстной нерв (3-я ветвь)=овальное отверстие

*верхнечелюстной нерв (2-ая ветвь)=круглое отверстие

053. Спиральная борозда плечевой кости соответствует структуре сосудисто-нервного пучка

1) Спиральная борозда = локтевой нерв и глубокая артерия плеча

2) Спиральная борозда = глубокая артерия плеча

*3) Спиральная борозда = лучевой нерв и глубокая артерия плеча

4) Спиральная борозда = локтевой нерв

054. На схеме фасций шеи по В.Н. Шевкуненко установите соответствие между фасциями, выделенными цветом, и их наименованием

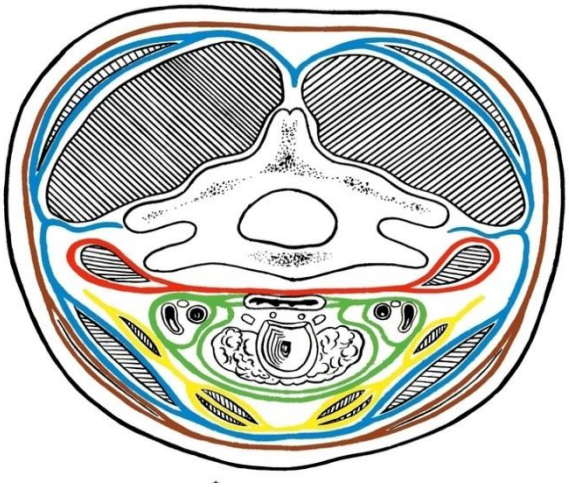

синий= поверхностная фасция шеи

*желтый= глубокий листок собственной фасции

зеленый= предпозвоночная фасция

*зеленый = внутришейная фасция

коричневый = поверхностный листок собственной фасции

055. Клетчаточные пространства шеи расположены между фасциями шеи по Шевкуненко

* надгрудинное межапоневратическое = между 2-й и 3-й

* предорганное = между париетальным и висцеральным листками 4-й фасции

позадиорганное = между 3-й и 4-й фасциями

056. Установить соответствие треугольников шеи предложенным цифрам

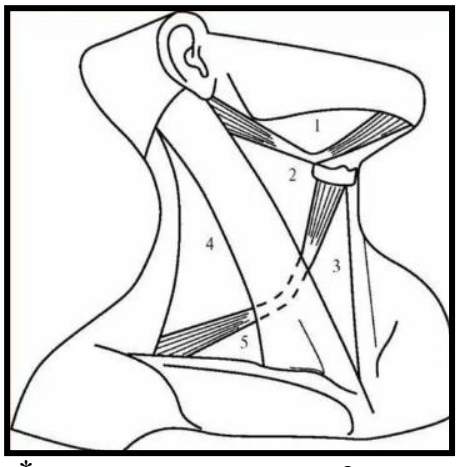

*сонный треугольник= 2

подчелюстной треугольник = 2

*лопаточно-трапециевидный = 4

лопаточно-ключичный треугольник = 3

*лопаточно-трахеальный = 3

треугольник Пирогова = 1

057. Установить соответствие отделов наружной сонной артерии ее ветвям

передний отдел = верхнечелюстная артерия

средний отдел = затылочная артерия

*задний отдел = задняя ушная

*передний отдел = лицевая артерия

*средний отдел = верхнечелюстная

задний отдел = восходящая глоточная

058. Установить соответствие сосочков языка их функции

*нитевидные и коническое = тактильные

*грибовидные = вкусовые

желобовидные = тактильные

*листовидные = вкусовые

грибовидные = тактильные

059. Установить соответствие зуба с его порядковым номером

клык = 4

*первый моляр = 6

второй премоляр = 7

*третий моляр = 8

*второй премоляр = 5

060. Установить соответствие мышц языка с их классификацией

поперечная мышца = скелетная

*подбородочно-язычная мышца = скелетная

шилоязычная = собственная

*верхняя и нижняя продольные = собственные

061. Приводящему каналу соответствуют сосудисто-нервные структуры

приводящий канал = подколенные артерия и вена, большеберцовый нерв

*приводящий канал = бедренные артерия и вена, подкожный нерв

приводящий канал = бедренные артерия и вена, большеберцовый нерв

062. Найти соответствие между локализацией сфинктеров и частями мужской уретры

непроизвольный сфинктер = губчатая часть уретры

*непроизвольный сфинктер = предстательная часть уретры

*произвольный сфинктер = перепончатая часть уретры

произвольный сфинктер = ostium urethrae internum

*непроизвольный сфинктер = ostium urethrae internum

произвольный сфинктер = ostium urethrae externum

063. Найти соответствие между отделами кишки и ее структурами

1) 12-перстная кишка	а) Фатеров сосочек
2) тощая кишка	б) пейеровы бляшки
3) подвздошная кишка	в) продольные ленты
4) ободочная кишка	г) геморроидальное сплетение
5) прямая кишка	д) сальниковые подвески
	е) хаустры
	ж) солитарные фолликулы

Ответ: 1 – а; 2 – ж; 3 – б; 4 – в, д, е; 5 – г.

064. Найти соответствие между порядком структур в корне правого и левого легких (сверху - вниз)

1) структура корня правого легкого	а) легочные вены
2) структура корня левого легкого	б) главный бронх
	в) легочная артерия

Ответ: 1 – б, в, а; 2 – в, б, а.

065. Найти соответствие между желудочками мозга и его структурами

1) латеральные желудочки	а) средний мозг
2) водопровод мозга	б) продолговатый мозг
3) центральный канал	в) полушария мозга
4) третий желудочек	г) спинной мозг
5) четвертый желудочек	д) собственно задний мозг
	е) промежуточный мозг

Ответ: 1 – в; 2 – а; 3 – г; 4 – е; 5 – б, д.

Критерии оценивания:
«Отлично» - более 90% правильных ответов на тестовые задания каждого уровня.
«Хорошо» - 81-90% правильных ответов на тестовые задания каждого уровня.
«Удовлетворительно» - 55-80% правильных ответов на тестовые задания каждого уровня.
«Неудовлетворительно» - менее 55% правильных ответов на тестовые задания каждого уровня.

Оценочное средство 2 (вопросы для собеседования):

1. Анатомия как наука. Оси и плоскости тела человека.
2. Скелет человека: функции, отделы. Классификация костей. Строение кости как органа.
3. Классификация соединений костей. Строение суставов, виды суставов, оси и движения в суставах.
4. Скелет лицевого и мозгового черепа.
5. Череп в целом - крыша, основание, глазницы, полость носа, полость рта.
6. Скелетные мышцы - расположение, строение мышцы как органа. Классификация мышц. Вспомогательный аппарат мышц. Фасции, фиброзные и костно-фиброзные каналы, синовиальные сумки, костные и фиброзные блоки.
7. Функции мышц по их группам.
8. Спинной мозг: расположение, строение, сегменты, корешки, центры соматические и вегетативные. Спинномозговой канал, спинномозговая жидкость.
9. Головной мозг: расположение, отделы, полости, оболочки спинного и головного мозга.
10. Функциональные системы головного мозга (пирамидная, экстрапирамидная, лимбическая, стриопаллидарная).
11. Периферическая нервная система. Черепно-мозговые нервы. Характеристика, области иннервации.
12. Периферическая нервная система. Спинномозговые нервы. Соматические сплетения. Характеристика, области иннервации.
13. Вегетативная нервная система. Центры и периферическая часть симпатической и парасимпатической нервных систем. Области иннервации.
14. Отделы сенсорной системы: периферический, проводниковой, центральный.
15. Зрительный, слуховой, статокинетический, обонятельный, вкусовой анализаторы.
16. Сердце: строение, функции. Камеры сердца. Строение стенки. Оболочки сердца. Проводящая система сердца. Клапанный аппарат сердца. Проекция сердца на грудную клетку. Точки аускультации.
17. Сосуды большого круга кровообращения.
18. Отделы и ветви нисходящей аорты.
19. Непарные ветви брюшной аорты.
20. Сосуды малого круга кровообращения.
21. Система верхней полой вены. Образование и притоки.

22. Система нижней полой вены. Образование и притоки.
23. Система воротной вены. Образование и притоки.
24. Межсистемные венозные анастомозы.
25. Поверхностные вены для введения лекарственных веществ.
26. Лимфатическая система. Лимфатические капилляры, сосуды, стволы и протоки: грудной лимфатический проток и правый лимфатический проток.
27. Лимфатические узлы. Строение, локализация, функции.
28. Дыхательная система. Функциональные отделы, функции.
29. Носовая полость. Функциональные отделы. Сообщения придаточных пазух носа.
30. Глотка. Отделы, топография, функции отделов.
31. Гортань. Отделы. Хрящи гортани. Голосовой аппарат гортани. Трахея.
32. Легкие. Строение, функции, топография.
33. Структурно-функциональная единица легкого. Ацинус легкого.
34. Средостение.
35. Плевра. Плевральная полость, плевральные синусы, плевральные мешки.
36. Пищеварительная система. Полость рта. Язык, слюнные железы, зубы, глотка,
37. Пищевод, желудок, тонкая кишка, толстая кишка.
38. Брюшина. Брюшная полость, полость брюшины, забрюшинное пространство.
39. Поджелудочная железа: строение, функции, выводные протоки.
40. Печень: строение, функции, выводные протоки.
41. Структурно-функциональная единица печени. Долька печени.
42. Мочевыделительная система. Почки: строение, функции.
43. Структурно-функциональная единица почки. Строение нефрона.
44. Мочевыделительные пути. Мочеточник, мочевой пузырь. Женский и мужской мочеиспускательный каналы.
45. Внутренние женские половые органы. Строение и функции.
46. Наружные женские половые органы. Строение и функции.
47. Внутренние мужские половые органы. Строение и функции.
48. Наружные мужские половые органы. Строение и функции.
49. Пути выведения семени.
50. Эндокринные железы. Строение и функции.

Критерии оценивания:

Оценка **«*отлично*»** выставляется обучающемуся, если он владеет знаниями предмета в полном объеме учебной программы, достаточно глубоко осмысливает дисциплину; самостоятельно, в логической последовательности и исчерпывающе отвечает на все вопросы, подчеркивает при этом самое существенное, умеет анализировать, сравнивать, классифицировать, обобщать, конкретизировать и систематизировать изученный материал, выделять в нем главное: устанавливать причинно-следственные связи; четко формирует ответы.

Оценка **«*хорошо*»** выставляется обучающемуся, если он владеет знаниями дисциплины почти в полном объеме программы (имеются пробелы знаний только в некоторых, особенно сложных разделах); самостоятельно и отчасти при наводящих вопросах дает полноценные ответы на вопросы; не всегда выделяет наиболее существенное, не допускает вместе с тем серьезных ошибок в ответах.

Оценка **«*удовлетворительно*»** выставляется обучающемуся, если он владеет основным объемом знаний по дисциплине; проявляет затруднения в самостоятельных ответах, оперирует неточными формулировками; в процессе ответов допускает ошибки по существу вопросов.

Оценка **«*неудовлетворительно*»** выставляется обучающемуся, если он не освоил обязательного минимума знаний предмета, не способен ответить на вопросы даже при дополнительных наводящих вопросах экзаменатора.

4. Содержание оценочных средств промежуточной аттестации

Промежуточная аттестация (экзамен) проводится в виде устного опроса по билетам

Экзаменационные вопросы

1. Анатомия как наука и учебная дисциплина. Виды анатомии. Задачи анатомии.
2. Кости туловища и конечностей
3. Соединения костей туловища. Позвоночный столб: отделы, формирование изгибов.
4. Грудная клетка в целом.
5. Кости черепа. Височно-нижнечелюстной сустав: строение, связки.
6. Внутреннее основание черепа: передняя, средняя и задняя черепные ямки.
7. Стенки и сообщения глазницы. Височная, подвисочная и крылонёбная ямка, их границы.
8. Придаточные пазухи носа и их сообщения.
9. Плечевой сустав: строение, форма, виды движений.
10. Локтевой сустав: форма, виды движений.
11. Лучезапястный сустав: строение, форма, виды движений. Суставы кисти.
12. Кости таза. Соединения костей таза.
13. Тазобедренный сустав: строение, форма, виды движений.
14. Коленный сустав: строение, форма, виды движений.
15. Голеностопный сустав: строение, форма, виды движений. Скелет стопы. Суставы стопы.
16. Мимические и жевательные мышцы. Функции.
17. Мышцы шеи. Функции.
18. Мышцы спины. Функции.
19. Мышцы и топография груди.
20. Мышцы живота. Влагалище прямой мышцы живота, белая линия живота, пупочное кольцо.
21. Диафрагма: части, отверстия.
22. Мышцы плечевого пояса. Функции. Мышцы и топография плеча.
23. Мышцы предплечья. Функции. Мышцы кисти. Функции
24. Мышцы таза. Мышцы бедра. Функции.
25. Мышцы голени. Функции. Мышцы и топография стопы.
26. Носовая полость: стенки, носовые ходы и их сообщения.
27. Гортань: отделы, голосовая щель, топография, строение.
28. Трахея и главные бронхи: строение, топография.
29. Лёгкие: строение корня, топография.
30. Полость плевры, плевральные синусы.
31. Средостение: границы, содержимое.
32. Ротовая полость: стенки, содержимое, зев. Язык, его строение.
33. Глотка: части, строение стенок, сообщения, топография.
34. Пищевод: строение, сужения, топография.
35. Желудок: строение, связки, топография.
36. Печень: наружное строение, борозды, связки.
37. Топография печени.
38. Желчный пузырь: строение. Желчные протоки.
39. Поджелудочная железа: строение, сужения, топография.
40. 12-перстная кишка: части, строение, топография.
41. Тощая и подвздошная кишки: строение, топография.

42. Толстая кишка: части, особенности строения стенки, топография.
43. Прямая кишка: части, особенности строения стенки, топография.
44. Стенки полостей: живота, брюшной и брюшинной. Забрюшинное пространство.
45. Почка: наружное и внутреннее строение. Схема нефрона.
46. Чашечно-лоханочный комплекс.
47. Мочеточник. Мочевой пузырь: строение, топография.
48. Внутренние мужские половые органы: строение, топография.
49. Процесс опускания яичка.
50. Яичник: строение, топография.
51. Матка: строение, топография.
52. Маточные трубы: строение, топография.
53. Влагалище: строение, топография.
54. Железы внутренней секреции: классификация. Строение, топография, функции.
55. Спинной мозг: наружное и внутреннее строение, топография.
56. Рефлекторная дуга.
57. Головной мозг: отделы, функции.
58. Белое вещество головного мозга..
59. Борозды и извилины полушарий.
60. Локализация корковых центров 1 и 2 сигнальных систем.
61. Полости мозга. Циркуляция спинномозговой жидкости.
62. Оболочки, межоболочечные пространства головного и спинного мозга.
63. Зрительный анализатор.
64. Слуховой анализатор.
65. Статокинетический анализатор.
66. Вкусовой анализатор Обонятельный анализатор.
67. Соматосенсорный анализатор.
68. Сердце: наружное строение; 3 круга кровообращения.
69. Строение стенки сердца и околосердечной сумки.
70. Сердце: камеры.
71. Особенности строения правого предсердия.
72. Клапаны сердца: строение, и места выслушивания.
73. Аорта: части, топография. Ветви дуги аорты.
74. Общая и наружная сонные артерии. Топография, ветви и области их кровоснабжения.
75. Внутренняя сонная артерия: топография, ветви.
76. Артериальный круг основания мозга.
77. Подключичная артерия: топография, области кровоснабжения.
78. Подмышечная артерия: топография, области кровоснабжения.
79. Плечевая, лучевая и локтевая артерии: области кровоснабжения.
80. Ветви грудинной и брюшной аорты и области их кровоснабжения.
81. Бифуркация аорты, общая, внутренняя и наружная подвздошные артерии, их ветви и области кровоснабжения.
82. Бедренная и подколенная артерии: топография, ветви и области их кровоснабжения
83. Артерии голени и стопы: топография, ветви и области их кровоснабжения.
84. Система верхней полой вены: формирование, топография.
85. Система воротной вены: формирование, топография.
86. Система нижней полой вены: Формирование, притоки и топография.
87. Лимфатическая система. Функции.
88. Звенья лимфатического русла. Лимфатические узлы.
89. Грудной проток. Правый лимфатический проток: формирование, топография.
90. Элементы и функции иммунной системы.
91. 3, 4, 6 пары черепных нервов: ядра, топография, области иннервации.

92. 5 пара черепных нервов: ядра, ветви, топография, области иннервации.
93. 7 пара черепных нервов: ядра, топография, области иннервации.
94. 8 пара черепных нервов: ядра, топография, области иннервации.
95. 10, 11,12 пара черепных нервов: ядра, топография, области иннервации.
96. Шейное и плечевое сплетения: формирование, топография. Ветви и области их иннервации.
97. Межрёберные нервы: топография, области иннервации.
98. Поясничное сплетение: формирование, топография и области их иннервации.
99. Крестцовое сплетение: образование, топография. Короткие ветви и области их иннервации.
100. Вегетативные сплетения брюшной полости: локализация, области иннервации.

5. Критерии оценивания результатов обучения:

Оценка **«*отлично*»** выставляется обучающемуся, если он владеет знаниями предмета в полном объеме учебной программы, достаточно глубоко осмысливает дисциплину; самостоятельно, в логической последовательности и исчерпывающе отвечает на все вопросы, подчеркивает при этом самое существенное, умеет анализировать, сравнивать, классифицировать, обобщать, конкретизировать и систематизировать изученный материал, выделять в нем главное: устанавливать причинно-следственные связи; четко формирует ответы.

Оценка **«*хорошо*»** выставляется обучающемуся, если он владеет знаниями дисциплины почти в полном объеме программы (имеются пробелы знаний только в некоторых, особенно сложных разделах); самостоятельно и отчасти при наводящих вопросах дает полноценные ответы на вопросы; не всегда выделяет наиболее существенное, не допускает вместе с тем серьезных ошибок в ответах.

Оценка **«*удовлетворительно*»** выставляется обучающемуся, если он владеет основным объемом знаний по дисциплине; проявляет затруднения в самостоятельных ответах, оперирует неточными формулировками; в процессе ответов допускает ошибки по существу вопросов.

Оценка **«*неудовлетворительно*»** выставляется обучающемуся, если он не освоил обязательного минимума знаний предмета, не способен ответить на вопросы даже при дополнительных наводящих вопросах экзаменатора.

Приложение 1

Контрольные вопросы к экзамену по дисциплине (модулю)
Б1.О.07 Анатомия

	Код	**Текст компетенции / названия трудовой функции / названия трудового действия / текст**
С	34.03.01	Сестринское дело (Бакалавриат академический)
К	ОПК-5	Способен оценивать морфофункциональные, физиологические и патологические состояния и процессы в организме человека на индивидуальном, групповом и популяционном уровнях для решения профессиональных задач
Ф		Документационное обеспечение работы с персоналом. Деятельность по обеспечению персоналом. Деятельность по оценке и аттестации персонала. Деятельность по развитию персонала. Деятельность по организации труда и оплаты персонала. Деятельность по формированию корпоративной социальной политики Операционное управление персоналом и структурным подразделением организации. Стратегическое управление персоналом.
И		**ДАЙТЕ ОТВЕТЫ НА ВОПРОСЫ**
Т		1. Анатомия как наука и учебная дисциплина. Виды анатомии. Анатомия как наука и учебная дисциплина. Виды анатомии. Задачи анатомии. 2. Кости туловища и конечностей 3. Соединения костей туловища. Позвоночный столб: отделы, формирование изгибов. 4. Грудная клетка в целом. 5. Кости черепа. Височно-нижнечелюстной сустав: строение, связки. 6. Внутреннее основание черепа: передняя, средняя и задняя черепные ямки. 7. Стенки и сообщения глазницы. Височная, подвисочная и крылонёбная ямка, их границы. 8. Придаточные пазухи носа и их сообщения. 9. Плечевой сустав: строение, форма, виды движений. 10. Локтевой сустав: форма, виды движений. 11. Лучезапястный сустав: строение, форма, виды движений. Суставы кисти. 12. Кости таза. Соединения костей таза. 13. Тазобедренный сустав: строение, форма, виды движений. 14. Коленный сустав: строение, форма, виды движений. 15. Голеностопный сустав: строение, форма, виды движений. Скелет стопы. Суставы стопы. 16. Мимические и жевательные мышцы. Функции. 17. Мышцы шеи. Функции. 18. Мышцы спины. Функции. 19. Мышцы и топография груди. 20. Мышцы живота. Влагалище прямой мышцы живота, белая линия живота, пупочное кольцо.

		21. Диафрагма: части, отверстия. 22. Мышцы плечевого пояса. Функции. Мышцы и топография плеча. 23. Мышцы предплечья. Функции. Мышцы кисти. Функции 24. Мышцы таза. Мышцы бедра. Функции. 25. Мышцы голени. Функции. Мышцы и топография стопы. 26. Носовая полость: стенки, носовые ходы и их сообщения. 27. Гортань: отделы, голосовая щель, топография, строение. 28. Трахея и главные бронхи: строение, топография. 29. Лёгкие: строение корня, топография. 30. Полость плевры, плевральные синусы. 31. Средостение: границы, содержимое. 32. Ротовая полость: стенки, содержимое, зев. Язык, его строение. 33. Глотка: части, строение стенок, сообщения, топография. 34. Пищевод: строение, сужения, топография. 35. Желудок: строение, связки, топография. 36. Печень: наружное строение, борозды, связки. 37. Топография печени. 38. Желчный пузырь: строение. Желчные протоки. 39. Поджелудочная железа: строение, сужения, топография. 40. 12-перстная кишка: части, строение, топография. 41. Тощая и подвздошная кишки: строение, топография. 42. Толстая кишка: части, особенности строения стенки, топография. 43. Прямая кишка: части, особенности строения стенки, топография. 44. Стенки полостей: живота, брюшной и брюшинной. Забрюшинное пространство. 45. Почка: наружное и внутреннее строение. Схема нефрона. 46. Чашечно-лоханочный комплекс. 47. Мочеточник. Мочевой пузырь: строение, топография. 48. Внутренние мужские половые органы: строение, топография. 49. Процесс опускания яичка. 50. Яичник: строение, топография. 51. Матка: строение, топография. 52. Маточные трубы: строение, топография. 53. Влагалище: строение, топография. 54. Железы внутренней секреции: классификация. Строение, топография, функции. 55. Спинной мозг: наружное и внутреннее строение, топография. 56. Рефлекторная дуга. 57. Головной мозг: отделы, функции. 58. Белое вещество головного мозга.. 59. Борозды и извилины полушарий. 60. Локализация корковых центров 1 и 2 сигнальных систем. 61. Полости мозга. Циркуляция спинномозговой жидкости. 62. Оболочки, межоболочечные пространства головного и спинного мозга. 63. Зрительный анализатор. 64. Слуховой анализатор. 65. Статокинетический анализатор. 66. Вкусовой анализатор Обонятельный анализатор. 67. Соматосенсорный анализатор. 68. Сердце: наружное строение; 3 круга кровообращения. 69. Строение стенки сердца и околосердечной сумки.

		70. Сердце: камеры. 71. Особенности строения правого предсердия. 72. Клапаны сердца: строение, и места выслушивания. 73. Аорта: части, топография. Ветви дуги аорты. 74. Общая и наружная сонные артерии. Топография, ветви и области их кровоснабжения. 75. Внутренняя сонная артерия: топография, ветви. 76. Артериальный круг основания мозга. 77. Подключичная артерия: топография, области кровоснабжения. 78. Подмышечная артерия: топография, области кровоснабжения. 79. Плечевая, лучевая и локтевая артерии: области кровоснабжения. 80. Ветви грудинной и брюшной аорты и области их кровоснабжения. 81. Бифуркация аорты, общая, внутренняя и наружная подвздошные артерии, их ветви и области кровоснабжения. 82. Бедренная и подколенная артерии: топография, ветви и области их кровоснабжения 83. Артерии голени и стопы: топография, ветви и области их кровоснабжения. 84. Система верхней полой вены: формирование, топография. 85. Система воротной вены: формирование, топография. 86. Система нижней полой вены: Формирование, притоки и топография. 87. Лимфатическая система. Функции. 88. Звенья лимфатического русла. Лимфатические узлы. 89. Грудной проток. Правый лимфатический проток: формирование, топография. 90. Элементы и функции иммунной системы. 91. 3, 4, 6 пары черепных нервов: ядра, топография, области иннервации. 92. 5 пара черепных нервов: ядра, ветви, топография, области иннервации. 93. 7 пара черепных нервов: ядра, топография, области иннервации. 94. 8 пара черепных нервов: ядра, топография, области иннервации. 95. 10, 11,12 пара черепных нервов: ядра, топография, области иннервации. 96. Шейное и плечевое сплетения: формирование, топография. Ветви и области их иннервации. 97. Межрёберные нервы: топография, области иннервации. 98. Поясничное сплетение: формирование, топография и области их иннервации. 99. Крестцовое сплетение: образование, топография. Короткие ветви и области их иннервации. 100. Вегетативные сплетения брюшной полости: локализация, области иннервации.

Критерии оценивания результатов обучения:

Оценка «***отлично***» выставляется обучающемуся, если он владеет знаниями предмета в полном объеме учебной программы, достаточно глубоко осмысливает дисциплину; самостоятельно, в логической последовательности и исчерпывающе отвечает на все вопросы, подчеркивает при этом самое существенное, умеет анализировать, сравнивать, классифицировать, обобщать, конкретизировать и систематизировать изученный материал,

выделять в нем главное: устанавливать причинно-следственные связи; четко формирует ответы.

Оценка **«*хорошо*»** выставляется обучающемуся, если он владеет знаниями дисциплины почти в полном объеме программы (имеются пробелы знаний только в некоторых, особенно сложных разделах); самостоятельно и отчасти при наводящих вопросах дает полноценные ответы на вопросы; не всегда выделяет наиболее существенное, не допускает вместе с тем серьезных ошибок в ответах.

Оценка **«*удовлетворительно*»** выставляется обучающемуся, если он владеет основным объемом знаний по дисциплине; проявляет затруднения в самостоятельных ответах, оперирует неточными формулировками; в процессе ответов допускает ошибки по существу вопросов.

Оценка **«*неудовлетворительно*»** выставляется обучающемуся, если он не освоил обязательного минимума знаний предмета, не способен ответить на вопросы даже при дополнительных наводящих вопросах экзаменатора.

Приложение 2

Тестовые задания по дисциплине (модулю)

Б1.О.07 Анатомия

	Код	**Текст компетенции / названия трудовой функции / названия трудового действия / текст**
С	34.03.01	Сестринское дело (Бакалавриат академический)
К	ОПК-5	Способен оценивать морфофункциональные, физиологические и патологические состояния и процессы в организме человека на индивидуальном, групповом и популяционном уровнях для решения профессиональных задач
Ф		Документационное обеспечение работы с персоналом. Деятельность по обеспечению персоналом. Деятельность по оценке и аттестации персонала. Деятельность по развитию персонала. Деятельность по организации труда и оплаты персонала. Деятельность по формированию корпоративной социальной политики Операционное управление персоналом и структурным подразделением организации. Стратегическое управление персоналом.
И		**ДАЙТЕ ОТВЕТЫ НА ВОПРОСЫ ТЕСТОВЫХ ЗАДАНИЙ 1 УРОВНЯ (ОДИН ПРАВИЛЬНЫЙ ОТВЕТ)**
Т		01. К костям туловища относят *1) позвоночный столб 2) лопатку 3) ключицу 4) таз 02. Ребра с позвоночным столбом соединяются посредством 1) симфиза 2) синдесмоза 3) синхондроза *4) диартрозов 03. К поясу нижних конечностей относят 1) парные тазовые кости и крестец 2) парные тазовые кости, крестец и бедренные кости *3) парные тазовые кости 4) бедренные кости 04. Тазобедренный сустав по форме является 1) эллипсовидным 2) седловидным *3) чашеобразным 3) блоковидным 05. Воздухоносную пазуху имеет 1) затылочная кость 2) теменная кость *3) лобная кость 4) нижняя челюсть 06. К лицевому черепу относят 1) лобную кость

2) решетчатую кость
3) клиновидную кость
*4) подъязычную кость
07. К мозговому черепу относят
1) сошник
*2) височную кость
3) небную кость
4) нижнюю носовую раковину
08. Надчерепная мышца относится к группе
1) жевательных
2) мимических
3) мышц шеи
*4) мышц свода черепа
09. Мышцей передней группы живота является
1) наружная косая
*2) прямая мышца живота
3) внутренняя косая
4) поперечная
010. Чувствительные нейроны спинного мозга находятся
1) в передних рогах
*2) в задних рогах
3) в латеральных рогах
4) в передних канатиках
011. Двигательные нейроны спинного мозга находятся
*1) в передних рогах
2) в задних рогах
3) в латеральных рогах
4) в передних канатиках
012. Серое вещество конечного мозга представлено
1) капсулами
*2) плащом (мантией)
3) базальными ядрами
4) боковыми желудочками
013. К преломляющим средам глаза не относят
1) влагу камер
2) роговицу
*3) сосудистую оболочку
4) хрусталик
014. К наружному уху относят
*1) наружный слуховой проход
2) улитку
3) барабанную перепонку
3) слуховые косточки
015. В формировании соматических сплетений принимают участие только ветви
1) соединительные
2) дорсальные
*3) вентральные
4) менингеальные
016. Подъязычный нерв иннервирует мышцы
1) мимические
*2) языка

3) груди
4) спины
017. Верхушка сердца направлена
1) вправо
2) вверх
*3) вниз
4) назад
018. Левая общая сонная артерия отходит от
*1) дуги аорты
2) восходящей аорты
3) плечеголовного ствола
4) грудной аорты
019. Бифуркация аорты находится на уровне
1) второго поясничного позвонка
2) третьего поясничного позвонка
3) двенадцатого грудного позвонка
4) крестцово-позвдошного сочленения
*5) четвёртого поясничного позвонка
020. В зачелюстной ямке расположена железа
*1) околоушная
2) подъязычная
3) подчелюстная
4) слезная
021. Выводной проток околоушной железы открывается
*1) в преддверие ротовой полости
2) в собственно ротовую полость
3) в глотку
022. Верхний носовой ход сообщается с
*1) клиновидной пазухой
2) верхнечелюстной пазухой
3) глазницей
4) передними ячейками решетчатой кости
023. Структурно-функциональная единица легкого называется
1) долька
*2) ацинус
3) доля
4) сегмент
024. Печень делится на две доли
1) латеральную и медиальную
2) переднюю и заднюю
3) квадратную и хвостатую
*4) правую и левую
025. Наружная оболочка матки называется
1) параметрий
2) эндометрий
3) миометрий
*4) периметрий
026. Венозные синусы являются производными оболочки
1) паутинной
2) мягкой
* 3) твердой
4) серозной

		027. Полостью конечного мозга является: 1) III – желудочек 2) IV – желудочек *3) боковые желудочки 4) сильвиев водопровод 028. Борозда ребра проходит вдоль * 1) нижнего края 2) верхнего края 3) шейки ребра 4) посередине тела ребра 029. Для грудных позвонков характерно наличие: *1) реберных ямок на телах 2) суставных отростков, расположенных сагиттально 3) отверстий в поперечных отростках 4) наличие раздвоенных остистых отростков 030. Групповым признаком шейных позвонков является 1) наличие реберных ямок на телах 2) расположение суставных отростков сагиттально *3) наличие отверстий в поперечных отростках 4) наличие реберных ямок на поперечных отростках
И		**ДАЙТЕ ОТВЕТЫ НА ВОПРОСЫ ТЕСТОВЫХ ЗАДАНИЙ 2 УРОВНЯ (НЕСКОЛЬКО ПРАВИЛЬНЫХ ОТВЕТОВ)**
Т		01. К костям пояса верхней конечности относят 1) позвоночный столб 2) грудину *3) ключицу 4) ребра *5) ключицу 02. Каналы височной кости *1) сонный 2) зрительный *3) мышечно-трубный 4) крыловидный *5) лицевой 03. Непарные кости лицевого черепа 1) верхняя челюсть *2) нижняя челюсть *3) сошник 4) носовая *5) подъязычная 6) слезная 04. Частями небной кости являются 1) решетчатая пластинка *2) горизонтальная пластинка *3) перпендикулярная пластинка 05. Отростками верхней челюсти являются 1) венечный *2) лобный *3) альвеолярный 4) мыщелковый 06. В средний носовой ход открывается пазуха

1) клиновидная
*2) лобная
3) носослезный канал
* 4) гайморова
*5) решетчатая
07. Мышцы передней группы бедра осуществляют
1) отведение бедра
2) разгибание бедра
*3) сгибание бедра
*4) разгибание голени
08. Приводящий канал имеет отверстие
*1) входное
2) латеральное
*3) переднее
*4) выходное
09. К непарным хрящам гортани относят
1) черпаловидный
2) просовидный
*3) щитовидный
4) клиновидный
*5) перстневидный
010. Содержимым «почечной ножки» не является
*1) большие чашки
2) почечная артерия
3) почечная вена
4) мочеточник
*5) лоханка
011. Фиброзная оболочка глазного яблока образует
1) ресничное тело
2) радужку
*3) склеру
4) сетчатку
*5) роговицу
012. Двигательный центр пирамидной системы находится в
1) верхней теменной дольке
*2) предцентральной извилине
3) постцентральной извилине
*4) лобной доле
5) височной доле
013. Корковый центр зрения находится в
1) верхней лобной извилине
*2) шпорной борозде
3) верхней височной извилине
*4) затылочной доле
014. Центр кожной чувствительности находится в
*1) теменной доле
2) предцентральной извилине
*3) постцентральной извилине
4) лобной доле
5) височной доле
015. Корковый центр письма находится в
1) верхней лобной извилине

		2) шпорной борозде *3) средней лобной извилине *4) лобной доле\ 016. Сосудистая оболочка глазного яблока образует *1) ресничное тело *2) радужку 3) склеру 4) сетчатку 5) роговицу 017. Оболочки почки *1) фиброзная капсула 2) серозная оболочка 3) мышечная оболочка *4) жировая капсула *5) почечная фасция 018. К нижним дыхательным путям относятся 1) носовая полость 2) носоглотка *3) трахея *4) гортань 019. К сосудам малого круга кровообращения относятся * 1) легочные вены 2) верхняя полая вена 3) нижняя полая вена 4) аорта *5) легочный ствол *6) легочные артерии 020. Проводящая система сердца включает * 1) предсердно-желудочковый узел 2) фиброзное кольцо *3) пучок Гиса *4) волокна Пуркинье *5) синусно-предсердный узел 6) сухожильные нити
И		**ДАЙТЕ ОТВЕТЫ НА ВОПРОСЫ ТЕСТОВЫХ ЗАДАНИЙ 3 УРОВНЯ (ЗАДАНИЯ НА ОПРЕДЕЛЕНИЕ СООТВЕТСТВИЯ)**
Т		01.Соответствие движений вокруг сагиттальной оси 1) сагиттальная ось = супинация – пронация *2) сагиттальная ось = отведение - приведение 3) сагиттальная ось = сгибание - разгибание 4) сагиттальная ось = круговые движения 02. Места выхода трех ветвей тройничного нерва из черепа глазной нерв (1-ая ветвь)=круглое отверстие *глазной нерв (1-ая ветвь)=верхняя глазничная щель верхнечелюстной нерв (2-ая ветвь)=овальное отверстие *нижнечелюстной нерв (3-я ветвь)=овальное отверстие *верхнечелюстной нерв (2-ая ветвь)=круглое отверстие 03. Спиральная борозда плечевой кости соответствует структуре сосудисто-нервного пучка 1) Спиральная борозда = локтевой нерв и глубокая артерия плеча 2) Спиральная борозда = глубокая артерия плеча

*3) Спиральная борозда = лучевой нерв и глубокая артерия плеча
4) Спиральная борозда = локтевой нерв

04. На схеме фасций шеи по В.Н. Шевкуненко установите соответствие между фасциями, выделенными цветом, и их наименованием

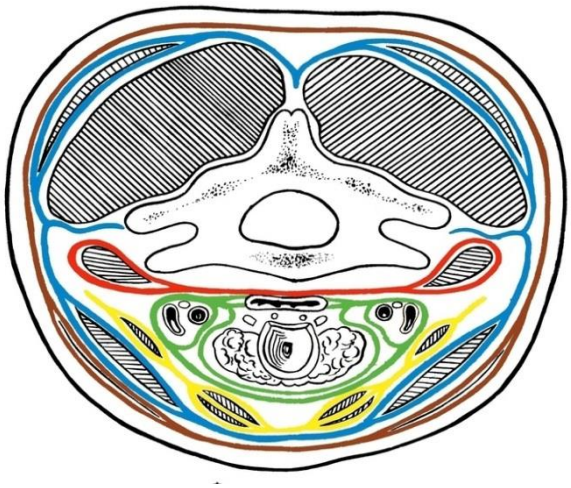

синий= поверхностная фасция шеи
*желтый= глубокий листок собственной фасции
зеленый= предпозвоночная фасция
*зеленый = внутришейная фасция
коричневый = поверхностный листок собственной фасции

05. Клетчаточные пространства шеи расположены между фасциями шеи по Шевкуненко
* надгрудинное межапоневратическое = между 2-й и 3-й
* предорганное = между париетальным и висцеральным листками 4-й фасции
позадиорганное = между 3-й и 4-й фасциями

06. Установить соответствие треугольников шеи предложенным цифрам

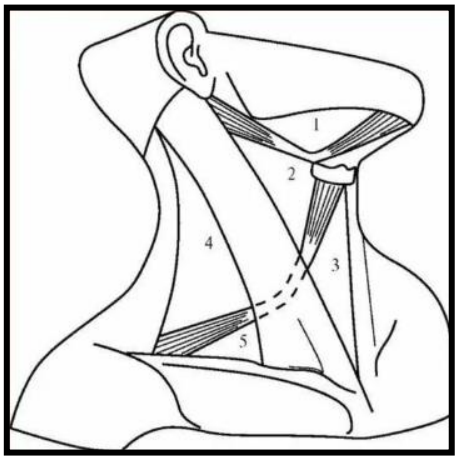

*сонный треугольник= 2
подчелюстной треугольник = 2
*лопаточно-трапециевидный = 4
лопаточно-ключичный треугольник = 3
*лопаточно-трахеальный = 3
треугольник Пирогова = 1

07. Установить соответствие отделов наружной сонной артерии ее ветвям
передний отдел = верхнечелюстная артерия
средний отдел = затылочная артерия

*задний отдел = задняя ушная
*передний отдел = лицевая артерия
*средний отдел = верхнечелюстная
задний отдел = восходящая глоточная

08. Установить соответствие сосочков языка их функции
*нитевидные и коническое = тактильные
*грибовидные = вкусовые
желобовидные = тактильные
*листовидные = вкусовые
грибовидные = тактильные

09. Установить соответствие зуба с его порядковым номером
клык = 4
*первый моляр = 6
второй премоляр = 7
*третий моляр = 8
*второй премоляр = 5

010. Установить соответствие мышц языка с их классификацией
поперечная мышца = скелетная
*подбородочно-язычная мышца = скелетная
шилоязычная = собственная
*верхняя и нижняя продольные = собственные

011. Приводящему каналу соответствуют сосудисто-нервные структуры
приводящий канал = подколенные артерия и вена, большеберцовый нерв
*приводящий канал = бедренные артерия и вена, подкожный нерв
приводящий канал = бедренные артерия и вена, большеберцовый нерв

012. Найти соответствие между локализацией сфинктеров и частями мужской уретры
непроизвольный сфинктер = губчатая часть уретры
*непроизвольный сфинктер = предстательная часть уретры
*произвольный сфинктер = перепончатая часть уретры
произвольный сфинктер = ostium urethrae internum
*непроизвольный сфинктер = ostium urethrae internum
произвольный сфинктер = ostium urethrae externum

013. Найти соответствие между отделами кишки и ее структурами

1) 12-перстная кишка	а) Фатеров сосочек
2) тощая кишка	б) пейеровы бляшки
3) подвздошная кишка	в) продольные ленты
4) ободочная кишка	г) геморроидальное сплетение
5) прямая кишка	д) сальниковые подвески
	е) хаустры
	ж) солитарные фолликулы

Ответ: 1 – а; 2 – ж; 3 – б; 4 – в, д, е; 5 – г.

014. Найти соответствие между порядком структур в корне правого и левого легких (сверху - вниз)

1) структура корня правого легкого	а) легочные вены
2) структура корня левого легкого	б) главный бронх
	в) легочная артерия

Ответ: 1 – б, в, а; 2 – в, б, а.

015. Найти соответствие между желудочками мозга и его структурами

1) латеральные желудочки	а) средний мозг
2) водопровод мозга	б) продолговатый мозг

		3) центральный канал	в) полушария мозга	
		4) третий желудочек	г) спинной мозг	
		5) четвертый желудочек	д) собственно задний мозг	
			е) промежуточный мозг	
		Ответ: 1 – в; 2 – а; 3 – г; 4 – е; 5 – б, д.		

Критерии оценивания:
«Отлично» - более 90% правильных ответов на тестовые задания каждого уровня.
«Хорошо» - 81-90% правильных ответов на тестовые задания каждого уровня.
«Удовлетворительно» - 55-80% правильных ответов на тестовые задания каждого уровня.
«Неудовлетворительно» - менее 55% правильных ответов на тестовые задания каждого уровня.