Документ подписан простой электронной подписью
Информация о владельце:
ФИО: Шуматов Валентин Борисович
Должность: Ректор
Дата подписания: 27.06.2025 09:34:10
Уникальный программный ключ:
1cef78fd73d75dc6ecf72fe1eb94fee387a2985d2657b784eec019bf8a794cb4

Федеральное государственное бюджетное образовательное учреждение
высшего образования
«Тихоокеанский государственный медицинский университет»
Министерства здравоохранения Российской Федерации

«УТВЕРЖДАЮ»
Директор института хирургии
Костив Е.П. /_____/
« 18 » апреля 2025г. № 21

ФОНД ОЦЕНОЧНЫХ СРЕДСТВ
Дисциплины Б1.В.01 Лучевая диагностика в травматологии и ортопедии основной образовательной программы высшего образования

Специальность	31.08.66 Травматология и ортопедия
Уровень подготовки	Ординатура
Направленность подготовки	02 Здравоохранение (в сфере травматологии и ортопедии)
Форма обучения	Очная
Срок освоения ООП	2 года
Институт/кафедра	Институт хирургии

Владивосток, 2025

1. ВВОДНАЯ ЧАСТЬ

1.1. **Фонд оценочных средств** регламентирует формы, содержание, виды оценочных средств для текущего контроля, промежуточной аттестации и итоговой (государственной итоговой) аттестации, критерии оценивания дифференцированно по каждому виду оценочных средств.

1.3. Фонд оценочных средств определяет уровень формирования у обучающихся установленных в ФГОС ВО и определенных в основной образовательной программе высшего образования по специальности 31.08.66 Травматология и ортопедия, направленности 02 Здравоохранение (в сфере травматологии и ортопедии) **универсальных (УК) компетенций, общепрофессиональных (ОПК) и профессиональных (ПК) компетенций**

https://tgmu.ru/sveden/files/rig/31.08.66_Travmatologiya_i_ortopediya(5).pdf

2. ОСНОВНАЯ ЧАСТЬ

2.1. Виды контроля и аттестации, формы оценочных средств

№ п/п	Виды контроля	Оценочные средства*
		Форма
1	Промежуточная аттестация**	Тесты
		Вопросы для собеседования
		Ситуационные задачи

3. Содержание оценочных средств промежуточной аттестации

Тестовый контроль

	Код	Текст компетенции / названия трудовой функции / названия трудового действия / текст
С	31.08.66	Травматология и ортопедия
К	ПК-5	готовность к определению у пациентов патологических состояний, симптомов, синдромов заболеваний, нозологических форм в соответствии с Международной статистической классификацией болезней и проблем, связанных со здоровьем
К	ПК-6	готовность к ведению и лечению пациентов с травмами и (или) нуждающихся в оказании ортопедической медицинской помощи
Ф	A,B/01.8	Проведение обследования пациентов в целях выявления травм, заболеваний и (или) состояний костно-мышечной системы, установления диагноза
Ф	A,B/02.8	Назначение лечения пациентам с травмами, заболеваниями и (или) состояниями костно-мышечной системы, контроль его эффективности и безопасности
И		**ДАЙТЕ ОТВЕТЫ НА ВОПРОСЫ ТЕСТОВЫХ ЗАДАНИЙ 1 УРОВНЯ (ОДИН ПРАВИЛЬНЫЙ ОТВЕТ)**
		001.РЕНТГЕНОГРАФИЧЕСКОЕ ИССЛЕДОВАНИЕ ДАЕТ ВОЗМОЖНОСТЬ УСТАНОВИТЬ ВСЕ ПЕРЕЧИСЛЕННОЕ, КРОМЕ А степени регенерации поврежденного хряща Б наличия костных переломов и степени их консолидации В характера смещения отломков Г изменения структуры костной ткани **002.ПРИ ПРОЧТЕНИИ РЕНТГЕНОГРАММЫ НЕЛЬЗЯ**

ОПРЕДЕЛИТЬ

А форму и характер прикрепления мышц и степень их развития

Б форму оси конечности, строение кортикального и губчатого слоев

В форму и ширину, симметрию суставной щели

Г состояние росткового слоя и ядер окостенения

003.В ОРТОПЕДИИ И ТРАВМАТОЛОГИИ ПОЛУЧИЛИ РАСПРОСТРАНЕНИЕ ВСЕ ПЕРЕЧИСЛЕННЫЕ МЕТОДЫ ИССЛЕДОВАНИЯ, ИСКЛЮЧАЯ

А томографию

Б рентгенографию

В контрастную рентгенографию

Г магнитно-полюсную контрастную рентгенографию

004.ЯДЕРНО-МАГНИТНЫЙ РЕЗОНАНС, В ОСНОВЕ КОТОРОГО ЛЕЖИТ РЕЗОНАНСНОЕ ПОГЛОЩЕНИЕ ЭЛЕКТРОМАГНИТНЫХ ВОЛН ВЕЩЕСТВОМ В ПОСТОЯННОМ МАГНИТНОМ ПОЛЕ, ИМЕЕТ ПО СРАВНЕНИЮ С ОБЫЧНЫМ РЕНТЕНОЛОГИЧЕСКИМ ИССЛЕДОВАНИЕМ ВСЕ ПЕРЕЧИСЛЕННЫЕ ПРЕИМУЩЕСТВА, ИСКЛЮЧАЯ

А более точную диагностику перелома костей

Б относительную биологическую безопасность метода

В возможность диагностировать мягкотканные объемные процессы до возникновения реакции со стороны костной ткани

Г возможность судить о наличии и характере обменных процессов и, таким образом, диагностировать патологические процессы до появления ответных реакций со стороны костной ткани

005.РАДИОИЗОТОПНАЯ ДИАГНОСТИКА, ОСНОВАННАЯ НА РАЗЛИЧНОМ ИЗБИРАТЕЛЬНОМ ПОГЛОЩЕНИИ РАДИОАКТИВНЫХ ИЗОТОПОВ НОРМАЛЬНОЙ И ОПУХОЛЕВОЙ КОСТНОЙ ТКАНЬЮ НЕ ПОКАЗАНА

А при установлении степени срастания костной ткани

Б при подозрении на первичную злокачественную опухоль при наличии нормальной рентгенограммы

В при дифференциальной диагностике нормальной и злокачественной костной тканью

Г при уточнении места расположения опухолевого процесса

006.ОБЫЧНОЕ РЕНТГЕНОЛОГИЧЕСКОЕ ИССЛЕДОВАНИЕ ДАЕТ ВОЗМОЖНОСТЬ ВЫЯВИТЬ ВСЮ ПЕРЕЧИСЛЕННУЮ ПАТОЛОГИЮ, КРОМЕ

А повреждения хрящевой ткани

Б перелома или трещины кости

В вывиха, подвывиха фрагментов сустава

Г костной опухоли

007.ПРИ ЧТЕНИИ РЕНТГЕНОГРАММЫ НЕОБХОДИМО ОБРАЩАТЬ ВНИМАНИЕ НА ВСЕ ПЕРЕЧИСЛЕННОЕ, ЗА ИСКЛЮЧЕНИЕМ

А степени плотности (засветки) полей рентгенограммы вне исследуемого органа

Б плотности рентгенологического рисунка кости (остеопороз, остеосклероз)

В нарушения кортикального и последующего слоев кости

Г изменения оси, формы костного органа

008.РЕНТГЕНОДИАГНОСТИКА ПЕРЕЛОМОВ ПОЗВОНОЧНИКА ОСНОВЫВАЕТСЯ НА ВСЕХ ПЕРЕЧИСЛЕННЫХ ПРИЗНАКАХ, КРОМЕ

А степени смещения межпозвоночного диска

Б снижения высоты тела позвоночника

В изменения оси позвоночника, исчезновения естественных изгибов (лордоз, кифоз)

Г нарушения кортикального слоя верхней замыкательной пластинки тела

009.ОРИЕНТИРОМ ПРИ СЧЕТЕ ПОЗВОНКОВ НА СПОНДИЛОГРАММЕ ШЕЙНОГО ОТДЕЛА ЯВЛЯЕТСЯ

А зуб 2-го шейного позвонка

Б основание черепа

В остистый отросток 1-го шейного позвонка

Г остистый отросток 2-го шейного позвонка

010.ОТПРАВНЫМИ ТОЧКАМИ ПРИ СЧЕТЕ РЕБЕР НА РЕНТГЕНОВСКОМ СНИМКЕ ГРУДНОЙ КЛЕТКИ ЯВЛЯЮТСЯ ВСЕ ПЕРЕЧИСЛЕННЫЕ ОРИЕНТИРЫ, ИСКЛЮЧАЯ

А реберную дугу

Б 1-е ребро и ключицу

В контуры сердца

Г нижний угол лопатки

011.ОСНОВНОЕ ЗНАЧЕНИЕ В ДИАГНОСТИКЕ МЕДИАЛЬНОГО ПЕРЕЛОМА ШЕЙКИ БЕДРА ИМЕЕТ УКЛАДКА ПРИ РЕНТГЕНОГРАММЕ

А аксиальная

Б передне-задняя

В боковая (профильная)

Г с ротацией бедра

012.ДЛЯ ВЫЯВЛЕНИЯ ПЕРЕЛОМА ЗУБА С-2 ПОЗВОНКА СЛЕДУЕТ ПРОИЗВОДИТЬ РЕНТГЕНОГРАФИЮ

А передне-заднюю через открытый рот

Б боковую (профильную)

В аксиальную

Г при максимальном наклоне головы

013.ДЛЯ РЕНТГЕНОЛОГИЧЕСКОЙ ДИАГНОСТИКИ РАЗРЫВОВ КРЕСТЦОВО-СЕДАЛИЩНЫХ СОЧЛЕНЕНИЙ СО СМЕЩЕНИЕМ ФРАГМЕНТОВ В САГИТТАЛЬНОЙ ПЛОСКОСТИ ОСНОВНОЕ ЗНАЧЕНИЕ ИМЕЕТ УКЛАДКА ПО ДРАЧУКУ

А кассета с пленкой устанавливается между ног, и луч

аппарата проходит через большое тазовое отверстие
Б передне-задняя, но с разведением бедер
В боковая, профильная, но с приведением к животу бедер
Г положение больного на животе с разведенными бедрами

014. ДЛЯ ВЫЯВЛЕНИЯ СПОНДИЛОЛИСТЕЗА ФУНКЦИОНАЛЬНЫМ МЕТОДОМ ПРИМЕНЯЮТСЯ ВСЕ ПЕРЕЧИСЛЕННЫЕ ПРОЕКЦИИ СПОНДИЛОГРАММ, ИСКЛЮЧАЯ
А аксиальную проекцию в положении ротации туловища
Б боковую проекцию в положении максимального сгибания
В боковую проекцию в положении максимального разгибания
Г передне-заднюю проекцию с максимальными наклонами в сторону (в бок)

015.ИСПОЛЬЗУЯ КОНТРАСТНУЮ РЕНТГЕНОГРАФИЮ В ОТЛИЧИЕ ОТ КЛАССИЧЕСКОЙ, МОЖНО ВЫЯВИТЬ
А секвестры в трубчатой кости
Б подвывих фрагмента мелкого сустава
В повреждения хрящевой прослойки сустава
Г скрытую полость в диафизе кости

016.ПРИ КОНТРАСТНОЙ РЕНТГЕНОГРАФИИ КОЛЕННОГО СУСТАВА НЕ ПРЕДСТАВЛЯЕТСЯ ВОЗМОЖНЫМ ОПРЕДЕЛИТЬ
А разрыв крестообразных связок
Б разрыв наружного мениска
В разрыв внутреннего мениска
Г наличие суставной "мыши"

017.КОНТРАСТНАЯ АНГИОГРАФИЯ ПОМОГАЕТ ТОЧНОЙ ДИАГНОСТИКЕ ВСЕ ПЕРЕЧИСЛЕННОЙ ПАТОЛОГИИ, ИСКЛЮЧАЯ
А выявление рентген-неконтрастного тела в массиве мышц
Б разрыв сосуда
В сужение участка сосуда
Г опухоли сосуда

018. ЧАЩЕ ВСЕГО С ПРИМИНЕНИЕМ ПНЕВМОГРАФИИ ИССЛЕДУЕТСЯ
А коленный сустав
Б плечевой сустав
В локтевой сустав
Г тазобедренный сустав

019.ТОМОГРАФИЯ КОСТЕЙ ПОМОГАЕТ ВЫЯВИТЬ ВСЕ ПЕРЕЧИСЛЕННОЕ, КРОМЕ
А разрывов мышц, связок и сухожилий
Б наличия перелома
В наличия костного срастания перелома
Г наличия ложного сустава и несросшегося перелома

020.ИСПОЛЬЗУЯ МЕТОД ЯДЕРНО-МАГНИТНОГО

РЕЗОНАНСА, МОЖНО ОСУЩЕСТВИТЬ ВСЕ ПЕРЕЧИСЛЕННОЕ, КРОМЕ

А исследования структуры кости

Б диагностики перелома

В диагностики вывиха

Г опухоли

021.КОНТРАСНАЯ РЕНТГЕНОГРАФИЯ КОСТЕЙ НЕ ДАЕТ ВОЗМОЖНОСТИ

А определить сроки образования свищевых ходов, полостей и секвестров

Б определить связь свищевых отверстий с костным органом

В определить ход канала свищевого хода

Г диагностировать наличие скрытых костных полостей и кист

022.КОНТРАСТНАЯ РЕНТГЕНОГРАФИЯ СУСТАВОВ НЕ ПОЗВОЛЯЕТ ДИАГНОСТИРОВАТЬ

А наличие синовита и гемартроза

Б повреждение связочного аппарата сустава

В разрывы менисков

Г наличие свободных внутрисуставных тел ("суставных мышей")

023. РЕНТГЕНОКОНТРАСТНОЕ ИССЛЕДОВАНИЕ СВИЩЕЙ ДАЕТ ВОЗМОЖНОСТЬ ВЫЯВИТЬ ВСЕ ПЕРЕЧИСЛЕННОЕ, КРОМЕ

А причины и механизм образования свищевого хода

Б связи мягкотканных свищей с костным органом

В характера и топографии свищевого хода в мягких тканях и кости

Г наличия абсцессов и полостей в тканях

024.РЕНТГЕНОКОНТРАСТНОЕ ИССЛЕДОВАНИЕ СОСУДОВ ПОЗВОЛЯЕТ ДИАГНОСТИРОВАТЬ ВСЕ ПЕРЕЧИСЛЕННОЕ, ИСКЛЮЧАЯ

А повреждение нервов, сопровождающих сосуд

Б повреждение сосуда

В тромбоз сосуда

Г образование аневризмы или варикоза сосуда

025.ПНЕВМОГРАФИЧЕСКОЕ ИССЛЕДОВАНИЕ РАЦИОНАЛЬНО ПРИМЕНИТЬ

А при повреждении крупных сухожилий

Б при свежих переломах длинных трубчатых костей

В при свежих переломах плоских костей

Г при свежих ранах и разрывах мышц

026.В РЕЗУЛЬТАТЕ АВАРИИ НА ЧАЭС ВОЗДЕЙСТВИЮ РАДИОАКТИВНОГО ЙОДА ПОДВЕРГЛИСЬ СЛЕДУЮЩИЕ КОНТИНГЕНТЫ

А ликвидаторы и население, находившееся в зоне радиоактивного загрязнения в первые два месяца после аварии

Б все ликвидаторы аварии

В ликвидаторы 1987-1990 гг.
Г дети, родившиеся в зоне радиоактивного загрязнения после 1987 г

027.В 1986 Г НАИБОЛЕЕ ВЫСОКИЕ ДОЗЫ ОБЛУЧЕНИЯ ЩИТОВИДНОЙ ЖЕЛЕЗЫ ЧАЩЕ ВСЕГО ВСТРЕЧАЛИСЬ У СЛЕДУЮЩИХ КОНТИНГЕНТОВ

А дошкольники
Б школьники
В подростки
Г взрослое население

028.ПРИ ОСТРОЙ ЛУЧЕВОЙ БОЛЕЗНИ КЛИНИЧЕСКИЕ ИЗМЕНЕНИЯ ОБЯЗАТЕЛЬНО ИМЕЮТ МЕСТО

А в системе органов кроветворения
Б в центральной нервной системе
В в сердечно-сосудистой системе
Г в пищеварительной системе

029.КЛИНИЧЕСКИМ СИМПТОМОМ, НАИБОЛЕЕ РАНО ВОЗНИКАЮЩИМ ПРИ ОСТРОЙ ЛУЧЕВОЙ БОЛЕЗНИ, ЯВЛЯЕТСЯ

А тошнота и рвота
Б лейкопения
В эритема кожи
Г выпадение волос

030.ПОРОГОВАЯ ДОЗА ДЛЯ РАЗВИТИЯ ОСТРОЙ ЛУЧЕВОЙ БОЛЕЗНИ СОСТАВЛЯЕТ

А 1 Гр
Б 0.5 Гр
В 2 Гр
Г 3 Гр

031.НАИБОЛЕЕ РАННИМИ ИЗМЕНЕНИЯМИ КЛИНИЧЕСКОГО АНАЛИЗА КРОВИ ПРИ ОСТРОЙ ЛУЧЕВОЙ БОЛЕЗНИ, ЯВЛЯЕТСЯ УМЕНЬШЕНИЕ СОДЕРЖАНИЯ СЛЕДУЮЩИХ ЭЛЕМЕНТОВ

А лимфоцитов
Б эритроцитов
В лейкоцитов
Г нейтрофилов

032.МИНИМАЛЬНАЯ ДОЗА ИЗЛУЧЕНИЯ, ВЫЗЫВАЮЩАЯ РАЗВИТИЕ ХРОНИЧЕСКОЙ ЛУЧЕВОЙ БОЛЕЗНИ, ЯВЛЯЕТСЯ

А 1.5 Гр
Б 1 Гр
В 0.5 Гр
Г 0.1 Гр

033.МИНИМАЛЬНАЯ ДОЗА ИЗЛУЧЕНИЯ, ВЫЗЫВАЮЩАЯ ВЫПАДЕНИЕ ВОЛОС У ЧЕЛОВЕКА СОСТАВЛЯЕТ

А 1.5 Гр

Б 0.25 Гр
В 0.5 Гр
Г 1 Гр

034. ЕДИНИЦЕЙ ИЗМЕРЕНИЯ РАДИОАКТИВНОСТИ ЯВЛЯЕТСЯ

А Беккерель
Б Рентген
В Грей
Г Рад

035.НАЗНАЧЕНИЕ МЕДИКАМЕНТОЗНЫХ ПРЕПАРАТОВ, УСКОРЯЮЩИХ ВЫВЕДЕНИЕ РАДИОНУКЛИДОВ ИЗ ОРГАНИЗМА ПОКАЗАНО

А лицам, содержащим в организме активность более допустимого содержания по Нормам радиационной безопасности
Б лицам, проживающим на территориях с уровнем загрязнения по цезию более 40 Ku/км2
В детям, проживающим на загрязненных территориях
Г беременным женщинам, проживающим на загрязненных территориях

036.В НАСТОЯЩЕЕ ВРЕМЯ НАИБОЛЬШЕЕ СОДЕРЖАНИЕ ЦЕЗИЯ В ОРГАНИЗМЕ ВСТРЕЧАЕТСЯ У СЛЕДУЮЩИХ КОНТИНГЕНТОВ

А подростков
Б детей
В взрослых
Г пенсионеров

037.ИЗ ПЕРЕЧИСЛЕННЫХ РАДИОНУКЛИДОВ В НАСТОЯЩЕЕ ВРЕМЯ В ОРГАНИЗМЕ ЛЮДЕЙ, ПРОЖИВАЮЩИХ В ЗОНЕ РАДИОАКТИВНОГО ЗАГРЯЗНЕНИЯ, НЕ ВСТРЕЧАЕТСЯ

А цезий
Б йод
В стронций
Г плутоний

038.«МАЛЫМИ» ПРИНЯТО НАЗЫВАТЬ ДОЗЫ

А не вызывающие специфических изменений в отдельном организме, а вызывающие статически выявленные изменения в состоянии здоровья группы
Б не вызывающие лучевой болезни
В не вызывающие хромосомных повреждений
Г не вызывающие генных поломок

039. ПОСЛЕ ОБЛУЧЕНИЯ МУЖСКИХ ГОНАД НАИБОЛЕЕ ХАРАКТЕРНЫМИ ИЗМЕНЕНИЯМИ ЯВЛЯЮТСЯ

А гипоспермия
Б нарушение половой потенции
В наследственные болезни у детей
Г снижение в крови тестостерона

040.ЕДИНИЦА ПОГЛОЩЕННОЙ ДОЗЫ ЯВЛЯЕТСЯ

А Грей
Б Зиверт
В Рентген
Г Бэр

041.ЛИМФОПЕНИЯ, ВЫЯВЛЕННАЯ У БОЛЬНОГО В ТЕЧЕНИЕ ПЕРВЫХ СУТОК, ОБУСЛОВЛЕНА

А внешним облучением туловища в дозе более 1 Гр
Б локальным внешним облучением конечности
В поступлением внутрь радионуклидов
Г внешним облучением туловища в дозе менее 0.5 Гр

042.МЕРОПРИЯТИЕМ, КОТОРОЕ НУЖНО ПРОВОДИТЬ ПО ПРЕДУПРЕЖДЕНИЮ МЕДИЦИНСКОГО ОБЛУЧЕНИЯ ПЛОДА НА НАЧАЛЬНЫХ СРОКАХ БЕРЕМЕННОСТИ, ЯВЛЯЕТСЯ

А производить рентгеновские исследования в первые 10 дней менструального цикла
Б производить рентгеновские исследования во второй половине менструального цикла
В не использовать флюорографию у женщин детородного возраста
Г перед рентгеновским исследованием направить женщину на осмотр к гинекологу

043.ПРЕРЫВАНИЕ БЕРЕМЕННОСТИ ПО МЕДИЦИНСКИМ ПОКАЗАНИЯМ МОЖНО РЕКОМЕНДОВАТЬ ЖЕНЩИНЕ, ПОДВЕРГШЕЙСЯ ОБЛУЧЕНИЮ, В СЛЕДУЮЩЕМ СЛУЧАЕ

А при поглощенной дозе на плод более 0.50 Гр
Б при поглощенной дозе на плод более 0.10 Гр
В при поглощенной дозе на плод более 1.0 Гр
Г при облучении в дозе, превышающей допустимый уровень по Нормам радиационной безопасности

044.ЧИСЛО СЛУЧАЕВ ОСТРОЙ ЛУЧЕВОЙ БОЛЕЗНИ В НАСТОЯЩЕЕ ВРЕМЯ ВО ВСЕМ МИРЕ СОСТАВЛЯЕТ

А несколько сотен
Б несколько десятков
В несколько тысяч
Г несколько миллионов

045.МЕРОПРИЯТИЯ ПО ОКАЗАНИЮ ПЕРВОЙ МЕДИЦИНСКОЙ ПОМОЩИ ПОСТРАДАВШЕМУ, НАХОДЯЩЕМСЯ В ТЯЖЕЛОМ СОСТОЯНИИ-ЭТО

А реанимационные мероприятия
Б дезактивация кожи
В прием радиопротектора
Г гемосорбция

046. СТЕПЕНЬ ТЯЖЕСТИ ЛУЧЕВОГО ПОРАЖЕНИЯ ОПРЕДЕЛЯЕТСЯ

А степенью угнетения кроветворения
Б содержанием радионуклидов на месте облучения
В количеством "горячих" частиц в легких
Г количеством радионуклидов в организме

047.ИНФЕКЦИОННЫЕ ОСЛОЖНЕНИЯ У БОЛЬНЫХ ОСТРОЙ ЛУЧЕВОЙ БОЛЕЗНЬЮ ВЕРОЯТНЫ ПРИ СЛЕДУЮЩЕМ УРОВНЕ НЕЙТРОФИЛОВ В КРОВИ

А менее 500 в мкл
Б менее 3 000 в мкл
В менее 100 в мкл
Г менее нормы

048.КРОВОТОЧИВОСТЬ ВОЗНИКАЕТ ПРИ СЛЕДУЮЩЕМ СОДЕРЖАНИИ ТРОМОЦИТОВ В КРОВИ

А менее 40 тыс в мкл
Б менее 150 тыс в мкл
В менее 100 тыс в мкл
Г менее 50 тыс в мкл

049.ЧИСЛО СЛУЧАЕВ ХРОНИЧЕСКОЙ ЛУЧЕВОЙ БОЛЕЗНИ У РАБОТНИКОВ ПРЕДПРИЯТИЙ АТОМНОЙ ПРОМЫШЛЕННОСТИ И ЭНЕРГЕТИКИ СОСТАВЛЯЕТ

А не встречается
Б до 10 случаев в год
В менее 100 случаев в год
Г менее 1000 случаев в год

050.ШАХТЕРЫ УРАНОВЫХ ШАХТ ПОЛУЧАЮТ НАИБОЛЬШУЮ ДОЗУ ОБЛУЧЕНИЯ

А на легкие
Б на костный мозг
В на печень
Г на желудок

051.ПРЕДПОЧТИТЕЛЬНЫМ ДОНОРОМ КОСТНОГО МОЗГА ДЛЯ ЛЕЧЕНИЯ БОЛЬНОГО ОСТРОЙ ЛУЧЕВОЙ БОЛЕЗНЬЮ ЯВЛЯЮТСЯ

А родные братья или сестры
Б родители больного
В дети больного
Г другие члены семьи

052.НИЖЕПЕРЕЧИСЛЕННЫЕ ЗЛОКАЧЕСТВЕННЫЕ ОБРАЗОВАНИЯ НАИБОЛЕЕ ВЕРОЯТНЫ ДЛЯ ЛИЦ, ПОДВЕРГШИХСЯ ОБЛУЧЕНИЮ В РЕЗУЛЬТАТЕ АВАРИИ НА ЧАЭС

А рак щитовидной железы
Б рак желудка
В рак легкого
Г лейкозы

053.НАИБОЛЬШИЙ ВКЛАД В РИСК (ВЕРОЯТНОСТЬ) РАЗВИТИЯ ЗЛОКАЧЕСТВЕННЫХ НОВООБРАЗОВАНИЙ У

		НАСЕЛЕНИЯ, ПРОЖИВАЮЩЕГО НА ЗАГРЯЗНЕННЫХ ТЕРРИТОРИЯХ, ВНОСЯТ А курение Б сельскохозяйственные работы без средств индивидуальной защиты В употребление алкоголя Г употребление продуктов местного производства **054.МЕДИКАМЕНТОЗНОЕ ЛЕЧЕНИЕ ПРИ ОСТРОЙ ЛУЧЕВОЙ НЕ ПОКАЗАНО** А больным с легкой степенью болезни Б при дозах облучения менее 3 Гр В больным, у которых не было первичной реакции Г больным, получившим летальные дозы облучения **055.ГЛАВНЫЙ ПРИНЦИП ВЫБОРА САНАТОРИЯ ДЛЯ ЛЕЧЕНИЯ ЛИКВИДАТОРОВ АВАРИИ И НАСЕЛЕНИЯ, ПРОЖИВАЮЩЕГО В ЗОНАХ АВАРИИ, ЯВЛЯЕТСЯ** А направление на лечение в связи с имеющимися общесоматическими заболеваниями Б направление в санатории, специализирующиеся на лечении лучевой патологии В не направлять в санаторий в летний период Г не направлять в санаторий, если полученная доза превышает допустимые уровни **Правильные ответы под литерой А**

Критерии оценивания

Оценка за контроль тестовых заданий обучающихся производится по пятибалльной системе. При выполнении заданий ставится оценка: «удовлетворительно» - за 70% правильно выполненных заданий, оценка «хорошо» - за 71-85% правильно выполненных заданий, оценка «отлично» - за правильное выполнение более 86% заданий

Вопросы для собеседования

	Код	**Текст компетенции / названия трудовой функции / названия трудового действия / текст**
С	31.08.66	Травматология и ортопедия
К	ПК-5	готовность к определению у пациентов патологических состояний, симптомов, синдромов заболеваний, нозологических форм в соответствии с Международной статистической классификацией болезней и проблем, связанных со здоровьем
К	ПК-6	готовность к ведению и лечению пациентов с травмами и (или) нуждающихся в оказании ортопедической медицинской помощи
К	A,B/01.8	Проведение обследования пациентов в целях выявления травм, заболеваний и (или) состояний костно-мышечной системы, установления диагноза
Ф	A,B/02.8	Назначение лечения пациентам с травмами, заболеваниями и (или) состояниями костно-мышечной системы, контроль его эффективности и безопасности

И		**ДАЙТЕ ОТВЕТЫ НА ВОПРОСЫ**
		1. Лучевая диагностика повреждений верхнего плечевого пояса (переломы лопатки и ключицы). Укладка, проекции. 2. Лучевая диагностика повреждений верхней конечности (переломы проксимального и дистального отдела плечевой кости. Диафизарные переломы плеча). Укладка, проекции. 3. Лучевая диагностика повреждений верхней конечности (переломы костей предплечья, лучезапястного сустава, кисти). Укладка, проекции. 4. Лучевая диагностика повреждений нижней конечности (переломы проксимального отдела бедренной кости. Диафизарные переломы бедра). Укладка, проекции. 5. Лучевая диагностика повреждений нижней конечности (переломы дистального отдела бедра, проксимального отдела костей голени, переломы надколенника.). Укладка, проекции. 6. Лучевая диагностика повреждений нижней конечности (диафизарные переломы голени, переломы голеностопного сустава, переломы пяточной и таранной кости, переломы стопы). Укладка, проекции. 7. Лучевая диагностика врожденного вывиха бедра. Триада Путти. Схема Реберга и Хильгенрейнера. 8. Лучевая диагностика костной формы врожденной косолапости. 9. Лучевая диагностика сколиоза. Измерение степени деформации по Коббу и Чаклину. 10. Лучевая диагностика коксартроза. Выбор эндопротеза. 11. Лучевая диагностика гонартроза. Выбор эндопротеза. 12. Лучевая диагностика костных опухолей. Рентенологические признаки злокачественных опухолей. 13. Лучевая диагностика осложнений повреждений опорно-двигательного аппарата (ложные суставы, посттравматический остеомиелит). 14. Лучевая диагностика повреждений позвоночника и костей таза. Укладка, проекции. 15. КТ и МРТ диагностика при повреждениях опорно-двигательного аппарата.

Критерии оценивания

Оценка «отлично» ставится в том случае, если учащийся — правильно понимает сущность вопроса, дает точное определение и истолкование основных понятий; — строит ответ по собственному плану, сопровождает ответ новыми примерами, умеет применить знания в новой ситуации; — может установить связь между изучаемым и ранее изученным материалом из курса, а также с материалом, усвоенным при изучении других дисциплин.

Оценка «хорошо» ставится, если — ответ учащегося удовлетворяет основным требованиям к ответу на оценку 5, но дан без использования собственного плана, новых примеров, без применения знаний в новой ситуации, без использования связей с ранее изученным материалом и материалом, усвоенным при изучении других дисциплин; — студент допустил одну ошибку или не более двух недочетов и может их исправить самостоятельно или с небольшой помощью преподавателя.

Оценка «удовлетворительно» ставится, если учащийся — правильно понимает сущность вопроса, но в ответе имеются отдельные пробелы в усвоении вопросов дисциплины, не препятствующие дальнейшему усвоению программного материала; — допустил не более одной грубой ошибки и двух недочетов.

Оценка «неудовлетворительно» ставится, если учащийся — не овладел основными знаниями и умениями в соответствии с требованиями программы и допустил больше ошибок и недочетов, чем необходимо для оценки 3. — не может ответить ни на один из поставленных вопросов.

Типовые ситуационные задачи и чек-листы по дисциплине Б1.В.01 Лучевая диагностика в травматологии и ортопедии

Ситуационная задача № 1

	Код	**Текст компетенции / названия трудовой функции / названия трудового действия / текст элемента ситуационной задачи**
С	31.08.66	Травматология и ортопедия
К	ПК-5	готовность к определению у пациентов патологических состояний, симптомов, синдромов заболеваний, нозологических форм в соответствии с Международной статистической классификацией болезней и проблем, связанных со здоровьем
К	ПК-6	готовность к ведению и лечению пациентов с травмами и (или) нуждающихся в оказании ортопедической медицинской помощи
Ф	A/01.8	Проведение обследования пациентов в целях выявления травм, заболеваний и (или) состояний костно-мышечной системы, установления диагноза
Ф	A/02.8	Назначение лечения пациентам с травмами, заболеваниями и (или) состояниями костно-мышечной системы, контроль его эффективности и безопасности
И		**ОЗНАКОМЬТЕСЬ С СИТУАЦИЕЙ И ДАЙТЕ РАЗВЕРНУТЫЕ ОТВЕТЫ НА ВОПРОСЫ**
		Больной В.19 лет, студент. Жалобы на хроническую боль и припухлость левой плечевой кости, повышение температуры тела. Из анамнеза проникающее ранение мягких тканей плеча несколько недель назад. Рентгенография костей левой плечевой кости в двух проекциях: множественные округлые участки деструкции костной ткани с неровными, нечеткими границами, линейный периостит, секвестры из кортикального вещества кости, косая линия

		просветления в средней трети диафиза плечевой кости.   а б
В	1	Вопрос к задаче: Назовите предположительный диагноз.
В	2	Вопрос к задаче: Назовите дополнительные методы диагностики пациента.
В	3	Вопрос к задаче: Назовите методы лечения пациента.
В	4	Вопрос к задаче: Назовите возможное осложнение.
В	5	Вопрос к задаче: Назовите вид остеосинтеза для дальнейшего лечения ложного сустава.

Чек -лист к ситуационной задаче № 1

Вид	**Код**	**Текст компетенции / названия трудовой функции / названия трудового действия / текст элемента ситуационной задачи**
С	31.08.66	Травматология и ортопедия
К	ПК-5	готовность к определению у пациентов патологических состояний, симптомов, синдромов заболеваний, нозологических форм в соответствии с Международной статистической классификацией болезней и проблем, связанных со здоровьем
К	ПК-6	готовность к ведению и лечению пациентов с травмами и (или) нуждающихся в оказании ортопедической медицинской помощи
Ф	А/01.8	Проведение обследования пациентов в целях выявления травм, заболеваний и (или) состояний костно-мышечной системы, установления диагноза
Ф	А/02.8	Назначение лечения пациентам с травмами, заболеваниями и (или) состояниями костно-мышечной системы, контроль его эффективности и безопасности
И		**ОЗНАКОМЬТЕСЬ С СИТУАЦИЕЙ И ДАЙТЕ РАЗВЕРНУТЫЕ ОТВЕТЫ НА ВОПРОСЫ**
		Больной В.19 лет, студент. Жалобы на хроническую боль и припухлость левой плечевой кости, повышение температуры тела. Из анамнеза проникающее ранение мягких тканей плеча несколько недель назад. Рентгенография костей левой плечевой кости в двух проекциях: множественные округлые участки деструкции костной ткани с неровными, нечеткими границами, линейный периостит, секвестры из кортикального вещества кости, косая линия просветления в средней трети диафиза плечевой кости.

		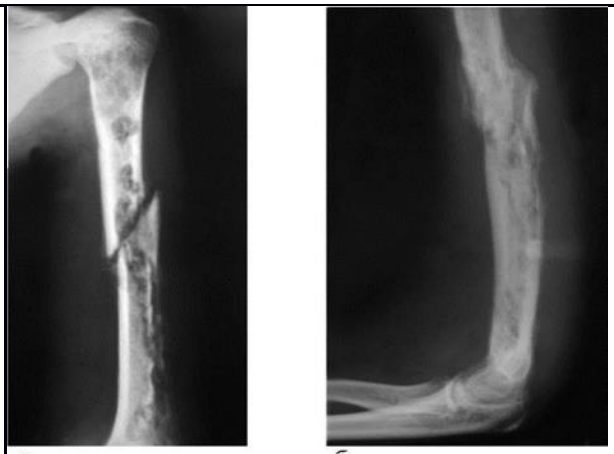 а б
В	1	Вопрос к задаче: Назовите предположительный диагноз.
Э		Правильный ответ: Посттравматический остеомиелит левой плечевой кости. Секвестральная форма. Ложный сустав. Раневая инфекция мягких тканей.
Р2	отлично	Посттравматический остеомиелит левой плечевой кости. Секвестральная форма. Ложный сустав. Раневая инфекция мягких тканей.
Р1	Хорошо/удовлетворительно	Посттравматический остеомиелит левой плечевой кости. Секвестральная форма. Для оценки «хорошо»
		Посттравматический остеомиелит левой плечевой кости для оценки «удовлетворительно»
Р0	неудовлетворительно	Неверно поставленный диагноз (другой)
В	2	Вопрос к задаче: Назовите дополнительные методы диагностики пациента.
Э	-	Правильный ответ: Фистулография с контрастированием левого плеча в прямой и боковой проекциях.
Р2	отлично	Фистулография с контрастированием левого плеча в прямой и боковой проекциях.
Р1	хорошо/удовлетворительно	Фистулография левого плеча в прямой и боковой проекциях. Для оценки «хорошо»;
		Фистулография левого плеча для оценки «удовлетворительно»
Р0	неудовлетворительно	Неверный ответ
В	3	Вопрос к задаче: Назовите методы лечения пациента.
Э		Правильный ответ: Оперативное лечение. Секвестрэктомия. Вторичная хирургическая обработка раны, активное дренирование. Открытое ведение раны. Лечение перевязками. Инфузионная терапия. Антибактериальная терапия широкого спектра действия.
Р2	отлично	Оперативное лечение. Секвестрэктомия. Вторичная хирургическая обработка раны, активное дренирование. Открытое ведение раны. Лечение перевязками. Инфузионная терапия. Антибактериальная терапия широкого спектра действия.
Р1	хорошо/удовлетворительно	Оперативное лечение. Секвестрэктомия. Вторичная хирургическая обработка раны, активное дренирование. Открытое

		ведение раны. Лечение перевязками. Для оценки «хорошо»;
		Оперативное лечение. Секвестрэктомия. для оценки «удовлетворительно»
Р0	неудовлетворительно	Неверный ответ
В	4	Вопрос к задаче: Назовите возможное осложнение.
Э		Правильный ответ: Генерализованная инфекция. Сепсис. Хронизация остеомиелита.
Р2	отлично	Генерализованная инфекция. Сепсис. Хронизация остеомиелита.
Р1	хорошо/удовлетворительно	Генерализованная инфекция. Сепсис. Для оценки «хорошо»;
		Инфицирование перелома. для оценки «удовлетворительно»
Р0	неудовлетворительно	Неверный ответ.
В	5	Вопрос к задаче: Назовите вид остеосинтеза для дальнейшего лечения ложного сустава.
Э		Правильный ответ: Внеочаговый компрессионно-дистракционный чрескостный остеосинтез аппаратом внешней фиксации (Илизарова).
Р2	отлично	Внеочаговый компрессионно-дистракционный чрескостный остеосинтез аппаратом внешней фиксации (Илизарова).
Р1	хорошо/удовлетворительно	Внеочаговый компрессионно-дистракционный чрескостный остеосинтез аппаратом (Илизарова). Для оценки «хорошо»;
		Чрескостный остеосинтез аппаратом (Илизарова). для оценки «удовлетворительно»
Р0	неудовлетворительно	Неверный ответ.

Ситуационная задача № 2

	Код	**Текст компетенции / названия трудовой функции / названия трудового действия / текст элемента ситуационной задачи**
С	31.08.66	Травматология и ортопедия
К	ПК-5	готовность к определению у пациентов патологических состояний, симптомов, синдромов заболеваний, нозологических форм в соответствии с Международной статистической классификацией болезней и проблем, связанных со здоровьем
К	ПК-6	готовность к ведению и лечению пациентов с травмами и (или) нуждающихся в оказании ортопедической медицинской помощи
Ф	А/01.8	Проведение обследования пациентов в целях выявления травм, заболеваний и (или) состояний костно-мышечной системы, установления диагноза
Ф	А/02.8	Назначение лечения пациентам с травмами, заболеваниями и (или) состояниями костно-мышечной системы, контроль его эффективности и безопасности
И		**ОЗНАКОМЬТЕСЬ С СИТУАЦИЕЙ И ДАЙТЕ РАЗВЕРНУТЫЕ ОТВЕТЫ НА ВОПРОСЫ**
		Больной О., 25 лет, спортсмен. Жалобы на острую боль в области левого плеча и ограничение подвижности в левом плечевом суставе. Объективно: ссадины и припухлость мягких тканей в области

		правого плеча, ограничение подвижности в правой верхней конечности. Рентгенография правого плечевого сустава: определяется косая полоса просветления в области хирургической шейки правой плечевой кости, смещение костных фрагментов по ширине кости, припухлость мягких тканей. 
В	1	Вопрос к задаче: Назовите предположительный диагноз.
В	2	Вопрос к задаче: Назовите дополнительные методы диагностики пациента.
В	3	Вопрос к задаче: Назовите методы лечения пациента.
В	4	Вопрос к задаче: Назовите возможное осложнение.
В	5	Вопрос к задаче: Назовите вид оперативного лечения перелома.

Чек- лист к ситуационной задаче № 2

Вид	**Код**	**Текст компетенции / названия трудовой функции / названия трудового действия / текст элемента ситуационной задачи**
С	31.08.66	Травматология и ортопедия
К	ПК-5	готовность к определению у пациентов патологических состояний, симптомов, синдромов заболеваний, нозологических форм в соответствии с Международной статистической классификацией болезней и проблем, связанных со здоровьем
К	ПК-6	готовность к ведению и лечению пациентов с травмами и (или) нуждающихся в оказании ортопедической медицинской помощи
Ф	A/01.8	Проведение обследования пациентов в целях выявления травм, заболеваний и (или) состояний костно-мышечной системы, установления диагноза
Ф	A/02.8	Назначение лечения пациентам с травмами, заболеваниями и (или) состояниями костно-мышечной системы, контроль его эффективности и безопасности
И		**ОЗНАКОМЬТЕСЬ С СИТУАЦИЕЙ И ДАЙТЕ РАЗВЕРНУТЫЕ ОТВЕТЫ НА ВОПРОСЫ**
		Больной О., 25 лет, спортсмен. Жалобы на острую боль в области левого плеча и ограничение подвижности в левом плечевом суставе. Объективно: ссадины и припухлость мягких тканей в области правого плеча, ограничение подвижности в правой верхней конечности. Рентгенография правого плечевого сустава: определяется

		косая полоса просветления в области хирургической шейки правой плечевой кости, смещение костных фрагментов по ширине кости, припухлость мягких тканей. 
В	1	Вопрос к задаче: Назовите предположительный диагноз.
Э		Правильный ответ: Закрытый перелом хирургической шейки правого плеча со смещением костных отломков, отрыв большого бугорка со смещением.
Р2	отлично	Закрытый перелом хирургической шейки правого плеча со смещением костных отломков, отрыв большого бугорка со смещением.
Р1	Хорошо/удовлетворительно	Закрытый перелом хирургической шейки правого плеча со смещением костных отломков, отрыв большого бугорка Для оценки «хорошо»
		Перелом хирургической шейки правого плеча со смещением для оценки «удовлетворительно»
Р0	неудовлетворительно	Неверно поставленный диагноз (другой)
В	2	Вопрос к задаче: Назовите дополнительные методы диагностики пациента.
Э	-	Правильный ответ: Аксиальная проекция хирургической шейки правого плеча
Р2	отлично	Аксиальная проекция хирургической шейки правого плеча
Р1	хорошо/удовлетворительно	Аксиальная проекция правого плеча. Для оценки «хорошо»;
		Аксиальная проекция для оценки «удовлетворительно»
Р0	неудовлетворительно	Неверный ответ
В	3	Вопрос к задаче: Назовите методы лечения пациента.
Э		Правильный ответ: Консервативное лечение: блокада места перелома 1%-р-ом новокаина-20 мл. Закрытая одномоментная ручная репозиция хирургической шейки правого плеча. Иммобилизация гипсовой повязкой по Турнеру.
Р2	отлично	Консервативное лечение: блокада места перелома 1%-р-ом новокаина-20 мл. Закрытая одномоментная ручная репозиция хирургической шейки правого плеча. Иммобилизация гипсовой повязкой по Турнеру.
Р1	хорошо/удовлетворительно	Консервативное лечение: блокада места перелома 1%-р-ом новокаина-20 мл. Закрытая репозиция хирургической шейки правого

		плеча. Иммобилизация гипсовой повязкой по Турнеру. Для оценки «хорошо»;
		Консервативное лечение: блокада места перелома .Закрытая репозиция. Иммобилизация косыночной повязкой. для оценки «удовлетворительно»
Р0	неудовлетворительно	Неверный ответ
В	4	Вопрос к задаче: Назовите возможное осложнение.
Э		Правильный ответ: Ложный сустав. Асептический некроз головки правого плеча.
Р2	отлично	Ложный сустав. Асептический некроз головки правого плеча.
Р1	хорошо/удовлетворительно	Ложный сустав. Асептический некроз головки. Для оценки «хорошо»;
		Ложный сустав. для оценки «удовлетворительно»
Р0	неудовлетворительно	Неверный ответ.
В	5	Вопрос к задаче: Назовите вид оперативного лечения перелома.
Э		Правильный ответ: Открытая репозиция хирургической шейки правого плеча. Накостный остеосинтез блокируемой пластиной и винтами.
Р2	отлично	Открытая репозиция хирургической шейки правого плеча. Накостный остеосинтез блокируемой пластиной и винтами.
Р1	хорошо/удовлетворительно	Открытая репозиция правого плеча. Накостный остеосинтез блокируемой пластиной и винтами. Для оценки «хорошо»;
		Накостный остеосинтез блокируемой пластиной и винтами. для оценки «удовлетворительно»
Р0	неудовлетворительно	Неверный ответ.

Ситуационная задача № 3

	Код	**Текст компетенции / названия трудовой функции / названия трудового действия / текст элемента ситуационной задачи**
С	31.08.66	Травматология и ортопедия
К	ПК-5	готовность к определению у пациентов патологических состояний, симптомов, синдромов заболеваний, нозологических форм в соответствии с Международной статистической классификацией болезней и проблем, связанных со здоровьем
К	ПК-6	готовность к ведению и лечению пациентов с травмами и (или) нуждающихся в оказании ортопедической медицинской помощи
Ф	А/01.8	Проведение обследования пациентов в целях выявления травм, заболеваний и (или) состояний костно-мышечной системы, установления диагноза
Ф	А/02.8	Назначение лечения пациентам с травмами, заболеваниями и (или) состояниями костно-мышечной системы, контроль его эффективности и безопасности
		ОЗНАКОМЬТЕСЬ С СИТУАЦИЕЙ И ДАЙТЕ

И		**РАЗВЕРНУТЫЕ ОТВЕТЫ НА ВОПРОСЫ**
		Больной Г., 20 лет, студент. Жалобы на припухлость правого колена. Боль при ходьбе и в покое. Травму отрицает. Рентгенография правого коленного сустава в двух проекциях: бесформенные участки деструкции костной ткани с нечеткими контурами в дистальном диафизе правой бедренной кости. Отмечается наличие периостального «козырька», опухоль не распространяется на соседние мягкие ткани. 
В	1	Вопрос к задаче: Назовите предположительный диагноз.
В	2	Вопрос к задаче: Назовите дополнительные методы диагностики пациента.
В	3	Вопрос к задаче: Назовите методы лечения пациента.
В	4	Вопрос к задаче: Назовите возможное осложнение.
В	5	Вопрос к задаче: Назовите вид оперативного лечения перелома.

Чек- лист к ситуационной задаче № 3

Вид	**Код**	**Текст компетенции / названия трудовой функции / названия трудового действия / текст элемента ситуационной задачи**
С	31.08.66	Травматология и ортопедия
К	ПК-5	готовность к определению у пациентов патологических состояний, симптомов, синдромов заболеваний, нозологических форм в соответствии с Международной статистической классификацией болезней и проблем, связанных со здоровьем
К	ПК-6	готовность к ведению и лечению пациентов с травмами и (или) нуждающихся в оказании ортопедической медицинской помощи
Ф	А/01.8	Проведение обследования пациентов в целях выявления травм, заболеваний и (или) состояний костно-мышечной системы, установления диагноза
Ф	А/02.8	Назначение лечения пациентам с травмами, заболеваниями и (или) состояниями костно-мышечной системы, контроль его эффективности и безопасности
И		**ОЗНАКОМЬТЕСЬ С СИТУАЦИЕЙ И ДАЙТЕ РАЗВЕРНУТЫЕ ОТВЕТЫ НА ВОПРОСЫ**
		Больной Г., 20 лет, студент. Жалобы на припухлость правого колена. Боль при ходьбе и в покое. Травму отрицает. Рентгенография

		правого коленного сустава в двух проекциях: бесформенные участки деструкции костной ткани с нечеткими контурами в дистальном диафизе правой бедренной кости. Отмечается наличие периостального «козырька», опухоль не распространяется на соседние мягкие ткани. 
В	1	Вопрос к задаче: Назовите предположительный диагноз.
Э		Правильный ответ: Злокачественное новообразование дистального метаэпифиза правой бедренной кости. Саркома Юинга.
Р2	отлично	Злокачественное новообразование дистального метаэпифиза правой бедренной кости. Саркома Юинга.
Р1	Хорошо/удовлетворительно	Злокачественное новообразование правой бедренной кости. Саркома Юинга. Для оценки «хорошо» Злокачественное новообразование дистального метаэпифиза правой бедренной кости. для оценки «удовлетворительно»
Р0	неудовлетворительно	Неверно поставленный диагноз (другой)
В	2	Вопрос к задаче: Назовите дополнительные методы диагностики пациента.
Э	-	Правильный ответ: Компьютерная томография правой бедренной кости. Сцинтиграфия правой бедренной кости. Ангиография правого бедра.
Р2	отлично	Компьютерная томография правой бедренной кости. Сцинтиграфия правой бедренной кости. Ангиография правого бедра.
Р1	хорошо/удовлетворительно	Компьютерная томография правой бедренной кости. Сцинтиграфия правой бедренной кости. Для оценки «хорошо»; Компьютерная томография правой бедренной кости. для оценки «удовлетворительно»
Р0	неудовлетворительно	Неверный ответ
В	3	Вопрос к задаче: Назовите методы лечения пациента.
Э		Правильный ответ: Консервативное лечение: консультация онколога. Постановка на учет в онкологический диспансер. Лучевая терапия. Химиотерпия.
Р2	отлично	Консервативное лечение: консультация онколога. Постановка на учет в онкологический диспансер. Лучевая терапия. Химиотерпия.
Р1	хорошо/удовлетворительно	Лучевая терапия. Химиотерпия. Для оценки «хорошо»;

		Химиотерпия. для оценки «удовлетворительно»
Р0	неудовлетворительно	Неверный ответ
В	4	Вопрос к задаче: Назовите возможное осложнение.
Э		Правильный ответ: Метастазирование в костный мозг и кости
Р2	отлично	Метастазирование в костный мозг и кости
Р1	хорошо/удовлетворительно	Метастазирование в кости. Для оценки «хорошо»;
		Метастазирование для оценки «удовлетворительно»
Р0	неудовлетворительно	Неверный ответ.
В	5	Вопрос к задаче: Назовите вид оперативного лечения перелома.
Э		Правильный ответ: Ампутация высокая на уровне правого бедра. С последующим экзопротезированием конечности.
Р2	отлично	Ампутация высокая на уровне правого бедра. С последующим экзопротезированием конечности.
Р1	хорошо/удовлетворительно	Ампутация высокая на уровне правого бедра. Для оценки «хорошо»;
		Ампутация правого бедра. для оценки «удовлетворительно»
Р0	неудовлетворительно	Неверный ответ.

Ситуационная задача № 4

	Код	**Текст компетенции / названия трудовой функции / названия трудового действия / текст элемента ситуационной задачи**
С	31.08.66	Травматология и ортопедия
К	ПК-5	готовность к определению у пациентов патологических состояний, симптомов, синдромов заболеваний, нозологических форм в соответствии с Международной статистической классификацией болезней и проблем, связанных со здоровьем
К	ПК-6	готовность к ведению и лечению пациентов с травмами и (или) нуждающихся в оказании ортопедической медицинской помощи
Ф	A/01.8	Проведение обследования пациентов в целях выявления травм, заболеваний и (или) состояний костно-мышечной системы, установления диагноза
Ф	A/02.8	Назначение лечения пациентам с травмами, заболеваниями и (или) состояниями костно-мышечной системы, контроль его эффективности и безопасности
И		**ОЗНАКОМЬТЕСЬ С СИТУАЦИЕЙ И ДАЙТЕ РАЗВЕРНУТЫЕ ОТВЕТЫ НА ВОПРОСЫ**
		Больная З., 34 года, работник почтового отделения. Жалобы на повышенную утомляемость, потерю веса, боли в костях. Рентгенография и КТ костей черепа: множественные четко

		очерченные очаги деструкции. 
В	1	Вопрос к задаче: Назовите предположительный диагноз.
В	2	Вопрос к задаче: Назовите дополнительные методы диагностики пациента.
В	3	Вопрос к задаче: Назовите методы лечения пациента.
В	4	Вопрос к задаче: Назовите возможное осложнение.
В	5	Вопрос к задаче: Назовите вид оперативного лечения перелома.

Чек- лист к ситуационной задаче № 4

Вид	**Код**	**Текст компетенции / названия трудовой функции / названия трудового действия / текст элемента ситуационной задачи**
С	31.08.66	Травматология и ортопедия
К	ПК-5	готовность к определению у пациентов патологических состояний, симптомов, синдромов заболеваний, нозологических форм в соответствии с Международной статистической классификацией болезней и проблем, связанных со здоровьем
К	ПК-6	готовность к ведению и лечению пациентов с травмами и (или) нуждающихся в оказании ортопедической медицинской помощи
Ф	A/01.8	Проведение обследования пациентов в целях выявления травм, заболеваний и (или) состояний костно-мышечной системы, установления диагноза
Ф	A/02.8	Назначение лечения пациентам с травмами, заболеваниями и (или) состояниями костно-мышечной системы, контроль его эффективности и безопасности
И		**ОЗНАКОМЬТЕСЬ С СИТУАЦИЕЙ И ДАЙТЕ РАЗВЕРНУТЫЕ ОТВЕТЫ НА ВОПРОСЫ**
		Больная З., 34 года, работник почтового отделения. Жалобы на повышенную утомляемость, потерю веса, боли в костях. Рентгенография и КТ костей черепа: множественные четко очерченные очаги деструкции.

		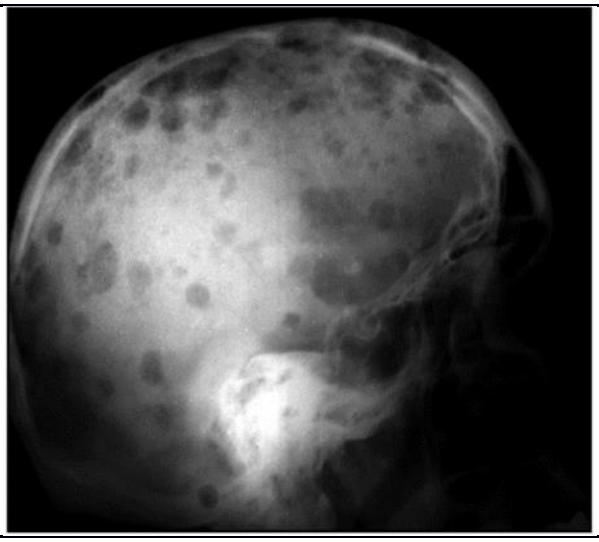
В	1	Вопрос к задаче: Назовите предположительный диагноз.
Э		Правильный ответ: Миеломная болезнь. (плазмоцитома). Болезнь Рустицкого-Калера.
Р2	отлично	Миеломная болезнь. (плазмоцитома). Болезнь Рустицкого-Калера.
Р1	Хорошо/удовлетворительно	Миеломная болезнь. (плазмоцитома). Для оценки «хорошо» Миеломная болезнь. для оценки «удовлетворительно»
Р0	неудовлетворительно	Неверно поставленный диагноз (другой)
В	2	Вопрос к задаче: Назовите дополнительные методы диагностики пациента.
Э	-	Правильный ответ: Миелограмма (трепанобиопсия). Спиральная компьютерная томография. Общий анализ мочи.+ белок Бенс-Джонса (фрагменты парапротеина) – свыше 12 г/сут
Р2	отлично	Миелограмма (трепанобиопсия). Спиральная компьютерная томография. Общий анализ мочи.+ белок Бенс-Джонса (фрагменты парапротеина) – свыше 12 г/сут
Р1	хорошо/удовлетворительно	Миелограмма (трепанобиопсия). Общий анализ мочи.+ белок Бенс-Джонса (фрагменты парапротеина) – свыше 12 г/сут Для оценки «хорошо»; Общий анализ мочи.+ белок Бенс-Джонса (фрагменты парапротеина) – свыше 12 г/сут для оценки «удовлетворительно»
Р0	неудовлетворительно	Неверный ответ
В	3	Вопрос к задаче: Назовите методы лечения пациента.
Э		Правильный ответ: Консервативное лечение: консультация онколога-гематолога. Постановка на учет в онкологический диспансер. Лучевая терапия. Химиотерпия.
Р2	отлично	Консервативное лечение: консультация онколога-гематолога. Постановка на учет в онкологический диспансер. Лучевая терапия. Химиотерпия.
Р1	хорошо/удовлетворительно	Лучевая терапия. Химиотерпия. Для оценки «хорошо»;

		Химиотерпия. для оценки «удовлетворительно»
Р0	неудовлетворительно	Неверный ответ
В	4	Вопрос к задаче: Назовите возможное осложнение.
Э		Правильный ответ: Метастазирование в костный мозг и кости
Р2	отлично	Метастазирование в костный мозг и кости
Р1	хорошо/удовлетворительно	Метастазирование в кости. Для оценки «хорошо»;
		Метастазирование для оценки «удовлетворительно»
Р0	неудовлетворительно	Неверный ответ.
В	5	Вопрос к задаче: Назовите вид оперативного лечения перелома.
Э		Правильный ответ: Экскохлеация (удаление поврежденной кости) при единичных плазмоцитомах.
Р2	отлично	Экскохлеация (удаление поврежденной кости) при единичных плазмоцитомах.
Р1	хорошо/удовлетворительно	Экскохлеация (удаление поврежденной кости). Для оценки «хорошо»
		(удаление поврежденной кости). для оценки «удовлетворительно»
Р0	неудовлетворительно	Неверный ответ.

Ситуационная задача № 5

	Код	**Текст компетенции / названия трудовой функции / названия трудового действия / текст элемента ситуационной задачи**
С	31.08.66	Травматология и ортопедия
К	ПК-5	готовность к определению у пациентов патологических состояний, симптомов, синдромов заболеваний, нозологических форм в соответствии с Международной статистической классификацией болезней и проблем, связанных со здоровьем
К	ПК-6	готовность к ведению и лечению пациентов с травмами и (или) нуждающихся в оказании ортопедической медицинской помощи
Ф	A/01.8	Проведение обследования пациентов в целях выявления травм, заболеваний и (или) состояний костно-мышечной системы, установления диагноза
Ф	A/02.8	Назначение лечения пациентам с травмами, заболеваниями и (или) состояниями костно-мышечной системы, контроль его эффективности и безопасности
И		**ОЗНАКОМЬТЕСЬ С СИТУАЦИЕЙ И ДАЙТЕ РАЗВЕРНУТЫЕ ОТВЕТЫ НА ВОПРОСЫ**
		Больной А., 20 лет, не работает. Жалоб не предъявляет. На рентгенограммах левого коленного сустава: определяются множественные наросты костной ткани на широком основании, с

		четкими контурами, кортикальный слой кости переходит в кортикальный слой нароста. Структура наростов губчатая. 
В	1	Вопрос к задаче: Назовите предположительный диагноз.
В	2	Вопрос к задаче: Назовите дополнительные методы диагностики пациента.
В	3	Вопрос к задаче: Назовите методы лечения пациента.
В	4	Вопрос к задаче: Назовите возможное осложнение.
В	5	Вопрос к задаче: Назовите вид оперативного лечения.

Чек – лист к ситуационной задаче № 5

Вид	**Код**	**Текст компетенции / названия трудовой функции / названия трудового действия / текст элемента ситуационной задачи**
	31.08.66	Травматология и ортопедия
К	ПК-5	готовность к определению у пациентов патологических состояний, симптомов, синдромов заболеваний, нозологических форм в соответствии с Международной статистической классификацией болезней и проблем, связанных со здоровьем
К	ПК-6	готовность к ведению и лечению пациентов с травмами и (или) нуждающихся в оказании ортопедической медицинской помощи
Ф	А/01.8	Проведение обследования пациентов в целях выявления травм, заболеваний и (или) состояний костно-мышечной системы, установления диагноза
Ф	А/02.8	Назначение лечения пациентам с травмами, заболеваниями и (или) состояниями костно-мышечной системы, контроль его эффективности и безопасности
И		**ОЗНАКОМЬТЕСЬ С СИТУАЦИЕЙ И ДАЙТЕ РАЗВЕРНУТЫЕ ОТВЕТЫ НА ВОПРОСЫ**
		Больной А., 20 лет, не работает. Жалоб не предъявляет. На рентгенограммах левого коленного сустава: определяются множественные наросты костной ткани на широком основании, с четкими контурами, кортикальный слой кости переходит в кортикальный слой нароста. Структура наростов губчатая.

		
В	1	Вопрос к задаче: Назовите предположительный диагноз.
Э		Правильный ответ: Множественные экзостозы левого коленного сустава. Экзостозная болезнь. Хондрома левого бедра.
Р2	отлично	Множественные экзостозы левого коленного сустава. Экзостозная болезнь. Хондрома левого бедра.
Р1	Хорошо/удовлетворительно	Множественные экзостозы левого коленного сустава. Экзостозная болезнь. Для оценки «хорошо»
		Множественные экзостозы левого коленного сустава. для оценки «удовлетворительно»
Р0	неудовлетворительно	Неверно поставленный диагноз (другой)
В	2	Вопрос к задаче: Назовите дополнительные методы диагностики пациента.
Э	-	Правильный ответ: Компьютерная томография левого коленного сустава.
Р2	отлично	Компьютерная томография левого коленного сустава.
Р1	хорошо/удовлетворительно	Компьютерная томография. Для оценки «хорошо»;
		МРТ для оценки «удовлетворительно»
Р0	неудовлетворительно	Неверный ответ
В	3	Вопрос к задаче: Назовите методы лечения пациента.
Э		Правильный ответ: Консервативное лечение: консультация онколога. Постановка на учет в онкологический диспансер.
Р2	отлично	Консервативное лечение: консультация онколога. Постановка на учет в онкологический диспансер.
Р1	хорошо/удовлетворительно	Консервативное лечение: консультация онколога
		Консервативное лечение: консультация онколога для оценки «удовлетворительно»
Р0	неудовлетворительно	Неверный ответ
В	4	Вопрос к задаче: Назовите возможное осложнение.

Э		Правильный ответ: Озлокачествление процесса. Контрактура левого коленного сустава.
Р2	отлично	Озлокачествление процесса. Контрактура левого коленного сустава.
Р1	хорошо/удовлетворительно	Озлокачествление процесса. Для оценки «хорошо»;
		Озлокачествление процесса. для оценки «удовлетворительно»
Р0	неудовлетворительно	Неверный ответ.
В	5	Вопрос к задаче: Назовите вид оперативного лечения.
Э		Правильный ответ: Резекция множественных экзостозов. Экскохлеация опухоли. Резекция левого бедра с аутопластическим или аллопластическим замещением дефекта костной ткани. С последующим протезированием коленного сустава.
Р2	отлично	Резекция множественных экзостозов. Экскохлеация опухоли. Резекция левого бедра с аутопластическим или аллопластическим замещением дефекта костной ткани. С последующим протезированием коленного сустава.
Р1	хорошо/удовлетворительно	Резекция множественных экзостозов. Экскохлеация опухоли. Резекция левого бедра с аутопластическим или аллопластическим замещением дефекта костной ткани. Для оценки «хорошо»
		Резекция множественных экзостозов. Экскохлеация опухоли. Резекция левого бедра для оценки «удовлетворительно»
Р0	неудовлетворительно	Неверный ответ.

4. Критерии оценивания результатов обучения

Для зачета

«Зачтено» выставляется обучающемуся, если он показал достаточно прочные знания основных положений учебной дисциплины, умение самостоятельно решать конкретные практические задачи, предусмотренные рабочей программой, ориентироваться в рекомендованной справочной литературе, умеет правильно оценить полученные результаты.

«Не зачтено» выставляется обучающемуся, если при ответе выявились существенные пробелы в знаниях основных положений учебной дисциплины, неумение с помощью преподавателя получить правильное решение конкретной практической задачи из числа предусмотренных рабочей программой учебной дисциплины.