Документ подписан простой электронной подписью
Информация о владельце:
ФИО: Кузнецов Владимир Вячеславович
Должность: И.о. ректора
Дата подписания: 16.02.2026 08:24:37
Уникальный программный ключ:
89bc0900301c561c0dcc38a48f0e3de679484a4c

Федеральное государственное бюджетное образовательное учреждение высшего образования
«Тихоокеанский государственный медицинский университет»
Министерства здравоохранения Российской Федерации

«УТВЕРЖДАЮ»
Директор института

_____/Невзорова В.А./

«06» мая 2025г.

ФОНД ОЦЕНОЧНЫХ СРЕДСТВ

Дисциплины Б1.О.05 Лучевая диагностика

Специальность	31.08.11 Ультразвуковая диагностика
Уровень подготовки	ординатура
Форма обучения	очная
Направленность подготовки	02 Здравоохранение (в сфере ультразвуковой диагностики)
Срок освоения ООП	2 года
Институт	терапии и инструментальной диагностики

Владивосток – 2025

1. ВВОДНАЯ ЧАСТЬ

1.1. Фонд оценочных средств регламентирует формы, содержание, виды оценочных средств для текущего контроля, промежуточной аттестации, критерии оценивания, с помощью которых можно оценивать поэтапное формирование компетенций.

1.2. Фонд оценочных средств определяет уровень формирования у обучающихся установленных в ФГОС ВО и определенных в основной образовательной программе высшего образования 31.08.11 Ультразвуковая диагностика (уровень ординатура), направленности 02 Здравоохранение (в сфере ультразвуковой диагностики), в сфере профессиональной деятельности согласно проекта приказа Министерства труда и социальной защиты РФ "Об утверждении профессионального стандарта "Врач ультразвуковой диагностики" **универсальных (УК) компетенций, общепрофессиональных (ОПК) и профессиональных (ПК) компетенций**

https://tgmu.ru/sveden/files/zir/31.08.11_Ulytrazvukovaya_diagnostika(6).pdf

2. ОСНОВНАЯ ЧАСТЬ

2.1. Виды контроля и аттестации, формы оценочных средств

№ п/п	Виды контроля	Оценочные средства
		Форма
1	Текущий контроль	Ситуационные задачи Вопросы для собеседования
2	Промежуточная аттестация	

3. Содержание оценочных средств контроля (текущего и промежуточного).

3.1 Перечень контрольных вопросов для собеседования, изучаемых в рамках дисциплины: Б1.О.05 Лучевая диагностика

1. Какие ведомства осуществляют контроль за соблюдением требований радиационной безопасности медицинских учреждений?
2. Какие органы и ткани пациента нуждаются в первоочередной защите от ионизирующего излучения?
3. От чего зависит нерезкость рентгенограмм.
4. Функциональные пробы при рентгенологическом исследовании легких.
5. Современные понятия о лучевой диагностике. Рентгенология – как клиническая дисциплина.
6. Принципы и способы получения различных видов и методов лучевой диагностики.
7. Схемы и принципы анализа картиночной визуализации различных органов и систем человека в рентгенологии. Построение рентгеновского заключения.
8. Рентгеновские аппараты и комплексы. Электротехника.
9. Закономерности формирования рентгеновского изображения.
10. Основы рентгеновской скиалогии.
11. Рентгеновская фототехника. Автоматическая проявка. Видеокомпьютерная запись.
12. Дозиметры применяемые в рентгеновской практике. Санитарные нормы и правила радиационной безопасности.
13. Биологическое действие на организм ионизирующих излучений, электромагнитных волн, упругих колебаний.
14. Ядерные и радиационные аварии.

15. Принципы лечения лучевой болезни.
16. Неотложная рентгенодиагностика повреждений и острых заболеваний грудной клетки.
17. Трудности, ошибки при клинико-рентгенологической диагностике тромбоэмболий легочных артерий.
18. Рентгенанатомия, рентгенфизиология сердца.
19. Рентгенодиагностика врожденных пороков сердца, аномалий.
20. Рентгенодиагностика приобретенных пороков сердца.
21. Рентгеноанатомия, рентгенофизиология. Рентгеновские признаки заболеваний, аномалий, пороков пищеварительного тракта.
22. Рентгеновские признаки острых заболеваний пищеварительного тракта (толсто-, тонкокишечная непроходимость).
23. Рентгеновские признаки воспалительных, травматических повреждений зубочелюстной области.
24. Рентгеновские признаки доброкачественных и злокачественных опухолей зубочелюстной области.
25. Рентгенодиагностика заболеваний молочной железы.
26. Рентгенодиагностика аномалий, пороков развития, заболеваний матки и придатков.
27. Рентгенодиагностика заболеваний ротоглотки, носоглотки, гортаноглотки и гортани.
28. Рентгенодиагностика заболеваний головного и спинного мозга.
29. Рентгеновские признаки заболеваний желчевыделительной системы (желчекаменная болезнь, функциональные нарушения желчного пузыря (дискенезии)).
30. Рентгеновские признаки заболеваний мочевыделительной системы (мочекаменная болезнь, нефрит).
31. Дифференциальная рентгенодиагностика при заболеваниях с синдромом тотального, субтотального, ограниченного затемнения (крупозная пневмония, эксудативный плеврит, ателектаз, инфаркт легкого, инфильтративный туберкулез (лобит), фиброторакс (после пульмонэктомии)).
32. Дифференциальная рентгенодиагностика синдрома круглой тени (туберкулезный инфильтрат, периферический рак легкого, эхинококковая киста, туберкулема, эозинофильный инфильтрат, киста диафрагмы, аденома, ангиома).
33. Дифференциальная рентгенодиагностика синдрома «кольца» (абсцесс, воздушная киста, туберкулезная каверна, периферический рак легкого в фазе распада, бронхогенная киста, энтерогенная киста (врожденная)).
34. Дифференциальная рентгенодиагностика синдрома распространенной диссеминации (гематогенно-диссеминированный туберкулез легких, метастатические раковые поражения, неспецифические пневмонии, силикоз, саркоидоз, коллагенозы, синдром Хаммер-Рича)).
35. Дифференциальная рентгенодиагностика синдрома патологии корня (центральный рак легких, лимфогранулематоз (медиастино-легочная форма), первичный туберкулез легких, саркоидоз 1 степени, бронхолиты).
36. Дифференциальная рентгенодиагностика синдрома обширного просветления (пневмоторакс, хроническая эмфизема легких, воздушная киста (гигантская)).
37. Дифференциальная рентгенодиагностика группы воспалительных заболеваний костей и суставов (острый, подострый, хронический остеомиелит).

38. Дифференциальная рентгенодиагностика группы воспалительных заболеваний костей и суставов (предартритическая, артритическая и постартритическая фаза туберкулеза костей).
39. Дифференциальная рентгенодиагностика фиброзныхостеодистрофий (изолированная костная киста, гигантоклеточная опухоль).
40. Дифференциальная рентгенодиагностика дегенеративно-дистрофических заболеваний (деформирующий остеоартроз, остеохондроз межпозвонковых дисков, спондилез).
41. Дифференциальная рентгенодиагностика доброкачественных опухолей костей (компактная, смешанная, губчатая остеома, остеохондрома, хондрома).
42. Дифференциальная рентгенодиагностика злокачественных опухолей костей (остеобластическая, остеолитическая, смешанная саркома, метастатические опухоли).
43. Дифференциальная рентгенодиагностика заболеваний пищеварительного тракта связанных «с убылью тканей» желудка (дивертикул, язва, язва-рак).
44. Дифференциальная рентгенодиагностика заболеваний пищеварительного тракта связанных «с прибылью тканей» желудка (полип, полипоидный рак, скирр, инфильтративный рак).
45. Дифференциальная рентгенодиагностика заболеваний пищевода (химический ожог, инфильтративно-язвенный рак, лейемиома).
46. Тактика рентгенологического обследования при повреждениях позвоночника.
47. Турецкое седло в норме и патологии по данным рентгенологического исследования.
48. Подагра. Дифференциальная диагностика с ревматоидным артритом.
49. Стадии развития остеохондропатии Пертеса.
50. Тактика рентгенологического обследования при повреждениях позвоночника.
51. Показания к пневмоартрографии коленного сустава.
52. Рентгенологические признаки болезни Форестье.
53. Стадии ревматоидного артрита по рентгенологическим данным.
54. Показатели ацетабулярного индекса в норме и при врожденном вывихе бедра.
55. Рентгенологические стадии сакроилеита.
56. Методика рентгенологического исследования при плоскостопии.
57. Дифференциальная диагностика болезни Форестье с анкилозирующим спондилоартритом.
58. Опухоль Юинга. Рентгенологические признаки.
59. Стадии течения болезни Пертеса.
60. Рентгенологические стадии остеохондроза поясничного отдела позвоночника.
61. Основной диагностический критерий при дифференциальной диагностике туберкулезного и остеомиелитического поражения позвоночника.
62. Гемангиома тела позвонка. Рентгенологическая картина.
63. Отморожения костной ткани. Ведущие рентгенологические симптомы.
64. Тактика рентгенологического обследования при повреждениях костей таза.
65. Физиологическая и патологическая перестройка костной ткани.
66. Ведущие рентгенологические симптомы остеолитической остеогенной саркомы.
67. Дифференциально-диагностические критерии туберкулемы по данным рентгенологического исследования.
68. Рентгенологическая семиотика при травматическом повреждении легочной ткани.
69. Рентгенологические симптомы опухолей средостения.
70. Рентгенологические симптомы инфильтративного туберкулеза легких.

71. Алгоритм обследования при подозрении на злокачественную опухоль легкого.
72. Методика бронхографии.
73. Изолированный митральный стеноз. Рентгенологическая картина гемодинамических нарушений.
74. Рентгенологические симптомы отека легких.
75. Диагностическая флюорография при исследовании легких и средостения.
76. Рентгенологические симптомы периферической формы рака.
77. Ретгенологические этапы нарушения бронхиальной проходимости.
78. Показания к бронхографии у детей.
79. Специальные методы исследования, применяемые при заболевании сердца.
80. Рентгенологическая семиотика при травматическом повреждении легочной ткани.
81. Рентгенологическая симптоматика при тромбоэмболии легочной артерии.
82. Рентгенологические симптомы плевропневмонии.
83. Рентгенологические симптомы перикардита.
84. Синдромы патологии корней легких.
85. Рентгенологическая семиотика бронхопневмонии.
86. Рентгенологические симптомы рака антрального отдела желудка.
87. Рентгенологическое исследование печени и желчных путей.
88. Синдромы острого живота.
89. Тактика обследования пациента при повреждении почки.
90. Острая лучевая болезнь. Патогенез.
91. Контрастные вещества в рентгенологии.
92. Методика цистографии.
93. Рентгенологические признаки травматического повреждения почки.
94. Тактика обследования при повреждении мочевого пузыря.
95. Методика ретроградной пиелографии.
96. Рентгеноанатомия почек и мочевых путей.
97. Методы рентгенологического исследования придаточных полостей носа.
98. Организация флюорографического обследования населения.

3.2 Ситуационные задачи, изучаемые в рамках дисциплины Б1.О.05 Лучевая диагностика

Кейс-задача №1.

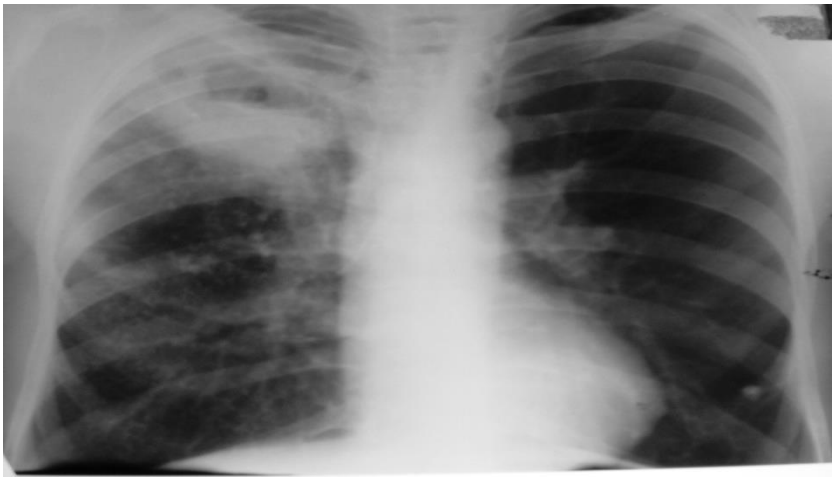

Представлена прямая рентгенограмма легких. Дайте ответы на следующие вопросы.
1.Какой ведущий рентгенологический синдром отражен на этом снимке?

2.Если предположить, что здесь воспалительный процесс, можно ли думать о хроническом его течении?
3.Где находятся полости, которые определяются в верхнем отделе правого легкого?.
4.Какое предположение более вероятно: туберкулезные каверны или воздушные кисты легкого?
5.Считаете ли вы возможным поставить диагноз кавернозного туберкулеза легких? Обоснуйте свою точку зрения.
6.Определите фазу течения патологического процесса.

Кейс-задача №2.

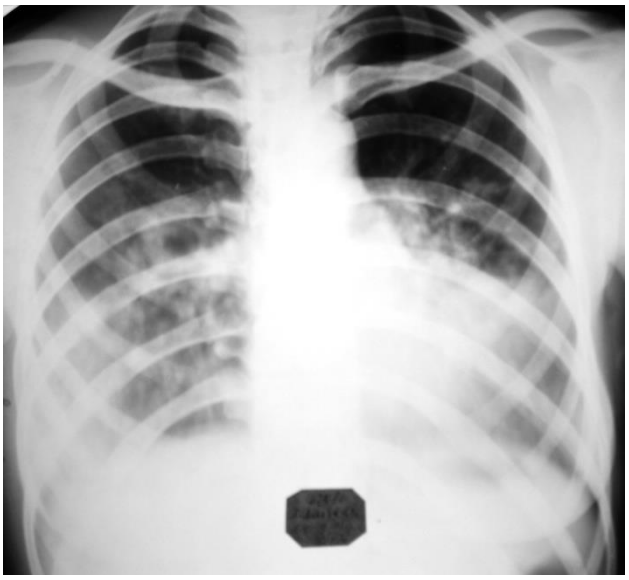

Заболевание началось с простуды. Незначительно повысилась температура тела, появился кашель. Состояние постепенно ухудшалось. Лишь спустя месяц от начала болезни обратился к врачу. Проанализируйте переднюю рентгенограмму легких и дайте ответы на следующие вопросы.
1.Установите локализацию патологических изменений.
2.Опишите локализацию теней корней обоих легких.
3.Определите положение обеих половин диафрагмы.
4.Какова интенсивность затемнения легочной ткани?
5.Как вы объясните высокую прозрачность в верхних отделах легких.
6.Сформулируйте свое заключение.

Кейс-задача №3.

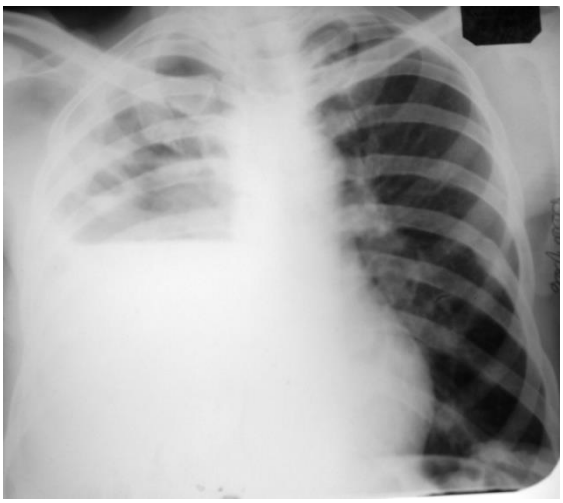

Рассмотрите обзорную рентгенограмму легких и дайте ответы на следующие вопросы.

1. Определите форму обширного затемнения
2. Установите структуру тени.
3. Опишите контуры затемнения.
4. Где располагается патологический процесс-в легком или вне легкого?. Уточните его топографию.
5. Каково положение органов средостения.
6. Определите состояние диафрагмы справа.
7. Попытайтесь восстановить динамику развития патологического процесса для объяснения имеющейся рентгенологической картины.
8. Сформулируйте окончательное диагностическое заключение.

Кейс-задача №4.



Мужчина 45 лет.
При анализе передней обзорной рентгенограммы выполнить следующие задания.
1.Определить локализацию патологических изменений.
2.Определить интенсивность теней образований.

3.Определить путь возникновения образований-лимфогенный, лимфо-гематогенный, гематогенный.
4. Определить состояние корней легких.
5. Чем вызваны изменения легочного рисунка?
6. Ваше заключение.

Кейс-задача № 5.

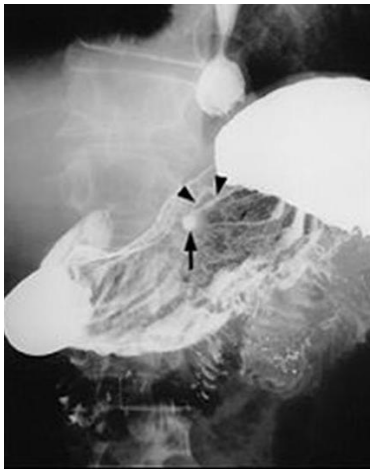

Рентгенологическое исследование желудка. Ответить на вопросы.

1. В какой проекции произведен снимок желудка.
2. В каком положении находится пациент относительно врача.
3. Как вы опишете изменения рельефа слизистой желудка.
4. Поражение какого отдела желудка зафиксировано на рентгенограмме?.
5. Ваше заключение.
6. Какие методы исследования необходимы для уточнения патологии.