Документ подписан простой электронной подписью
Информация о владельце:
ФИО: Кузнецов Владимир Вячеславович
Должность: И.о. ректора
Дата подписания: 15.12.2025 15:34:30
Уникальный программный ключ:
89bc0900301c561c0dcc38a48f0e3de679484a4c

Федеральное государственное бюджетное образовательное учреждение
высшего образования
«Тихоокеанский государственный медицинский университет»
Министерства здравоохранения Российской Федерации

«УТВЕРЖДАЮ»
Заведующий кафедрой
Федяшев Г.А.
«05» мая 2025 г.

ФОНД ОЦЕНОЧНЫХ СРЕДСТВ

Дисциплины ФТД.В.01 Рентгенодиагностика патологии ЛОР-органов

Специальность	31.08.58 Оториноларингология
Уровень подготовки	Ординатура
Направленность подготовки	02 Здравоохранение (в сфере оториноларингологии)
Форма обучения	очная
Срок освоения ООП	2 года
Кафедра	офтальмологии и оториноларингологии

Владивосток, 2025

1. ВВОДНАЯ ЧАСТЬ

1.1. Фонд оценочных средств регламентирует формы, содержание, виды оценочных средств для текущего контроля, промежуточной аттестации и итоговой (государственной итоговой) аттестации, критерии оценивания дифференцированно по каждому виду оценочных средств.

1.2. Фонд оценочных средств определяет уровень формирования у обучающихся установленных в ФГОС ВО и определенных в основной образовательной программе высшего образования 31.08.58 Оториноларингология, направленности 02 Здравоохранение (в сфере оториноларингологии) универсальных (УК), общепрофессиональных (ОПК) и профессиональных (ПК) компетенций

https://tgmu.ru/sveden/files/zii/31.08.58_Otorinolaringologiya(6).pdf

Наименование категории (группы) компетенций	Код и наименование компетенции	Индикаторы достижения компетенции
Профессиональные компетенции		
Деятельность в сфере информационных технологий	ПК-1 Готовность к проведению обследования пациентов с заболеваниями и/или состояниями уха, горла, носа с целью установления диагноза	ИДК. ОПК-11- осуществляет поиск и обмен информации с использованием профессиональных информационно - коммуникационных технологий ИДК. ОПК-12- использует требования информационной безопасности и соблюдает их при решении задач профессиональной деятельности

2. ОСНОВНАЯ ЧАСТЬ

2.1. Виды контроля и аттестации, формы оценочных средств

№ п/п	Виды контроля	Оценочные средства
		Форма
1	**Текущий контроль**	**Тесты**
2	**Промежуточная аттестация**	**Тесты**

3. Содержание оценочных средств текущего контроля

Текущий контроль и промежуточная аттестация осуществляется преподавателем дисциплины при проведении занятий в форме тестового контроля:

Тестовый контроль по **ФТД.В.01 Рентгенодиагностика патологии ЛОР-органов**

	код	текст компетенции/название трудовой функции/название трудового действия/текст тестового задания
К	**ОПК-4**	Способен проводить клиническую диагностику и обследование пациентов
К	**ПК-1**	Готовность к проведению обследования пациентов с заболеваниями и/или состояниями уха, горла, носа с целью установления диагноза
Ф	А. Оказание медицинской помощи пациентам при заболеваниях и (или) состояниях уха, горла, носа	
ТД	**А/01.8**	А/01. Проведение обследования пациентов с заболеваниями и/или состояниями уха, горла, носа с целью установления диагноза

T	1	Медиальная стенка орбиты образована стенками верхнечелюстной пазухи большим крылом основной кости * стенками решетчатой пазухи медиальной частью тела основной кости
T	2	Что может быть наиболее вероятным диагнозом по данным КТ ОНП (в коронарной и аксиальной проекции)?  аденоидные вегетации инородное тело полости носа *хронический верхнечелюстной синусит слева, осложненный хоанальным полипом атрезия полости носа слева
T	3	Нижней стенкой верхнечелюстной пазухи является * альвеолярный отросток верхней челюсти крылонебная ямка твердое небо дно полости носа
T	4	Что может быть наиболее вероятной причиной воспаления в правой верхнечелюстной и решетчатой пазухе?

		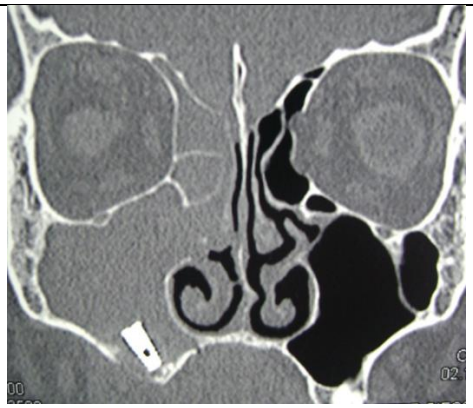 искривление носовой перегородки *смешение дентального имплантата в полость правой верхнечелюстной пазухи осложнение после операции на перегородке носа аденоидные вегетации 3 степени
Т	5	.Верхняя стенка верхнечелюстной пазухи граничит с * орбитой полостью носа полостью рта носоглоткой
Т	6	Можно ли по данным R-графии околоносовых пазух в носо-подбородочной проекции, заподозрить причину рецидива воспаления в левой верхнечелюстной пазухи?  *да, вероятно это пломбировочный материал находящийся в просвете левой верхнечелюстной пазухи нельзя нельзя, это воспаление в левой верхнечелюстной пазухе, без особенностей R-картины нельзя, причиной рецидива могут являться аденоидные вегетации
Т	7	

		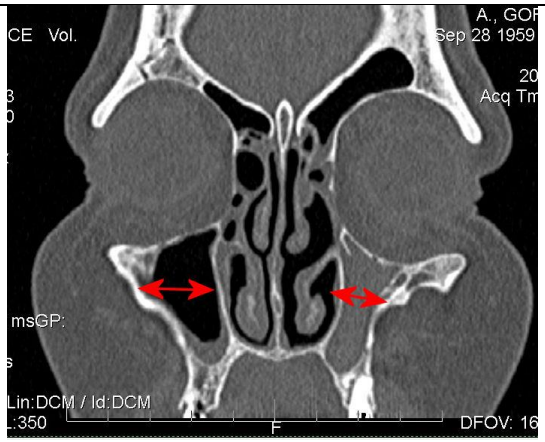 Уменьшение пазухи за счет смещения ее латеральной стенки медиально, представленное на спиральной КТ ОНП в коронарной проекции, характерно для хронического полипозного риносинусита полиноза носа *синдрома «немого синуса» синдрома «открытого синуса»
Т	8	Дефект какой анатомической области представлен на КТ ОНП в коронарной и сагиттальной проекции 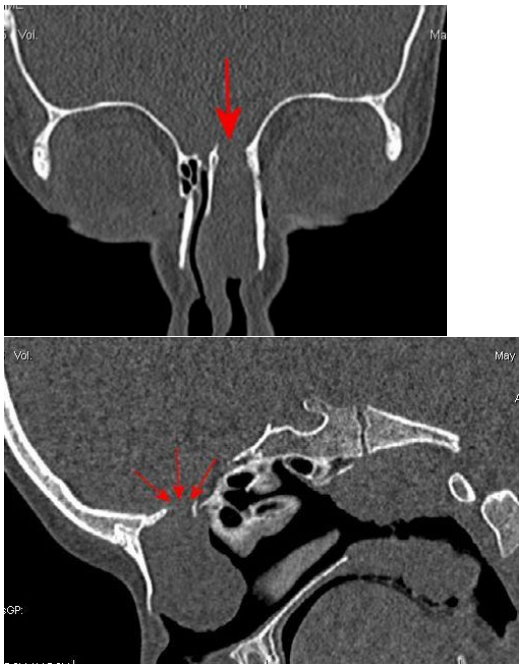 * «продырявленной пластинки» «бумажной пластинки» перегородка носа тела основной кости
Т	9	Что такое шкала Хаунсфилда количество баллов, набранных врачом при обучении на циклах НМО посвященных R-обследованию пациентов толщина костных стенок измеренная в дюймах толщина слизистой оболочки полости носа и ОНП суммированная и разделанная на 2 *количественная шкала рентгеновской плотности по отношению к

		дистиллированной воде, рентгеновская плотность которой была принята за 0 HU.
Т	10	Какое анатомическое образование представлено по данным КТ (аксиальная проекция) и эндоскопическому осмотру под цифрой 3 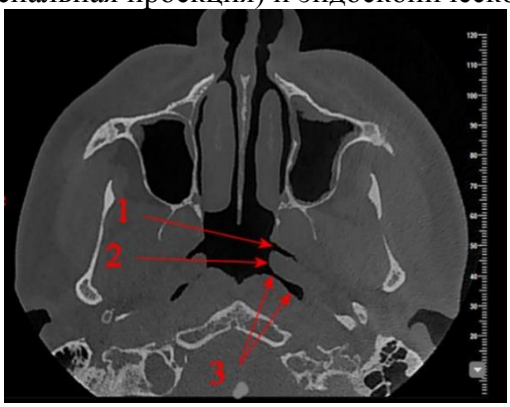 *Розенмюлеровая ямка пространство Рейнке киста Торнвальда 4задний край верхней носовой раковины
Т	11	Какое анатомическое образование представлено по данным КТ (аксиальная проекция) и эндоскопическому осмотру под цифрой 2 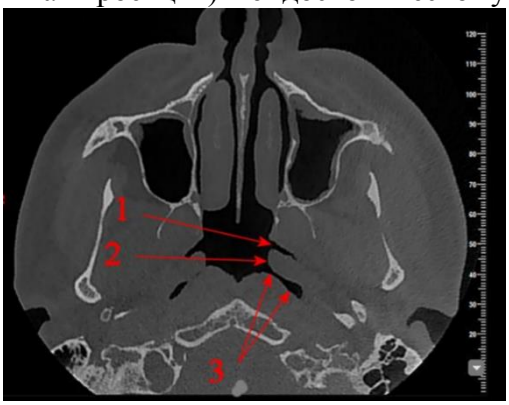 нижняя носовая раковина * валик слуховой трубы киста Торнвальда опухоль носоглотки
Т	12	Какое анатомическое образование представлено по данным КТ (аксиальная проекция) и эндоскопическому осмотру под цифрой 1 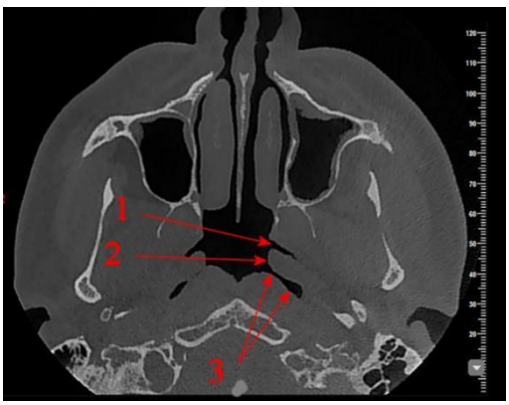 свод носоглотки

		аденоидные вегетации * устье слуховой трубы задний край средней носовой раковин
Т	13	Какие из КТ признаков характерны для «синдрома молчащего синуса» первые описание симптомокомплекса выполнено в 1964 году W. Montgomery снижение пневматизации лобной и клиновидной пазухи, истончение из стенок искривление носовой перегородки в среднем и заднем отделе, отек нижних носовых раковин с двух сторон отек средних и нижних носовых раковин на одной стороне, девиация перегородки носа во всех трех отделах *уменьшение размера пазухи по сравнению с противоположной стороной, понижение уровня дна орбиты, латерализация внутренней стенки пазухи и решетчатой воронки, латеральное подворачивание средней носовой раковины
Т	14	Какое хирургическое вмешательство было проведено у данного пациента 5 лет назад по данным КТ ОНП в (коронарной и аксиальной проекции)  эндоскопическое вмешательство на перегородке носа операция на нижних носовых раковинах *максилотомия слева по Колдуэллу—Люку расширение соустья левой верхнечелюстной пазухи под эндоскопическим контролем
Т	15	В какой верхнечелюстной пазухе, при такой анатомии подглазничного нерва по данным КТ ОНП (в коронарной проекции), наиболее вероятно его повреждение при операции на верхнечелюстной пазухе по Колдуэллу—Люку 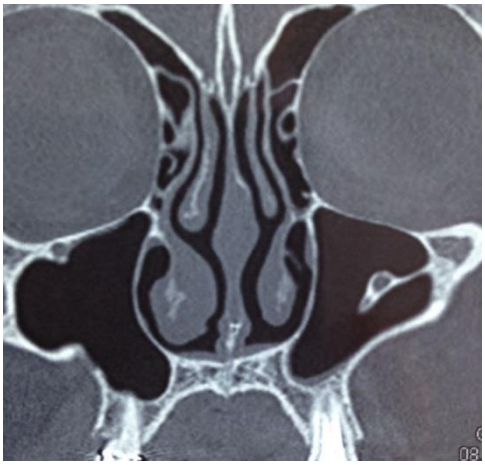 в правой

		* в левой такой вероятности нет в обеих пазухах такая вероятность высока в обеих пазухах
Т	16	Мужчина 28 лет, 5 лет назад получил удар в лицо. Жалобы на отек век слева по утрам, быструю утомляемость левого глаза. Имеет энофтальм слева. Какой наиболее вероятный диагноз на основании данных анамнеза и осмотра и КТ ОНП в коронарной проекции можно поставить  *хронический верхнечелюстной синусит слева, состояние после перелома нижней стенки орбиты 5 лет назад хронический верхнечелюстной синусит слева атрофический риносинусит хронический сфеноидит справа
Т	17	Выделенное красными стрелками, по данным КТ ОНП (в коронарной и аксиальной проекции) является 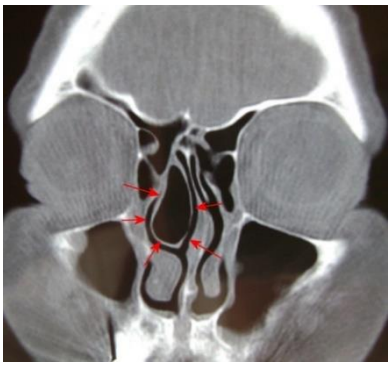 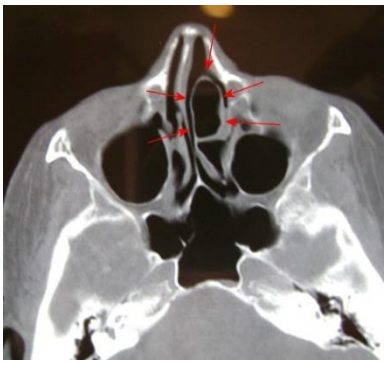 верхнечелюстная пазуха *увеличение в размере средней носовой раковины, т.н. «конха буллеза» утолщение перегородки носа увеличение в размере нижней носовой раковины
Т	18	**На КТ ОНП в аксиальной проекции показано воспаление в правой верхнечелюстной пазухе. Что обозначено зелеными стрелками**

		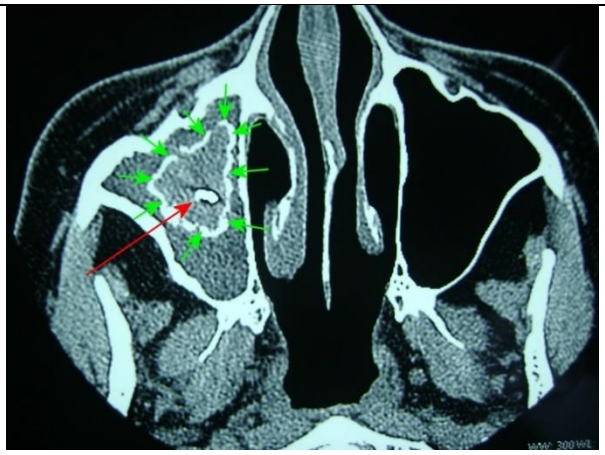 *участков обызвествления характерные для мицетомы атрезию хоан смещение орбитальной клетчатки в верхнечелюстную пазуху полип верхнечелюстной пазухи
Т	19	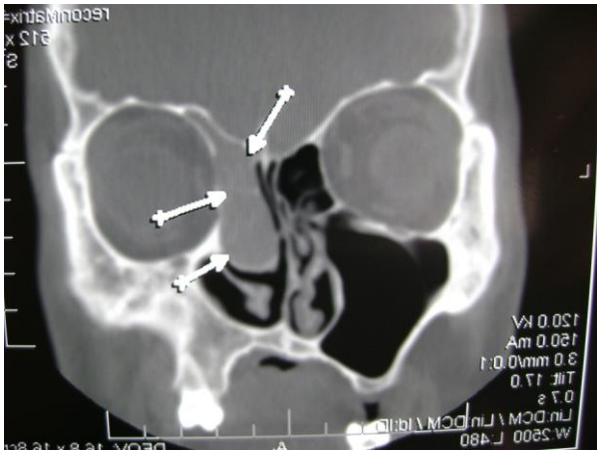 На спиральной кт онп в коронарной проекции состояние правой верхнечелюстной пазухи - это *аплазия уменьшение передне-верхнего размера состояние после дентальной имплантации в верхнюю челюсть уменьшение передне-заднего размера
Т	20	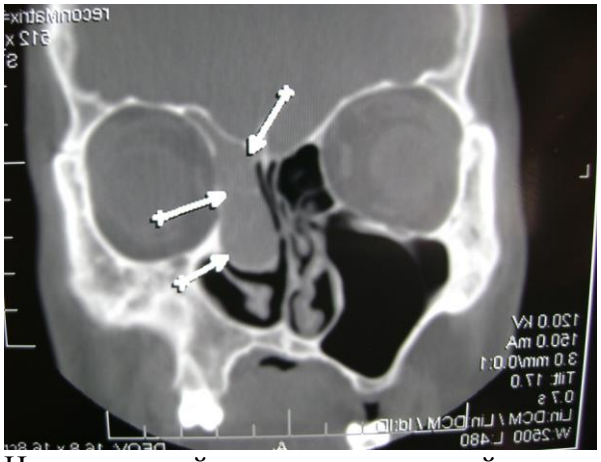 На спиральной кт онп в коронарной проекции состояние правой верхнечелюстной пазухи - это

		*аплазия уменьшение передне-верхнего размера состояние после дентальной имплантации в верхнюю челюсть уменьшение передне-заднего размера

Шкала оценивания
«Отлично» - 91-100% правильных ответов на тестовые задания каждого уровня
«Хорошо» - 81-90% правильных ответов на тестовые задания каждого уровня
«Удовлетворительно» - 71-80% правильных ответов на тестовые задания каждого уровня