Документ подписан простой электронной подписью
Информация о владельце:
ФИО: Стегний Кирилл Владимирович
Должность: И.о. ректора
Дата подписания: 16.03.2026 12:55:07
Уникальный программный ключ:
d59234ba928aea5c04c54eb9013e367220b6b2ae

Федеральное государственное бюджетное образовательное учреждение
высшего образования
«Тихоокеанский государственный медицинский университет»
Министерства здравоохранения Российской Федерации

«УТВЕРЖДАЮ»
И.о. заведующего кафедрой
_____ /Коцюрбий Е.А./
«10» апреля 2025г.

ФОНД ОЦЕНОЧНЫХ СРЕДСТВ
Дисциплины Б1.О.09 Патология Модуль Патанатомия

Специальность	31.08.05 Клиническая лабораторная диагностика
Уровень подготовки	ординатура
Направленность подготовки	02 Здравоохранение (в сфере клинической лабораторной диагностики)
Форма обучения	очная
Срок освоения ООП	2 года
Кафедра	патологической анатомии и судебной медицины

Владивосток 2025

1. ВВОДНАЯ ЧАСТЬ

1.1. Фонд оценочных средств регламентирует формы, содержание, виды оценочных средств для текущего контроля, промежуточной аттестации и итоговой (государственной итоговой) аттестации, критерии оценивания дифференцированно по каждому виду оценочных средств.

1.2. Фонд оценочных средств определяет уровень формирования у обучающихся установленных в ФГОС ВО и определенных в основной образовательной программе высшего образования по специальности 31.08.05 Клиническая лабораторная диагностика, направленности 02 Здравоохранение (в сфере клинической лабораторной ди-агностики) **общепрофессиональных (ОПК) компетенций**

https://tgmu.ru/sveden/files/aiz/31.08.05_Klinicheskaya_laboratornaya_diagnostika.pdf

2. ОСНОВНАЯ ЧАСТЬ

2.1. Виды контроля и аттестации, формы оценочных средств

№ п/п	Виды контроля	Оценочные средства
		Форма
1	Текущий контроль	Тесты
2	Промежуточная аттестация	Тесты
		Ситуационные задачи

3. Содержание оценочных средств текущего контроля

Текущий контроль осуществляется преподавателем дисциплины при проведении занятий в форме: тестирования.

ДАЙТЕ ОТВЕТЫ НА ВОПРОСЫ ТЕСТОВЫХ ЗАДАНИЙ
1. Патоморфоз это: а) морфологические проявления патологических процессов; б) механизмы развития патологических процессов; в) *изменение клинико-морфологической картины болезни; г) динамика морфологических изменений.
2. Первоначальная причина смерти это: а) *основное заболевание; б) патологический процесс, который обусловил наступление смерти; в) осложнение основного заболевания; г) наиболее тяжелый синдром.
3. Непосредственная причина смерти это: а) терминальное состояние; б) *патологический процесс, который привел к смерти; в) сердечно-легочная недостаточность; г) прекращение интегративной деятельности головного мозга.
4. Осложнения заболевания это: а) патологические процессы, этиологически связанные с заболеванием; б)* патологические процессы, патогенетически связанные с заболеванием; в) специфические проявления заболевания; г) дистрофические повреждения внутренних органов.
5. Расхождение диагнозов I категории – это: а) расхождение, повлиявшее на тактику лечения; б) расхождение, не повлиявшее на исход заболевания; в) расхождение, обусловленное субъективными причинами; г) расхождение, повлиявшее на исход заболевания; д) расхождение вследствие кратковременности пребывания в стационаре

6. Сопутствующее заболевание в посмертном диагнозе – это:
а) вторичная причина смерти;
б) сыгравшее важную роль в танатогенезе;
в)* не сыгравшее роли в танатогенезе;
г) промежуточная причина смерти;
д) составная часть комбинированного заболевания.

7. Механизмы смерти бывают:
а) *сердечный;
б) почечный;
в) печеночный;
г) мозговой;
д) легочный.

8. У больного, поступившего в клинику по поводу острой кишечной непроходимости, во время ургентной операции обнаружен рак нисходящего отдела ободочной кишки с прорастанием в окружающие органы, канцероматозом брюшины и метастазами в забрюшинные лимфоузлы ($T_4N_1M_X$). По жизненным показаниям выполнена колостомия. Смерть в раннем послеоперационном периоде. На вскрытии обнаружены несостоятельность кишечных швов и разлитой каловый перитонит. Укажите первоначальную и непосредственную причины смерти (два ответа):
а) острая кишечная непроходимость;
б) *рак ободочной кишки;
в) операция колостомии;
г) несостоятельность кишечных швов;
д) *перитонит.

9. Срочная биопсия это:
а) биопсия, выполняемая для диагностики онкопроцесса;
б) аспирационная биопсия;
в) *биопсия, выполняемая в течение 30 минут после забора материала;
г) аназиз мазка-отпечатка.

10. Что не может служить материалом для срочной биопсии:
а) опухоль миометрия;
б) опухоль кожи;
в) *железистый полип желудка;
г) метастаз рака в лимфоузел.

4. Содержание оценочных средств промежуточной аттестации

Промежуточная аттестация проводится в виде зачета с оценкой, в формате тестов и ситуационных задач.

ДАЙТЕ ОТВЕТЫ НА ВОПРОСЫ ТЕСТОВЫХ ЗАДАНИЙ 3 УРОВНЯ (ЗАДАНИЯ НА ОПРЕДЕЛЕНИЕ СООТВЕТСТВИЯ)

Инструкция: установите соответствие:

Иммуногистохимические маркеры, используемые для определения тканевой принадлежности клеток тканей	**Клетки**
1. CD3	А) Эпителиальные
2. Десмин	Б) Меланоциты
3. CD8	В) Нервные
4. S 100	Г) Лимфоциты
5. Актин	Д) Мышечные

6. Цитокератин	
7. Тирозиназа	
Правильные ответы: 1 - Г, 2 - Д, 3 – Г, 4 - В, 5 - Д, 6 - А, 7 - Б.	

1. Диагностируйте патологический процесс по макрофотографии:

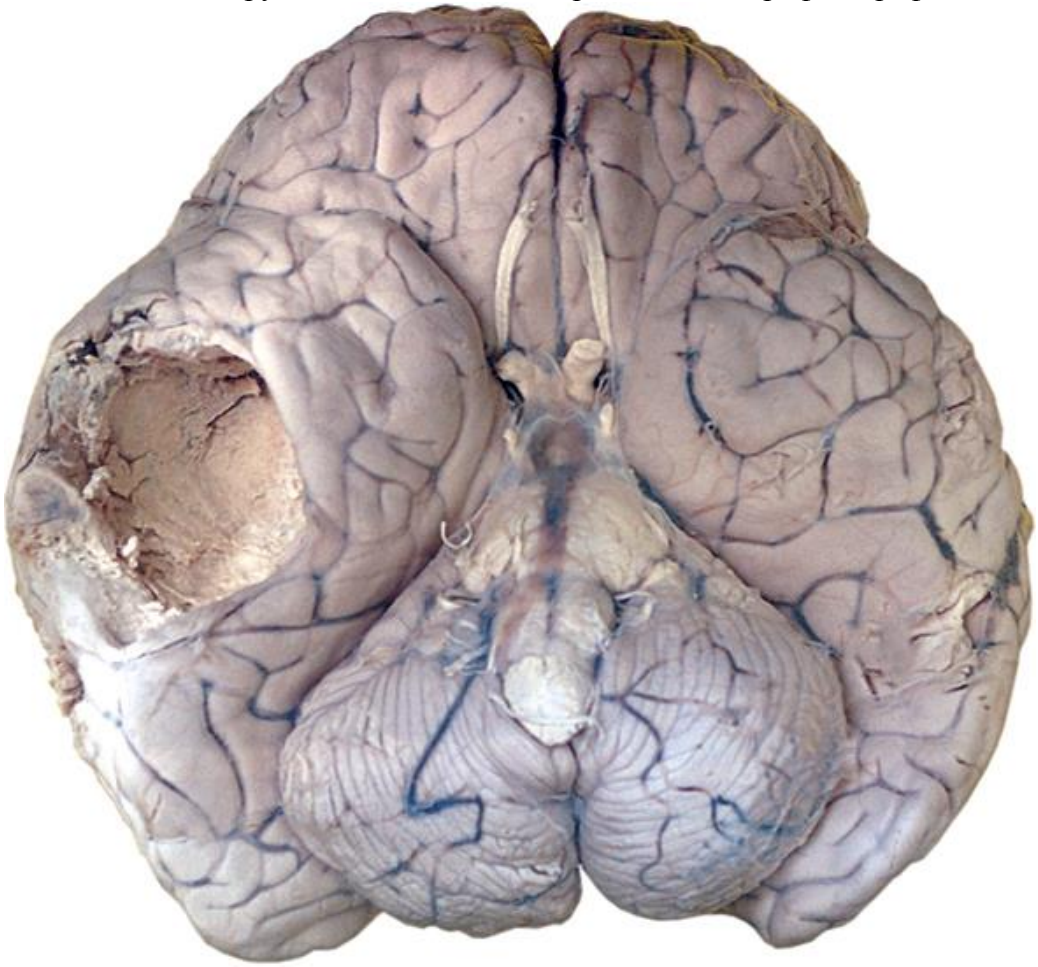

*абсцесс головного мозга
Постинфарктная киста головного мозга
Внутренняя гидроцефалия
Токсоплазмоз головного мозга

2. Диагностируйте патологический процесс по макрофотографии:

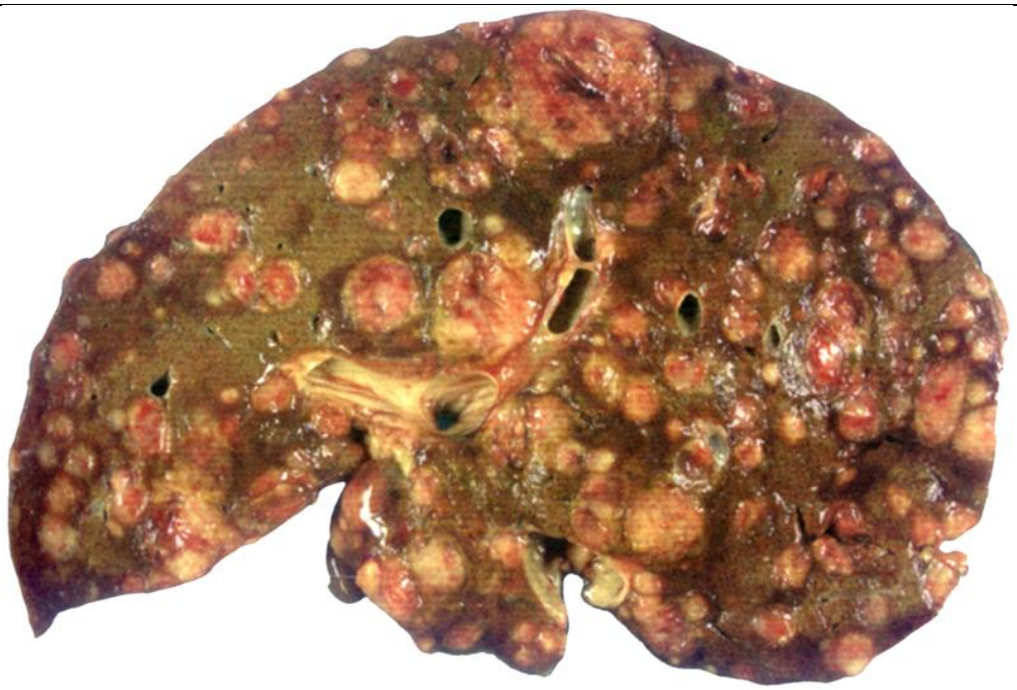

*Метастазы рака в печень
Метастазы рака в легкое
Абсцессы в печени
Биллиарный цирроз

3. Укажите наиболее вероятную степень дифференцировки плоскоклеточного рака:

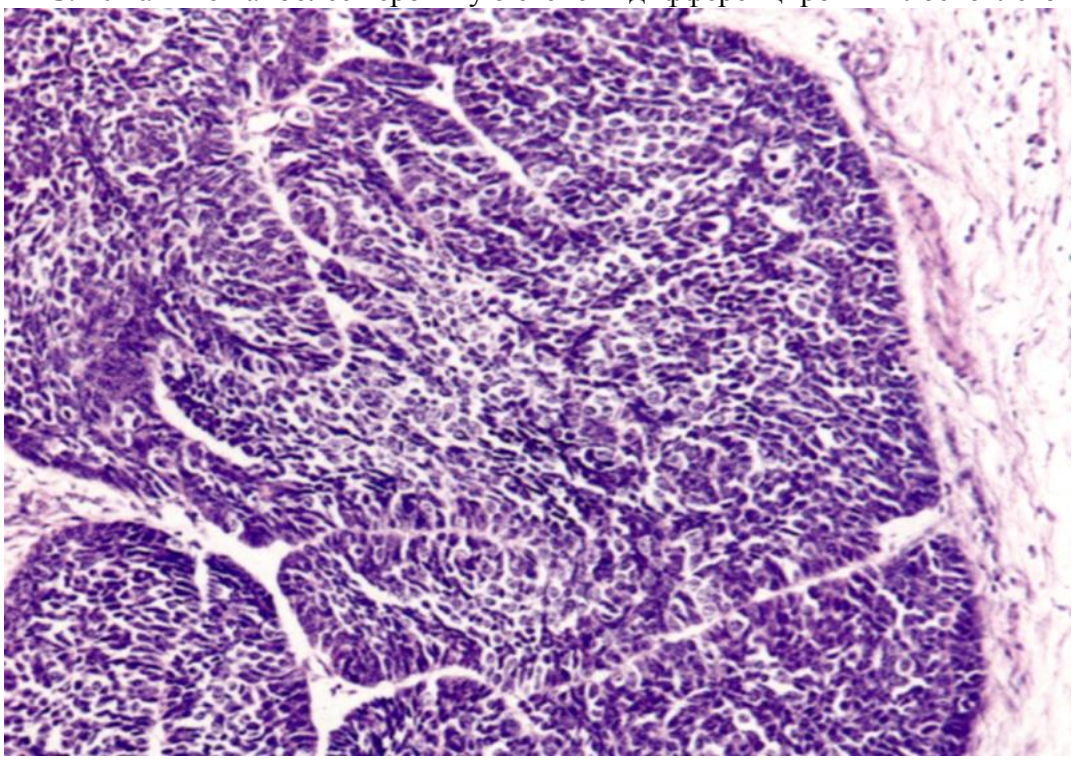

Высокая
*Низкая
Умеренная
Смешанная

4. Предположите патологический процесс по макрофотографии:



папиллома кожи
*меланома кожи
рак кожи
лимфома кожи

5. Диагностируйте патологический процесс по микрофотографии:

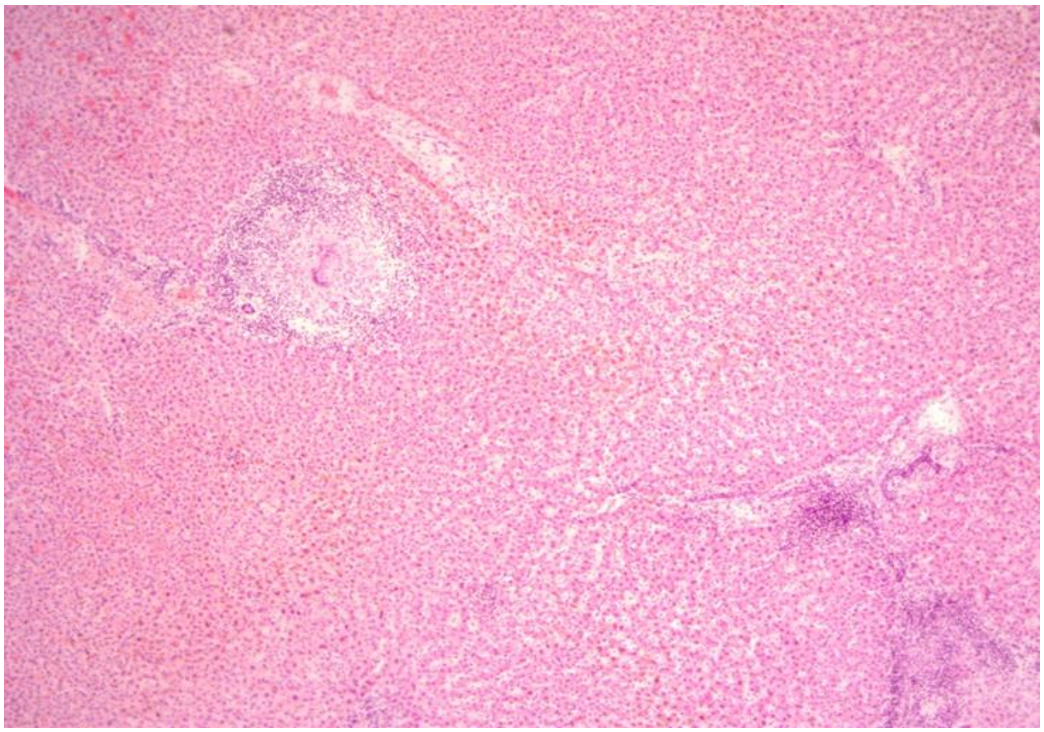

Печеночно-клеточный рак
*Эпителиоидный бугорок в печени
Эпителиоидные бугорки в легком
Бактериальные эмболы в печени

6. Назовите одну из наиболее часто встречающихся доброкачественных опухолей молочной железы, ориентируясь по микрофотографии:

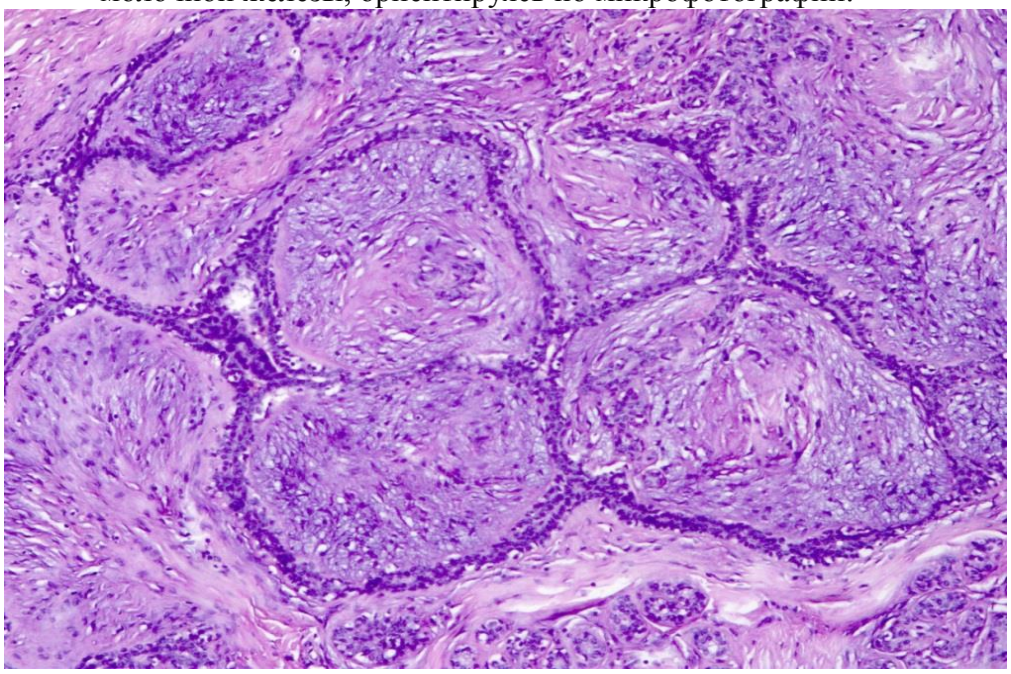

*фиброаденома молочной железы
лейомиома молочной железы
папиллома молочной железы
аденокарцинома молочной железы

7. Диагностируйте патологический процесс по микрофотографии:

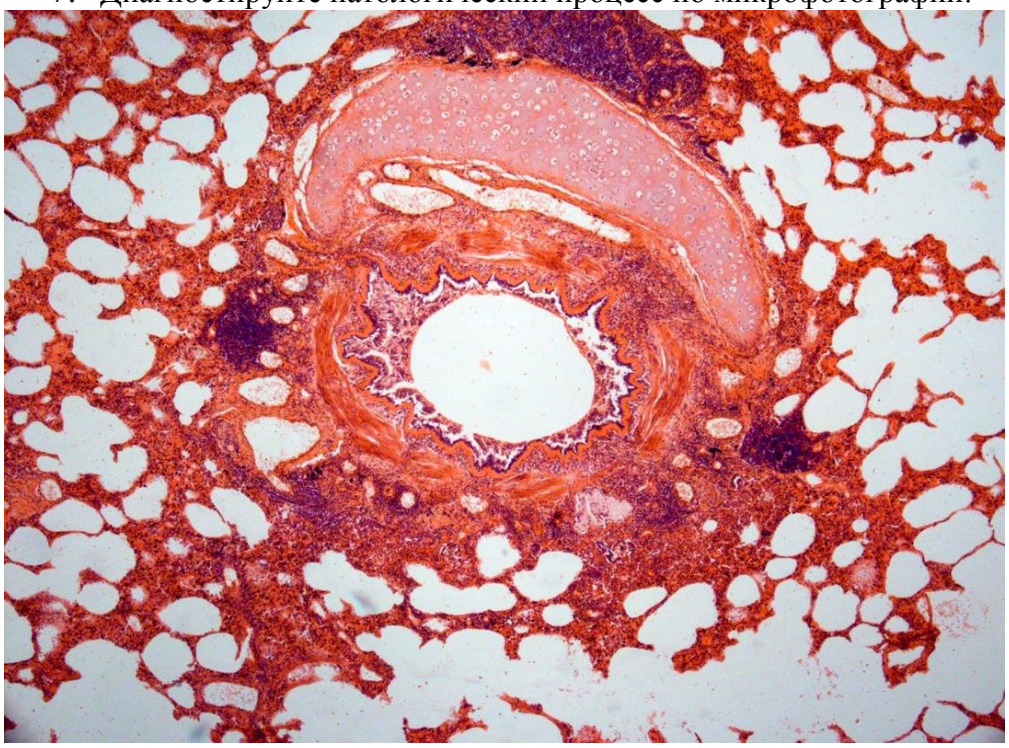

*Бронхиальная астма
Очаговая пневмония
Бронхоэктатическая болезнь
Старческая эмфизема

8. Диагностируйте заболевание по микропрепарату

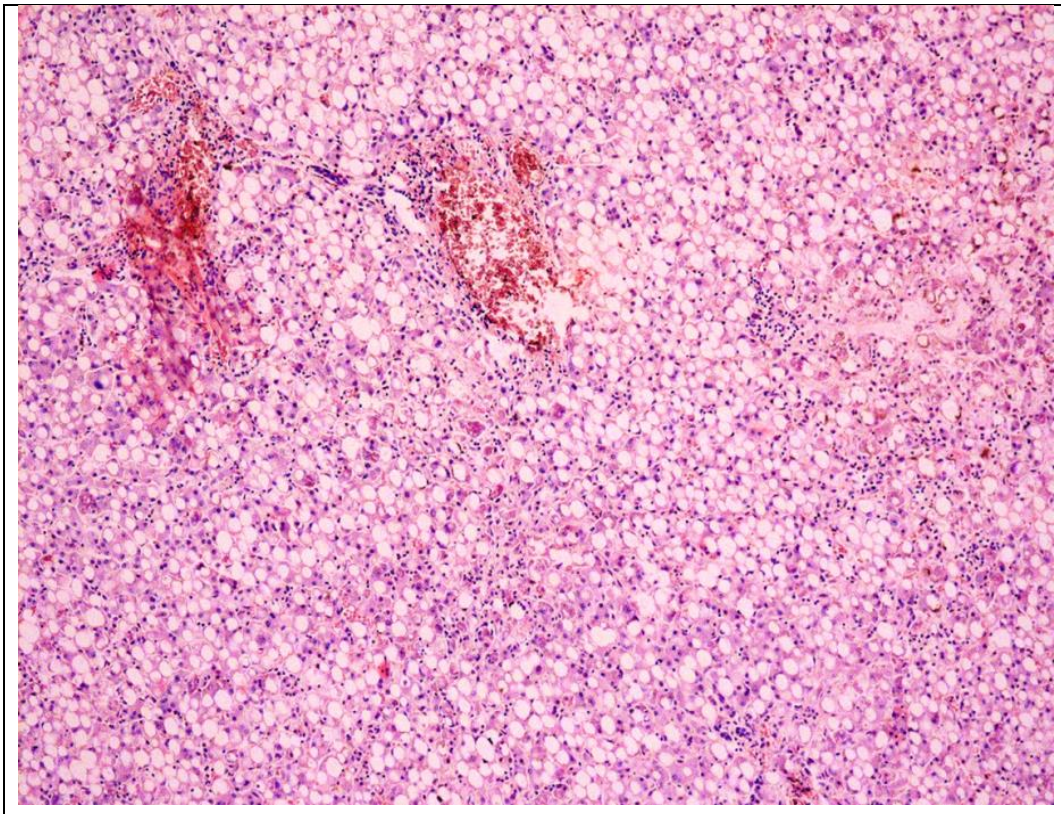

мускатная печень
*жировая дистрофия печени
гидропический гепатоз
гликогеноз печени

9. Дайте морфологическое заключение по микропрепарату

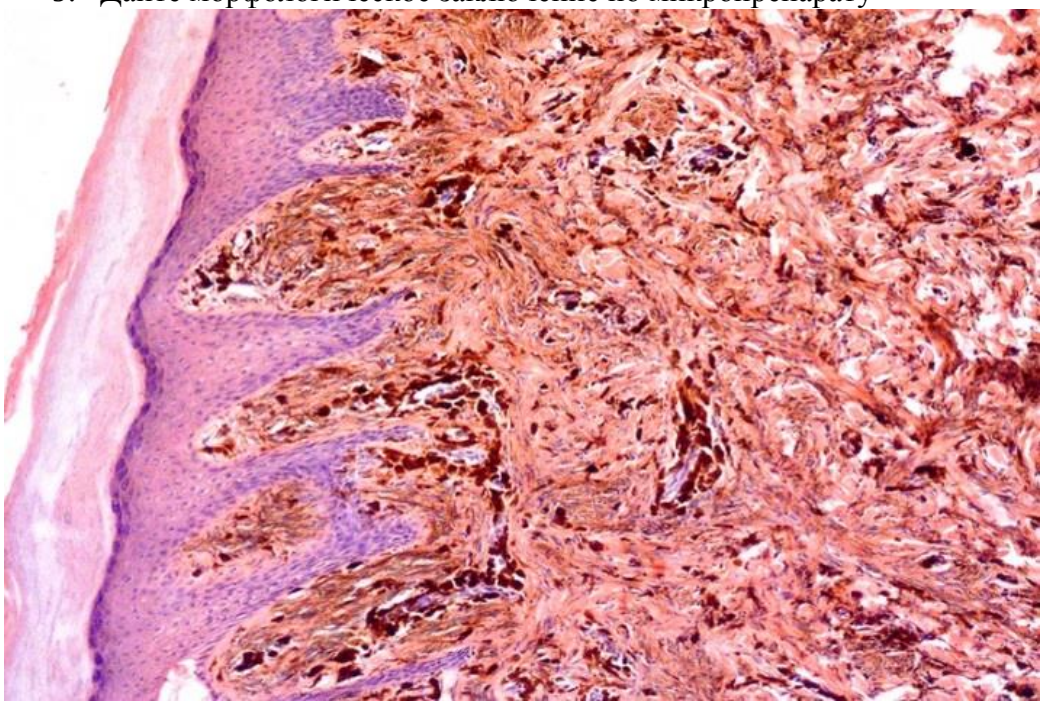

местный гемосидероз кожи
альбинизм
келоидный рубец
*пигментный невус

10. Назовите одну из наиболее часто встречающихся в детском возрасте доброкачественных мезенхимальных опухолей, представленную на микрофотографии:

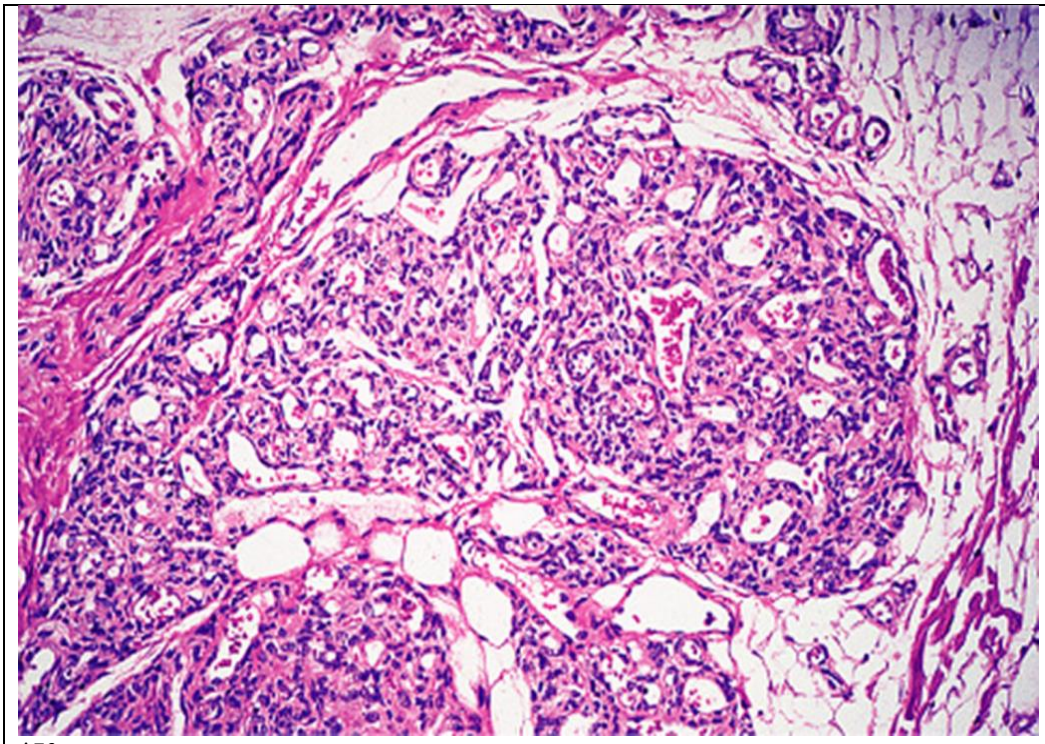

*Капиллярная гемангиома кожи
Саркома Капоши
Пограничный невус кожи
Гемангиоэндотелиома кожи

ОЗНАКОМЬТЕСЬ С СИТУАЦИЕЙ И ДАЙТЕ РАЗВЕРНУТЫЕ ОТВЕТЫ НА ВОПРОСЫ

Задача 1. У больного 60 лет, поступившего в клинику по поводу острой кишечной непроходимости, во время ургентной операции обнаружена опухоль нисходящего отдела ободочной кишки с прорастанием в окружающие органы, обсеменением брюшины и метастазами в забрюшинные лимфоузлы ($T_4N_1M_X$). По жизненным показаниям выполнена колостомия. Смерть в раннем послеоперационном периоде. На вскрытии были обнаружены несостоятельность кишечных швов и разлитой каловый перитонит.

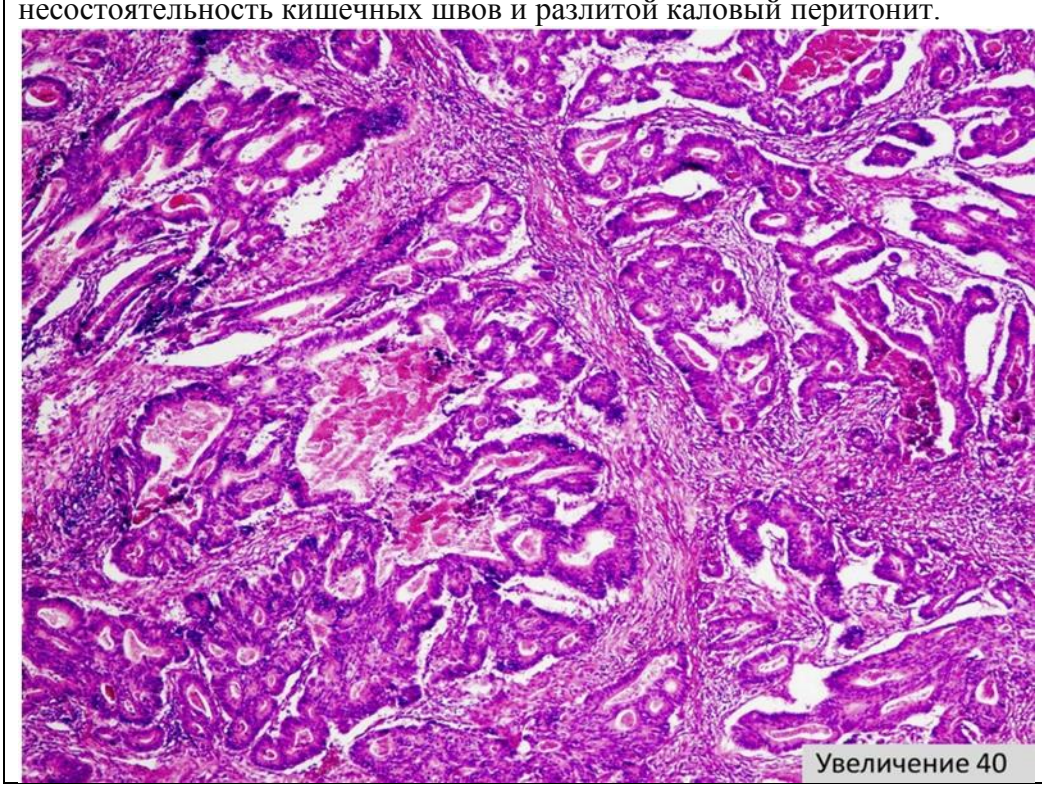

Срез опухоли толстой кишки. Окр. гематоксилином и эозином.

Вопросы и задания:

1. Диагностируйте форму опухоли по микрофотографии.
2. Сформулируйте посмертный диагноз.
3. Предложите категорию ятрогении для разбора случая на комиссии по разбору летальных исходов
4. Укажите роль врача патологоанатома в ранней диагностике коло-ректального рака
5. Заполните раздел п. 19 медицинского свидетельства о смерти.

Ответы:

1. Умеренно-дифференцированная аденокарцинома.

2. ***Основное заболевание:*** Рак нисходящего отдела ободочной кишки (гистологически: умеренно-дифференцированная аденокарцинома) с прорастанием в окружающие органы, канцероматозом брюшины и метастазами в забрюшинные лимфоузлы.

Осложнения основного заболевания:

Острая кишечная непроходимость. Операция колостомии. Несостоятельность кишечных швов. Разлитой каловый перитонит.

3. Ятрогения 2 категории.

4. Диагностика предопухолевых процессов, в том числе удаленных при фиброколоноскопии полипов толстой кишки, аденом: тубулярных, ворсинчатых, зубчатых, с обязательным указанием степени дисплазии эпителия.

5. I а перитонит

б острая кишечная непроходимость

в рак ободочной кишки

г _____

II Операция колостомии

Задача 2. Мужчина 46 лет, после переохлаждения внезапно почувствовал острую боль в левой половине грудной клетки, одышку, головные и мышечные боли, озноб; температура $39{,}2^0$С. В клинику поступил на 3-й день болезни. При обследовании выявлено отсутствие дыхания в области верхней доли левого легкого, шум трения плевры, тахикардия, нейтрофильный лейкоцитоз, увеличение СОЭ. Несмотря на проводимое лечение, через 2 недели у больного отмечается кашель с выделением гнойной мокроты, боли в грудной клетке слева, температура $38{,}5^0$С.

Вопросы и задания:

1. Какое заболевание развилось у больного?
2. Стадия болезни?
3. С чем связан шум трения плевры?
4. Назовите осложнение, развившееся у больного.
5. Перечислите возможные внелегочные осложнения.

Ответы:

1. У больного развилась долевая пневмония.
2. Стадия болезни – стадия серого опеченения.
3. Шум трения плевры связан с фибринозным плевритом.
4. Осложнение, развившееся у больного - абсцесс легкого.
5. Возможные внелегочные осложнения: перикардит, медиастинит, перитонит, гнойный артериит, гнойный менингит.