Документ подписан простой электронной подписью
Информация о владельце:
ФИО: Стегний Кирилл Владимирович
Должность: И.о. ректора
Дата подписания: 13.03.2026 14:08:07
Уникальный программный ключ:
d59234ba928aea5c04c54eb9013e367220b6b2ae

Федеральное государственное бюджетное образовательное учреждение
высшего образования
«Тихоокеанский государственный медицинский университет»
Министерства здравоохранения Российской Федерации

«УТВЕРЖДАЮ»
И.о. заведующего кафедрой
_____ /Коцюрбий Е.А./
«10» апреля 2025г.

ФОНД ОЦЕНОЧНЫХ СРЕДСТВ
Дисциплины Б1.О.09 Патология Модуль Патанатомия

Специальность	31.08.26 Аллергология и иммунология
Уровень подготовки	ординатура
Направленность подготовки	02 Здравоохранение (в сфере аллергологии и иммунологии)
Форма обучения	очная
Срок освоения ООП	2 года
Кафедра	патологической анатомии и судебной медицины

Владивосток – 2025

1. ВВОДНАЯ ЧАСТЬ

1.1. Фонд оценочных средств регламентирует формы, содержание, виды оценочных средств для текущего контроля, промежуточной аттестации и итоговой (государственной итоговой) аттестации, критерии оценивания дифференцированно по каждому виду оценочных средств.

1.2. Фонд оценочных средств определяет уровень формирования у обучающихся установленных в ФГОС ВО и определенных в основной образовательной программе высшего образования по специальности 31.08.26 Аллергология и иммунология направленности 02 Здравоохранение (в сфере аллергологии и иммунологии) в сфере профессиональной деятельности в соответствии с профессиональным стандартом 02.023 «Врач-аллерголог-иммунолог» (Приказ Министерства труда и социальной защиты от 14.03.2018 № 138н «Об утверждении профессионального стандарта «Врач-аллерголог-иммунолог») **универсальных (УК) компетенций, общепрофессиональных (ОПК) и профессиональных (ПК) компетенций**

https://tgmu.ru/sveden/files/zin/31.08.26_Allergologiya_i_immunologiya.pdf

2. ОСНОВНАЯ ЧАСТЬ

2.1. Виды контроля и аттестации, формы оценочных средств

№ п/п	Виды контроля	Оценочные средства
		Форма
1	Текущий контроль	Тесты
2	Промежуточная аттестация	Тесты
		Ситуационные задачи

3. Содержание оценочных средств текущего контроля

Текущий контроль осуществляется преподавателем дисциплины при проведении занятий в форме: тестирования.

ДАЙТЕ ОТВЕТЫ НА ВОПРОСЫ ТЕСТОВЫХ ЗАДАНИЙ
1. Патоморфоз это: а) морфологические проявления патологических процессов; б) механизмы развития патологических процессов; в) *изменение клинико-морфологической картины болезни; г) динамика морфологических изменений.
2. Первоначальная причина смерти это: а) *основное заболевание; б) патологический процесс, который обусловил наступление смерти; в) осложнение основного заболевания; г) наиболее тяжелый синдром.
3. Непосредственная причина смерти это: а) терминальное состояние; б) *патологический процесс, который привел к смерти; в) сердечно-легочная недостаточность; г) прекращение интегративной деятельности головного мозга.
4. Осложнения заболевания это: а) патологические процессы, этиологически связанные с заболеванием; б)* патологические процессы, патогенетически связанные с заболеванием; в) специфические проявления заболевания; г) дистрофические повреждения внутренних органов.
5. Расхождение диагнозов I категории – это: а) расхождение, повлиявшее на тактику лечения; б) расхождение, не повлиявшее на исход заболевания;

в) расхождение, обусловленное субъективными причинами; г) расхождение, повлиявшее на исход заболевания; д) расхождение вследствие кратковременности пребывания в стационаре
6. Сопутствующее заболевание в посмертном диагнозе – это: а) вторичная причина смерти; б) сыгравшее важную роль в танатогенезе; в)* не сыгравшее роли в танатогенезе; г) промежуточная причина смерти; д) составная часть комбинированного заболевания.
7. Механизмы смерти бывают: а) *сердечный; б) почечный; в) печеночный; г) мозговой; д) легочный.
8. У больного, поступившего в клинику по поводу острой кишечной непроходимости, во время ургентной операции обнаружен рак нисходящего отдела ободочной кишки с прорастанием в окружающие органы, канцероматозом брюшины и метастазами в забрюшинные лимфоузлы ($T_4N_1M_X$). По жизненным показаниям выполнена колостомия. Смерть в раннем послеоперационном периоде. На вскрытии обнаружены несостоятельность кишечных швов и разлитой каловый перитонит. Укажите первоначальную и непосредственную причины смерти (два ответа): а) острая кишечная непроходимость; б) *рак ободочной кишки; в) операция колостомии; г) несостоятельность кишечных швов; д) *перитонит.
9. Срочная биопсия это: а) биопсия, выполняемая для диагностики онкопроцесса; б) аспирационная биопсия; в) *биопсия, выполняемая в течение 30 минут после забора материала; г) аназиз мазка-отпечатка. 10. Что не может служить материалом для срочной биопсии: а) опухоль миометрия; б) опухоль кожи; в) *железистый полип желудка; г) метастаз рака в лимфоузел.

4. Содержание оценочных средств промежуточной аттестации

Промежуточная аттестация проводится в виде зачета с оценкой, в формате тестов и ситуационных задач.

ДАЙТЕ ОТВЕТЫ НА ВОПРОСЫ ТЕСТОВЫХ ЗАДАНИЙ 3 УРОВНЯ (ЗАДАНИЯ НА ОПРЕДЕЛЕНИЕ СООТВЕТСТВИЯ)

Инструкция: установите соответствие:	
Иммуногистохимические маркеры, используемые для определения тканевой принадлежности клеток тканей	**Клетки**
1. CD3	А) Эпителиальные
2. Десмин	Б) Меланоциты
3. CD8	В) Нервные
4. S 100	Г) Лимфоциты
5. Актин	Д) Мышечные
6. Цитокератин	
7. Тирозиназа	
Правильные ответы: 1 - Г, 2 - Д, 3 – Г, 4 - В, 5 - Д, 6 - А, 7 - Б.	

1. Диагностируйте патологический процесс на представленной макрофотографии (киста яичника):

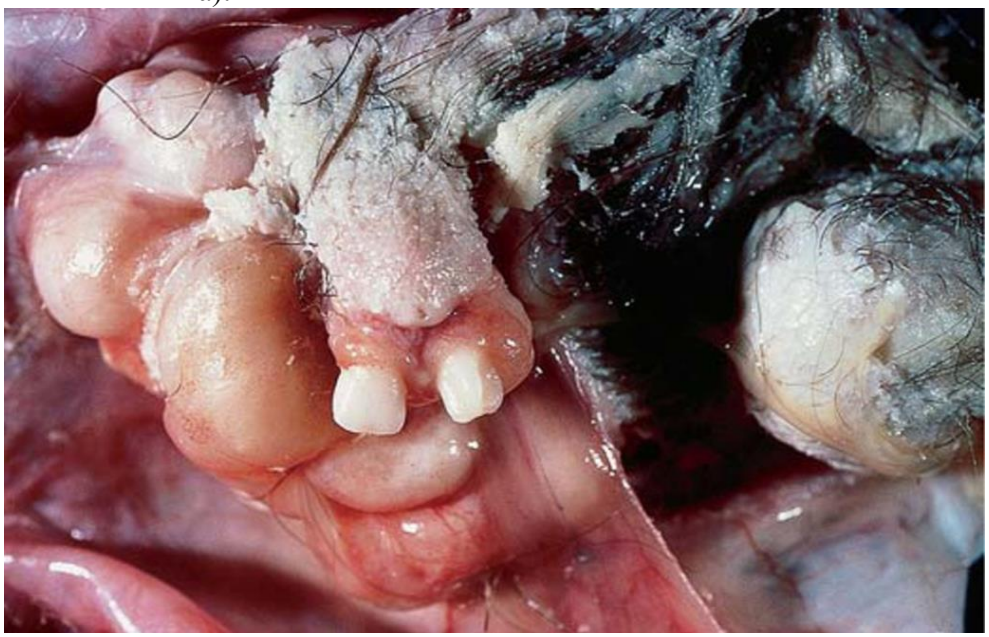

*Тератома яичника
Остеосаркома яичника
Серозный рак яичника
Плод-паразит

2. Диагностируйте патологический процесс по макрофотографии:

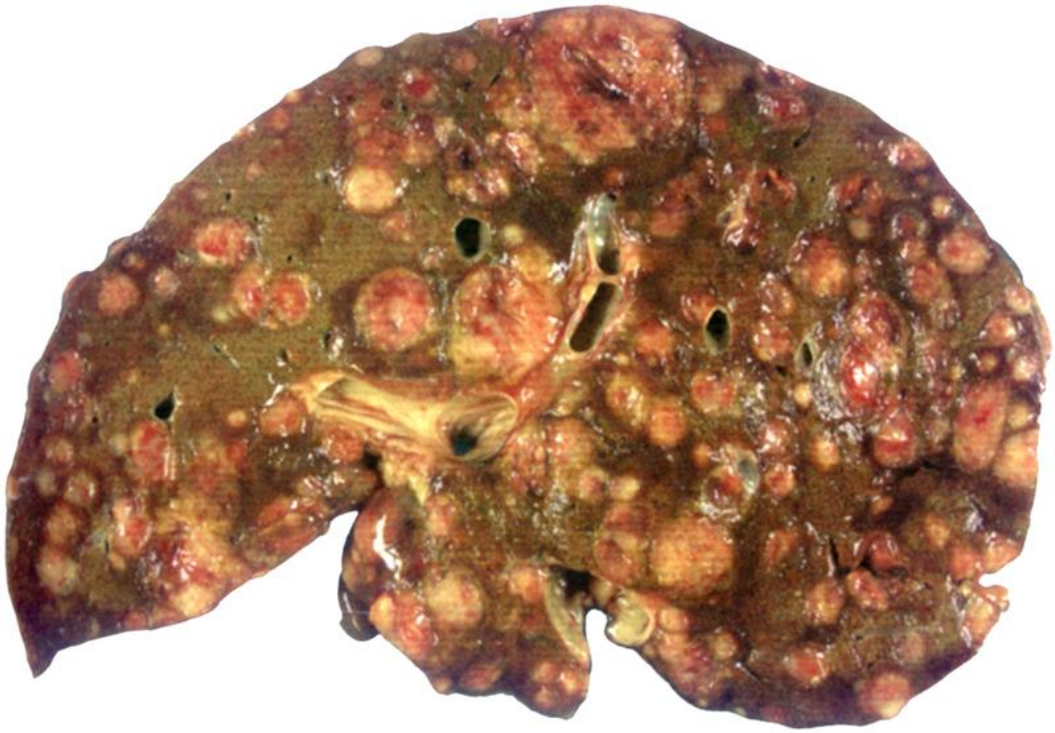

*Метастазы рака в печень
Метастазы рака в легкое
Абсцессы в печени
Биллиарный цирроз

3. Укажите наиболее вероятную степень дифференцировки плоскоклеточного рака:

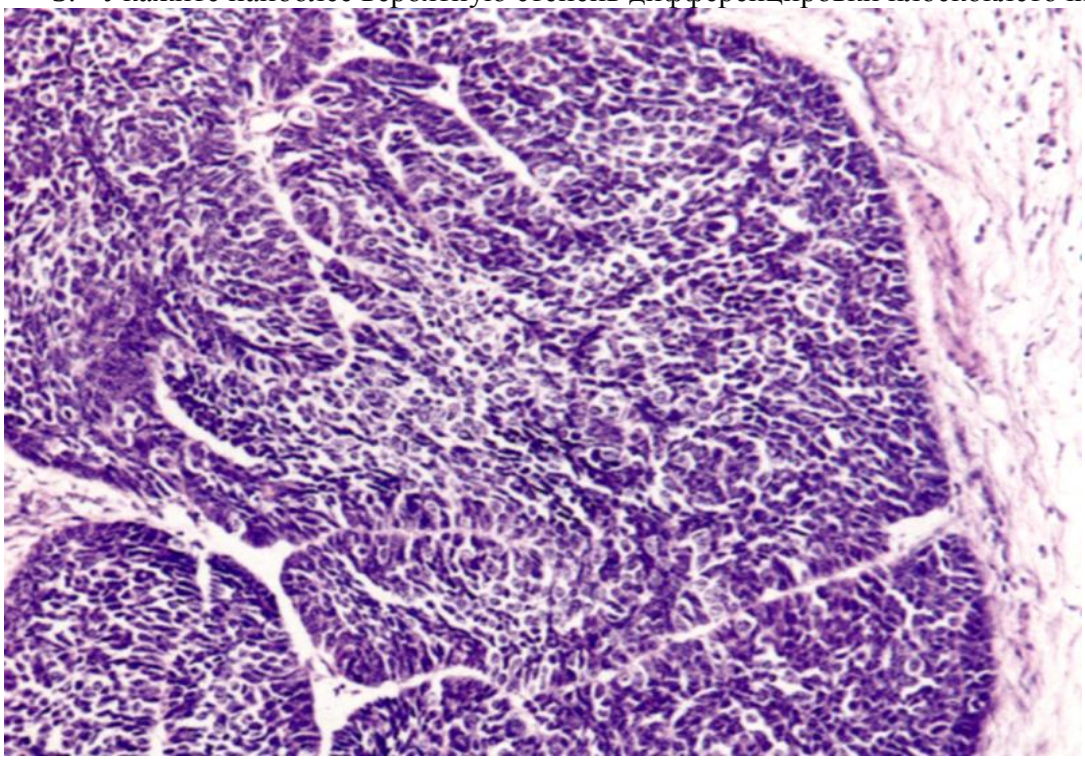

Высокая
*Низкая
Умеренная
Смешанная

4. Предположите наиболее частую доброкачественную опухоль по макрофотографии (операционный материал, яичник):



Пузырный занос
*Серозная цистаденома яичника
Поверхностная папиллярная опухоль яичника
Лейомиома яичника

5. Диагностируйте патологический процесс по микрофотографии:

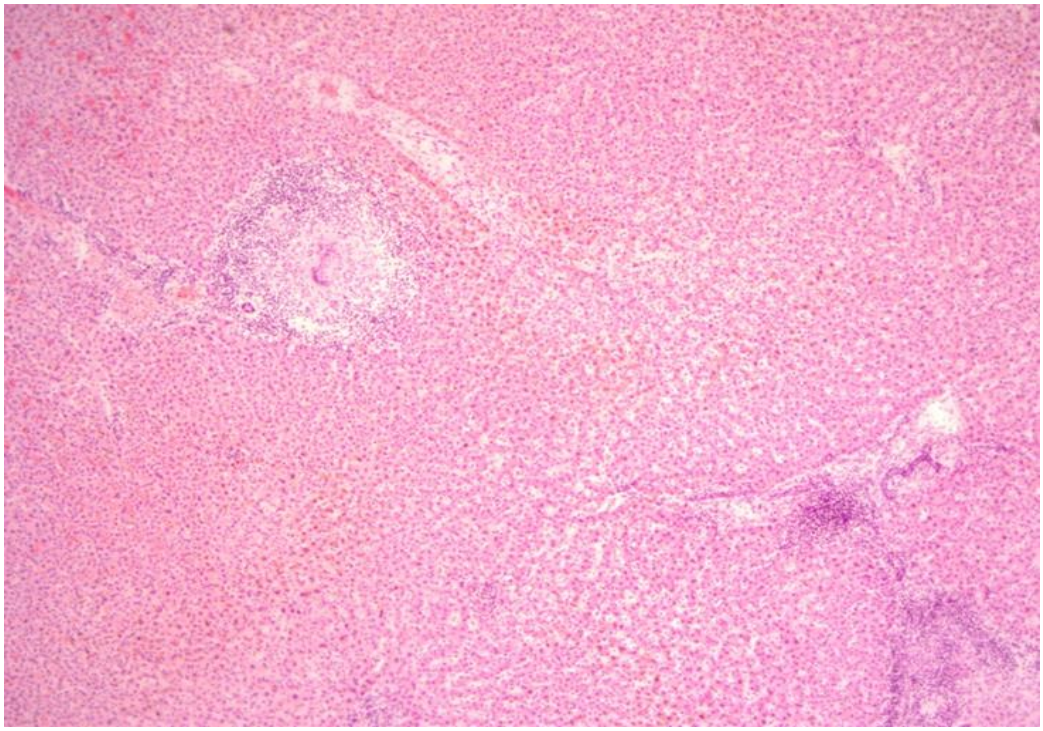

Печеночно-клеточный рак
*Эпителиоидный бугорок в печени
Эпителиоидные бугорки в легком
Бактериальные эмболы в печени

6. Назовите одну из наиболее часто встречающихся доброкачественных опухолей молочной железы, ориентируясь по микрофотографии:

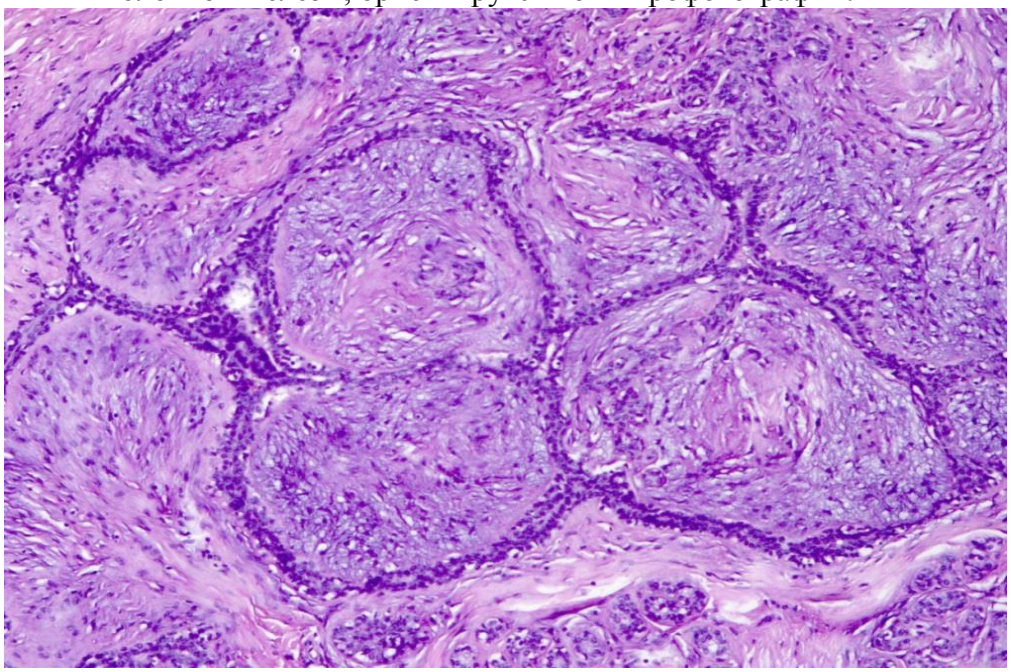

*фиброаденома молочной железы
лейомиома молочной железы
папиллома молочной железы
аденокарцинома молочной железы

7. Диагностируйте патологический процесс по микрофотографии (яичник):

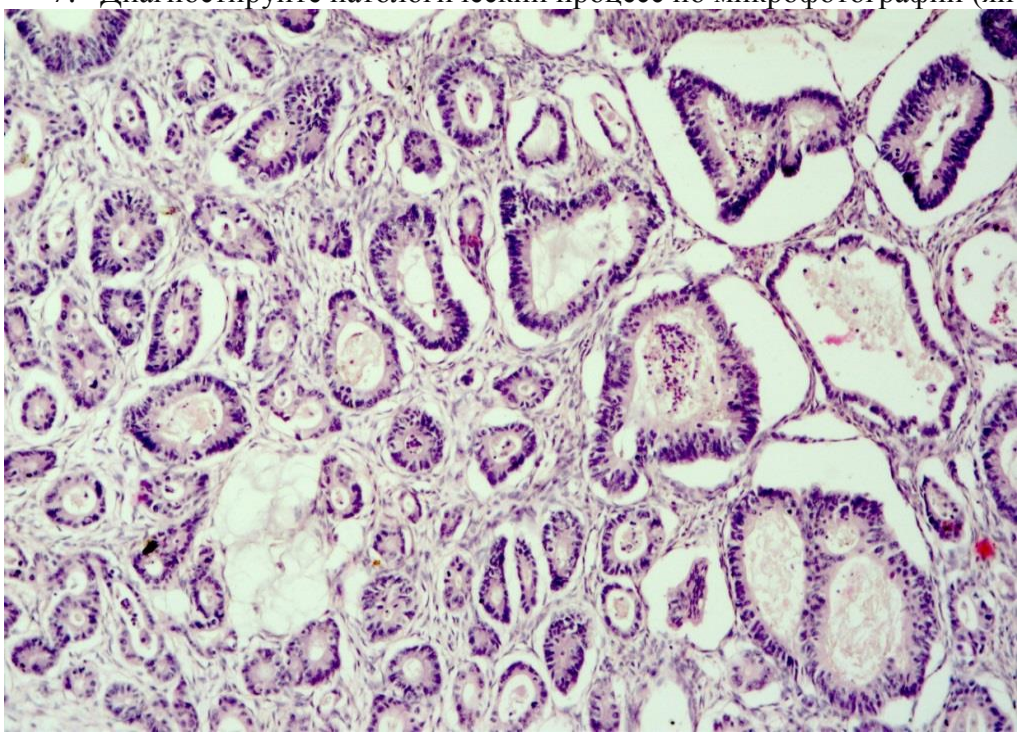

Гиперплазия третичных фолликулов
Эпидермоидный рак яичника
Железистый эндометриоз яичника
*Аденокарцинома яичника

8. Диагностируйте заболевание по микропрепарату

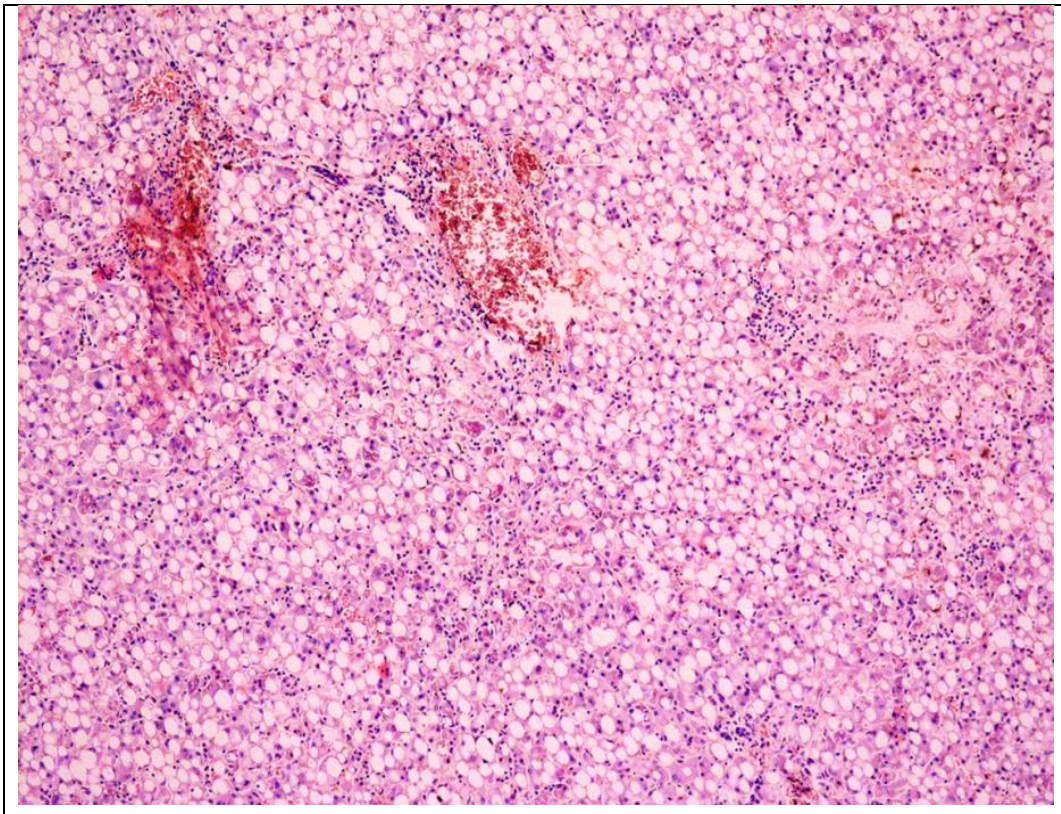

мускатная печень
*жировая дистрофия печени
гидропический гепатоз
гликогеноз печени

9. Дайте морфологическое заключение по микропрепарату

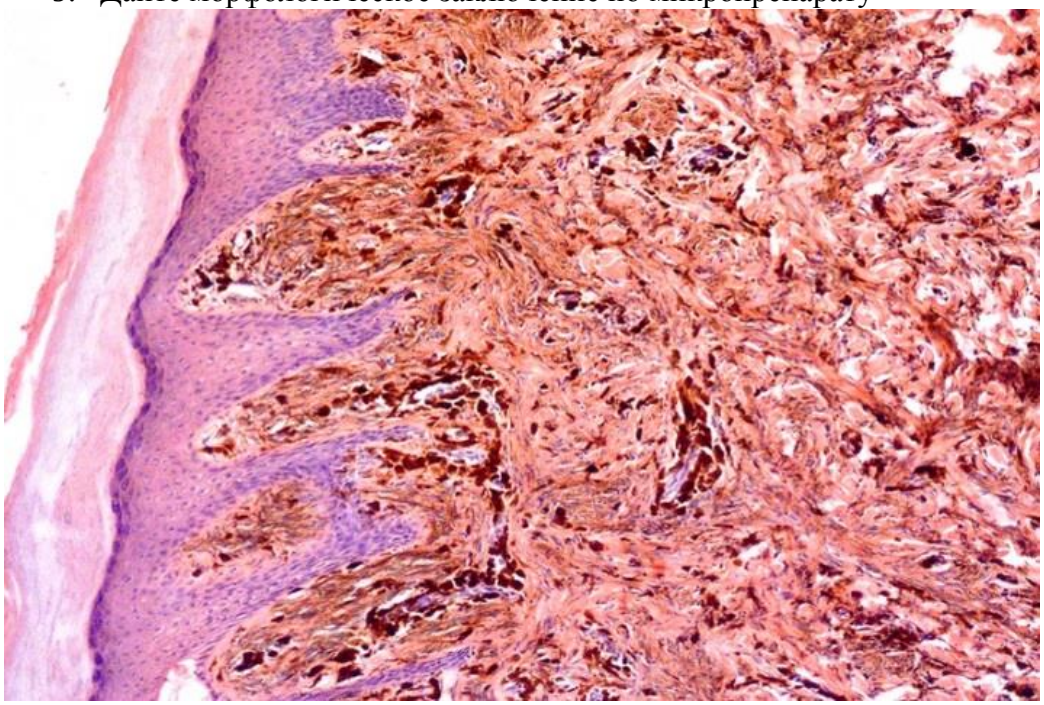

местный гемосидероз кожи
альбинизм
келоидный рубец
*пигментный невус

10. Назовите одну из наиболее часто встречающихся в детском возрасте доброкачественных мезенхимальных опухолей, представленную на микрофотографии:

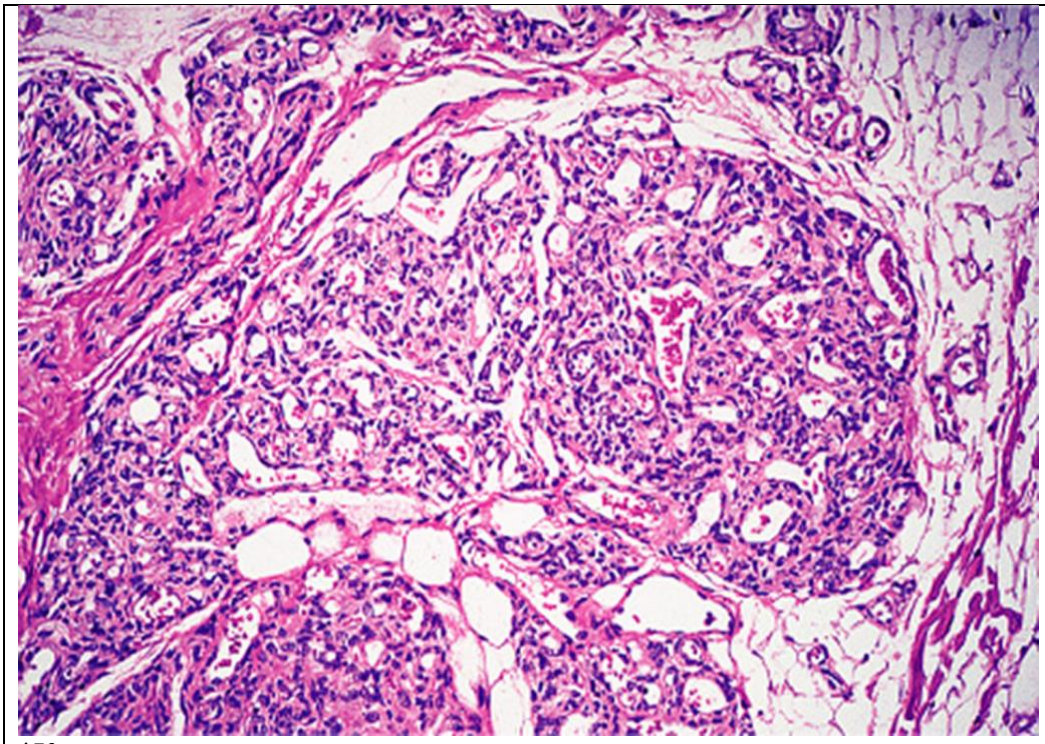

*Капиллярная гемангиома кожи
Саркома Капоши
Пограничный невус кожи
Гемангиоэндотелиома кожи

ОЗНАКОМЬТЕСЬ С СИТУАЦИЕЙ И ДАЙТЕ РАЗВЕРНУТЫЕ ОТВЕТЫ НА ВОПРОСЫ

Задача 1. У больного 60 лет, поступившего в клинику по поводу острой кишечной непроходимости, во время ургентной операции обнаружена опухоль нисходящего отдела ободочной кишки с прорастанием в окружающие органы, обсеменением брюшины и метастазами в забрюшинные лимфоузлы ($T_4N_1M_X$). По жизненным показаниям выполнена колостомия. Смерть в раннем послеоперационном периоде. На вскрытии были обнаружены несостоятельность кишечных швов и разлитой каловый перитонит.

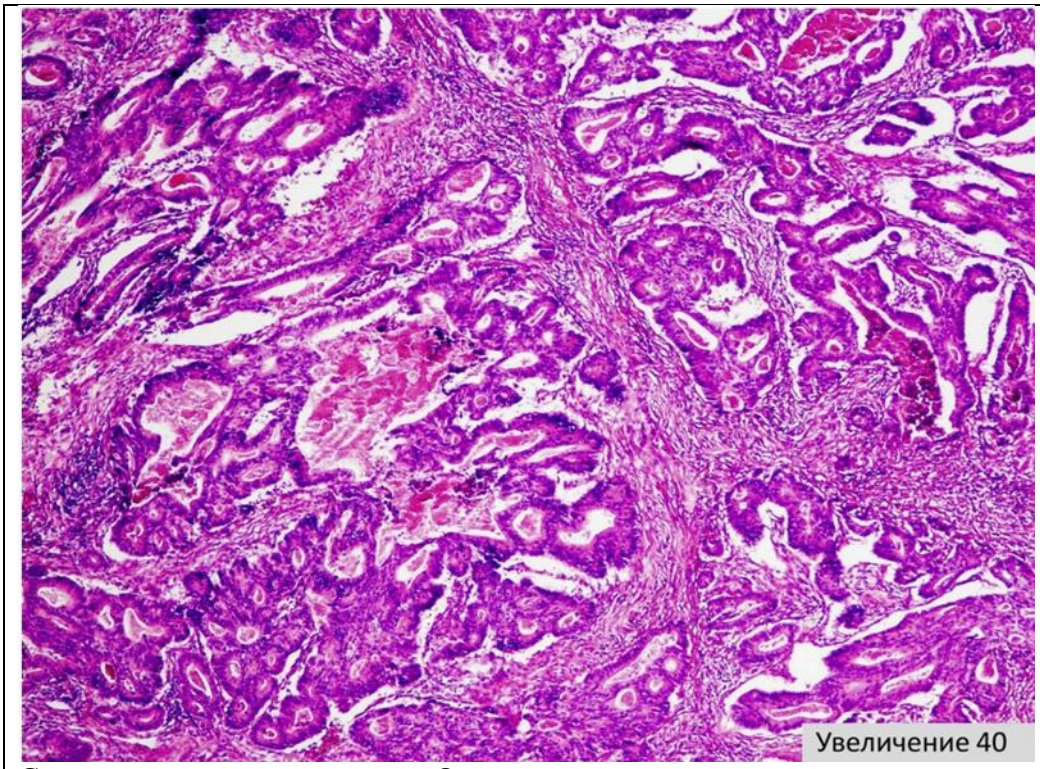

Срез опухоли толстой кишки. Окр. гематоксилином и эозином.

Вопросы и задания:

1. Диагностируйте форму опухоли по микрофотографии.
2. Сформулируйте посмертный диагноз.
3. Предложите категорию ятрогении для разбора случая на комиссии по разбору летальных исходов
4. Укажите роль врача патологоанатома в ранней диагностике коло-ректального рака
5. Заполните раздел п. 19 медицинского свидетельства о смерти.

Ответы:

1. Умеренно-дифференцированная аденокарцинома.

2. ***Основное заболевание:*** Рак нисходящего отдела ободочной кишки (гистологически: умеренно-дифференцированная аденокарцинома) с прорастанием в окружающие органы, канцероматозом брюшины и метастазами в забрюшинные лимфоузлы.

Осложнения основного заболевания:

Острая кишечная непроходимость. Операция колостомии. Несостоятельность кишечных швов. Разлитой каловый перитонит.

3. Ятрогения 2 категории.

4. Диагностика предопухолевых процессов, в том числе удаленных при фиброколоноскопии полипов толстой кишки, аденом: тубулярных, ворсинчатых, зубчатых, с обязательным указанием степени дисплазии эпителия.

5. I а перитонит

б острая кишечная непроходимость

в рак ободочной кишки

г _____

II Операция колостомии

Задача 2. Мужчина 46 лет, после переохлаждения внезапно почувствовал острую боль в левой половине грудной клетки, одышку, головные и мышечные боли, озноб; температура 39,2^{0}С. В клинику поступил на 3-й день болезни. При обследовании выявлено отсутствие дыхания в области верхней доли левого легкого, шум трения плевры, тахикардия, нейтрофильный лейкоцитоз, увеличение СОЭ. Несмотря на проводимое лечение, через 2 недели у больного отмечается кашель с выделением гнойной мокроты, боли в грудной клетке слева, температура 38,5^{0}С.

Вопросы и задания:

1. Какое заболевание развилось у больного?
2. Стадия болезни?
3. С чем связан шум трения плевры?
4. Назовите осложнение, развившееся у больного.
5. Перечислите возможные внелегочные осложнения.

Ответы:

1. У больного развилась долевая пневмония.
2. Стадия болезни – стадия серого опеченения.
3. Шум трения плевры связан с фибринозным плевритом.
4. Осложнение, развившееся у больного - абсцесс легкого.
5. Возможные внелегочные осложнения: перикардит, медиастинит, перитонит, гнойный артериит, гнойный менингит.