Документ подписан простой электронной подписью
Информация о владельце:
ФИО: Стегний Кирилл Владимирович
Должность: И.о. ректора
Дата подписания: 14.05.2026 15:08:28
Уникальный программный ключ:
d59234ba928aea5c04c54eb9013e367220b6b2ae

Федеральное государственное бюджетное образовательное учреждение
высшего образования
«Тихоокеанский государственный медицинский университет»
Министерства здравоохранения Российской Федерации

«УТВЕРЖДАЮ»
И.о. заведующего кафедрой
_____ /Коцюрбий Е.А./
«10» апреля 2025г.

# ФОНД ОЦЕНОЧНЫХ СРЕДСТВ
## Дисциплины Б1.Б.03.02 Патология Модуль Анатомия

| | |
|---|---|
| Специальность | 31.08.48 Скорая медицинская помощь |
| Уровень подготовки | ординатура |
| Направленность подготовки | 02 Здравоохранение (в сфере скорой медицинской помощи) |
| Форма обучения | очная |
| Срок освоения ООП | 2 года |
| Кафедра | патологической анатомии и судебной медицины |

Владивосток, 2025

**1. ВВОДНАЯ ЧАСТЬ**

**1.1. Фонд оценочных средств** регламентирует формы, содержание, виды оценочных средств для текущего контроля, промежуточной аттестации и итоговой (государственной итоговой) аттестации, критерии оценивания дифференцированно по каждому виду оценочных средств.

**1.3. Фонд оценочных средств определяет уровень формирования у обучающихся установленных в ФГОС ВО и определенных в** основной образовательной программе высшего образования по специальности 31.08.57 Онкология, направленности 02 Здравоохранение (в сфере онкологии) **универсальных (УК) компетенций и профессиональных (ПК) компетенций**

https://tgmu.ru/sveden/files/via/31.08.48_Skoraya_medicinskaya_pomoschy(3).pdf

**2. ОСНОВНАЯ ЧАСТЬ**

**2.1. Виды контроля и аттестации, формы оценочных средств**

| № п/п | Виды контроля | Оценочные средства |
|---|---|---|
| | | Форма |
| 1 | Текущий контроль | Тесты |
| 2 | Промежуточная аттестация | Тесты |
| | | Ситуационные задачи |

**3. Содержание оценочных средств текущего контроля**

Текущий контроль осуществляется преподавателем дисциплины при проведении занятий в форме: тестирования.

| ДАЙТЕ ОТВЕТЫ НА ВОПРОСЫ ТЕСТОВЫХ ЗАДАНИЙ |
|---|
| 1. Патоморфоз это:<br>а) морфологические проявления патологических процессов;<br>б) механизмы развития патологических процессов;<br>в) *изменение клинико-морфологической картины болезни;<br>г) динамика морфологических изменений |
| 2. Первоначальная причина смерти это:<br>а) *основное заболевание;<br>б) патологический процесс, который обусловил наступление смерти;<br>в) осложнение основного заболевания;<br>г) наиболее тяжелый синдром. |
| 3. Непосредственная причина смерти это:<br>а) терминальное состояние;<br>б) *патологический процесс, который привел к смерти;<br>в) сердечно-легочная недостаточность;<br>г) прекращение интегративной деятельности головного мозга. |
| 4. Осложнения заболевания это:<br>а) патологические процессы, этиологически связанные с заболеванием;<br>б)* патологические процессы, патогенетически связанные с заболеванием;<br>в) специфические проявления заболевания;<br>г) дистрофические повреждения внутренних органов. |
| 5. Расхождение диагнозов I категории – это:<br>а) расхождение, повлиявшее на тактику лечения;<br>б) расхождение, не повлиявшее на исход заболевания;<br>в) расхождение, обусловленное субъективными причинами;<br>г) расхождение, повлиявшее на исход заболевания;<br>д) расхождение вследствие кратковременности пребывания в стационаре |

6. Сопутствующее заболевание в посмертном диагнозе – это:
а) вторичная причина смерти;
б) сыгравшее важную роль в танатогенезе;
в)* не сыгравшее роли в танатогенезе;
г) промежуточная причина смерти;
д) составная часть комбинированного заболевания.

7. Механизмы смерти бывают:
а) *сердечный;
б) почечный;
в) печеночный;
г) мозговой;
д) легочный.

8. У больного, поступившего в клинику по поводу острой кишечной непроходимости, во время ургентной операции обнаружен рак нисходящего отдела ободочной кишки с прорастанием в окружающие органы, канцероматозом брюшины и метастазами в забрюшинные лимфоузлы ($T_4N_1M_X$). По жизненным показаниям выполнена колостомия. Смерть в раннем послеоперационном периоде. На вскрытии обнаружены несостоятельность кишечных швов и разлитой каловый перитонит. Укажите первоначальную и непосредственную причины смерти (два ответа):
а) острая кишечная непроходимость;
б) *рак ободочной кишки;
в) операция колостомии;
г) несостоятельность кишечных швов;
д) *перитонит.

9. Срочная биопсия это:
а) биопсия, выполняемая для диагностики онкопроцесса;
б) аспирационная биопсия;
в) *биопсия, выполняемая в течение 30 минут после забора материала;
г) анализ мазка-отпечатка.

10. Что не может служить материалом для срочной биопсии:
а) опухоль миометрия;
б) опухоль кожи;
в) *железистый полип желудка;
г) метастаз рака в лимфоузел.

**4. Содержание оценочных средств промежуточной аттестации**

Промежуточная аттестация проводится в виде зачета с оценкой, в формате тестов и ситуационных задач.

**ДАЙТЕ ОТВЕТЫ НА ВОПРОСЫ ТЕСТОВЫХ ЗАДАНИЙ 3 УРОВНЯ (ЗАДАНИЯ НА ОПРЕДЕЛЕНИЕ СООТВЕТСТВИЯ)**

| **Инструкция:** установите соответствие: | |
|---|---|
| **Иммуногистохимические маркеры, используемые для определения тканевой принадлежности клеток тканей** | **Клетки** |
| 1. CD3 | А) Эпителиальные |
| 2. Десмин | Б) Меланоциты |
| 3. CD8 | В) Нервные |
| 4. S 100 | Г) Лимфоциты |
| 5. Актин | Д) Мышечные |
| 6. Цитокератин | |
| 7. Тирозиназа | |
| Правильные ответы: 1 - Г, 2 - Д, 3 – Г, 4 - В, 5 - Д, 6 - А, 7 - Б. | |

1. Диагностируйте патологический процесс на представленной макрофотографии (киста яичника):

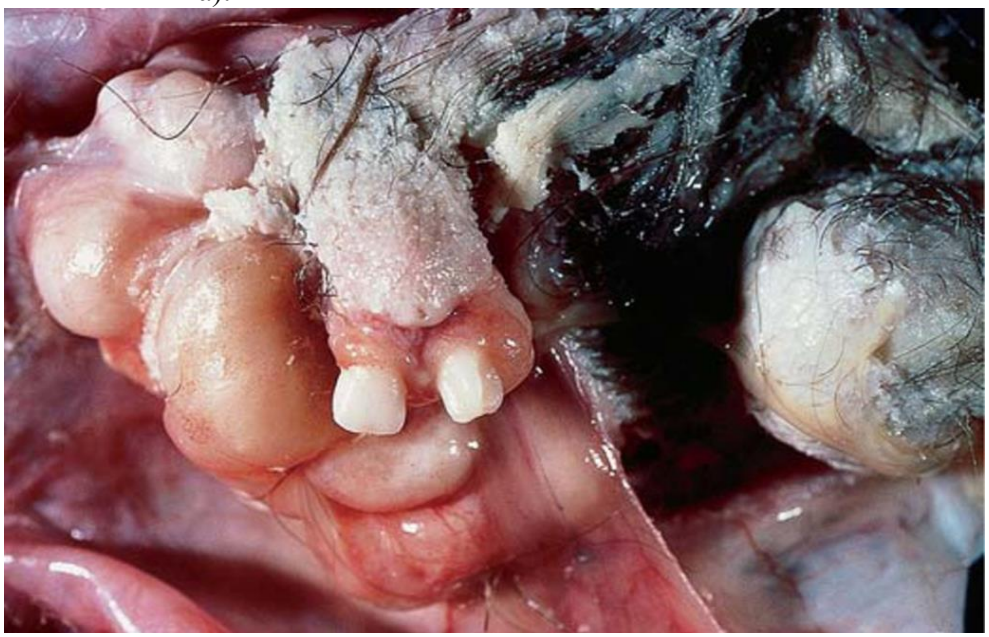

*Тератома яичника
Остеосаркома яичника
Серозный рак яичника
Плод-паразит

2. Диагностируйте патологический процесс по макрофотографии:

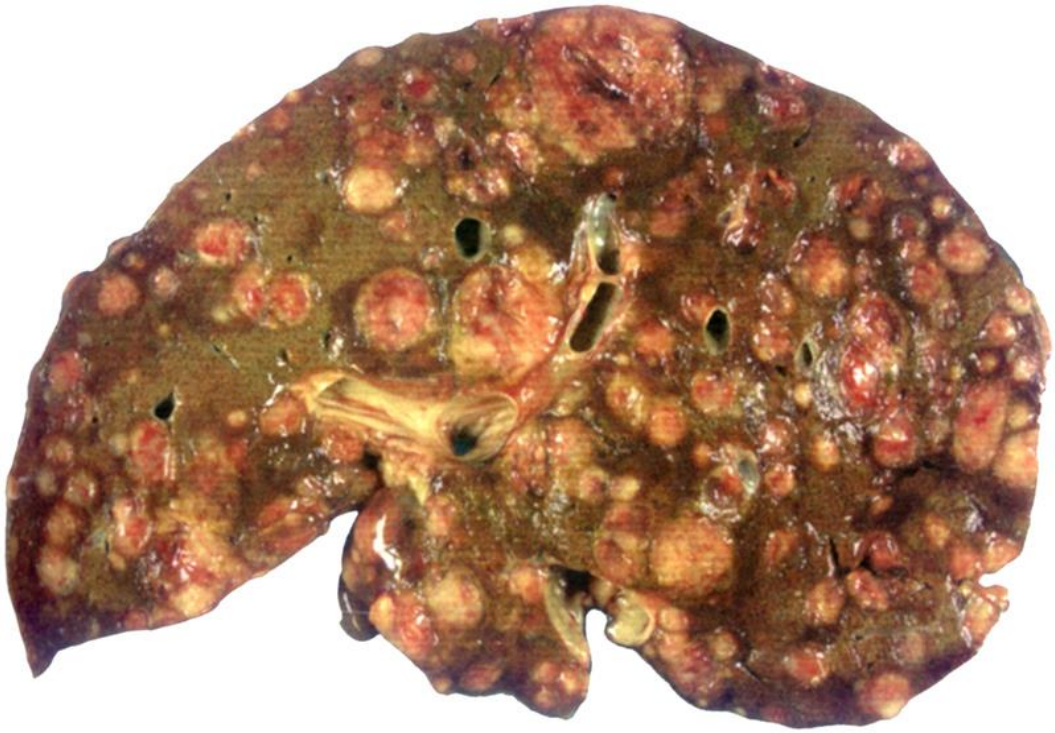

*Метастазы рака в печень
Метастазы рака в легкое
Абсцессы в печени
Биллиарный цирроз

3. Укажите наиболее вероятную степень дифференцировки плоскоклеточного рака:

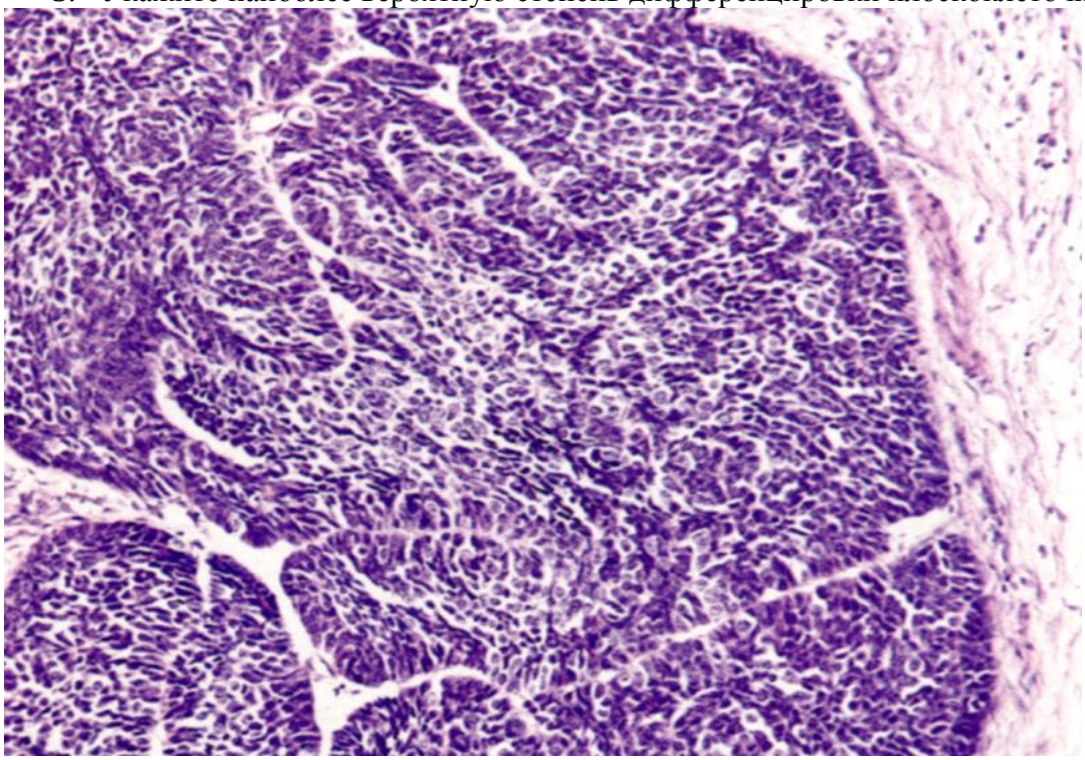

Высокая
*Низкая
Умеренная
Смешанная

4. Предположите наиболее частую доброкачественную опухоль по макрофотографии (операционный материал, яичник):



Пузырный занос
*Серозная цистаденома яичника
Поверхностная папиллярная опухоль яичника
Лейомиома яичника

5. Диагностируйте патологический процесс по микрофотографии:

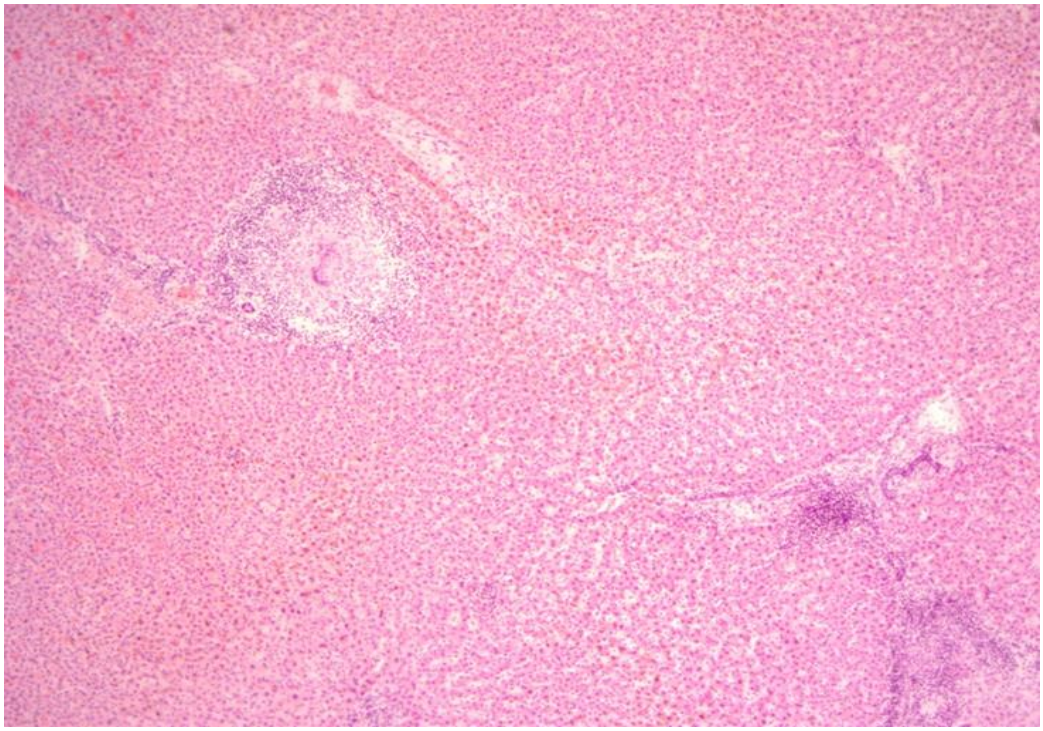

Печеночно-клеточный рак
*Эпителиоидный бугорок в печени
Эпителиоидные бугорки в легком
Бактериальные эмболы в печени

6. Назовите одну из наиболее часто встречающихся доброкачественных опухолей молочной железы, ориентируясь по микрофотографии:

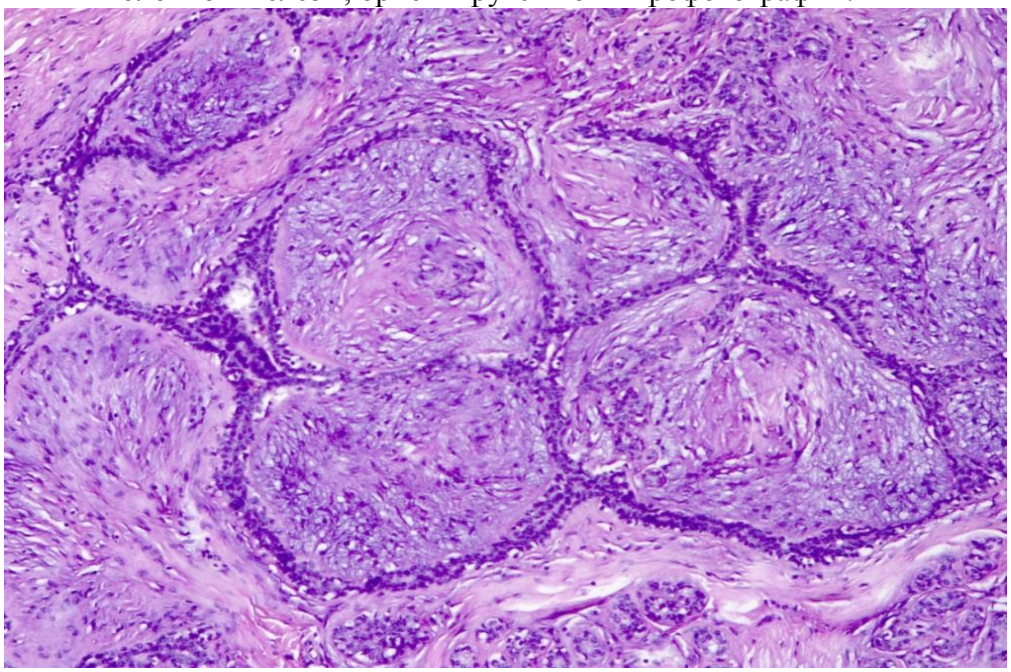

*фиброаденома молочной железы
лейомиома молочной железы
папиллома молочной железы
аденокарцинома молочной железы

7. Диагностируйте патологический процесс по микрофотографии (яичник):

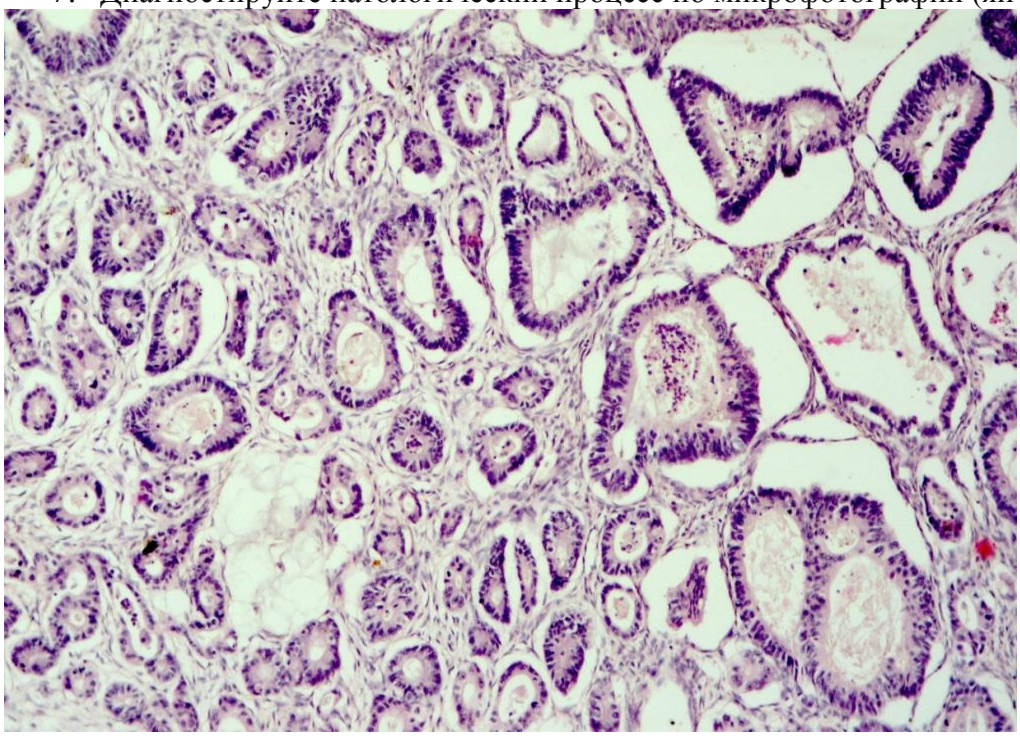

Гиперплазия третичных фолликулов
Эпидермоидный рак яичника
Железистый эндометриоз яичника
*Аденокарцинома яичника

8. Диагностируйте заболевание по микропрепарату

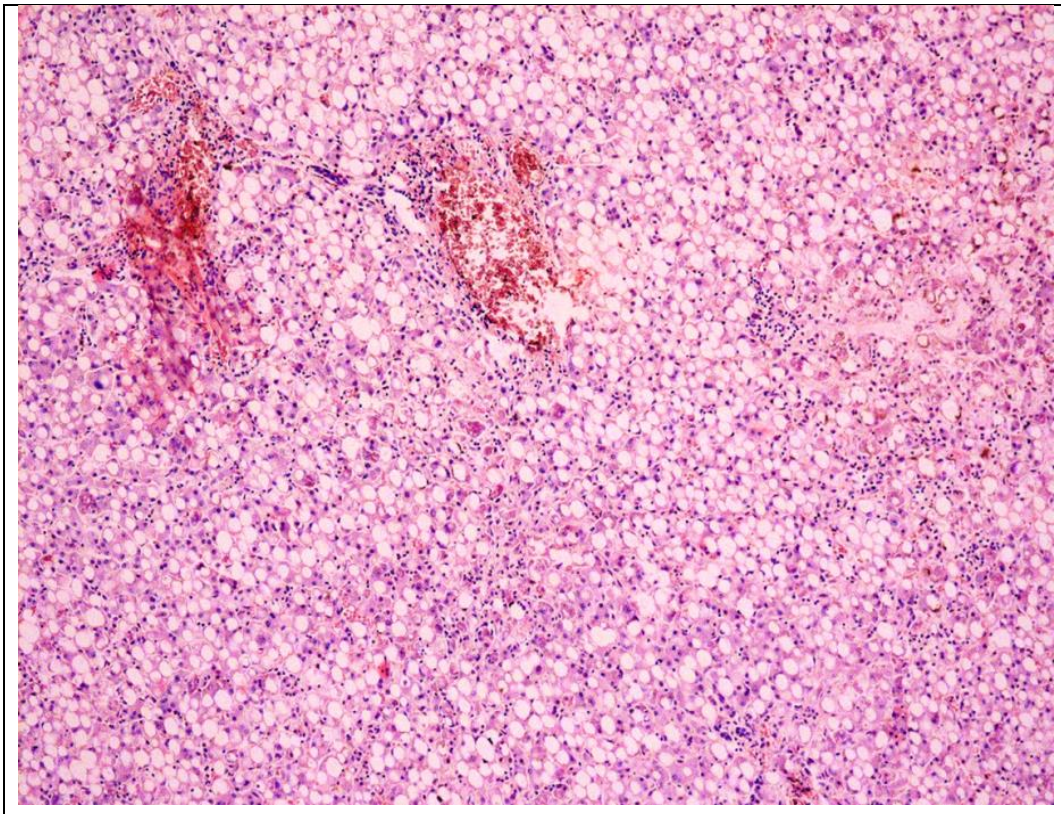

мускатная печень
*жировая дистрофия печени
гидропический гепатоз
гликогеноз печени

9. Дайте морфологическое заключение по микропрепарату

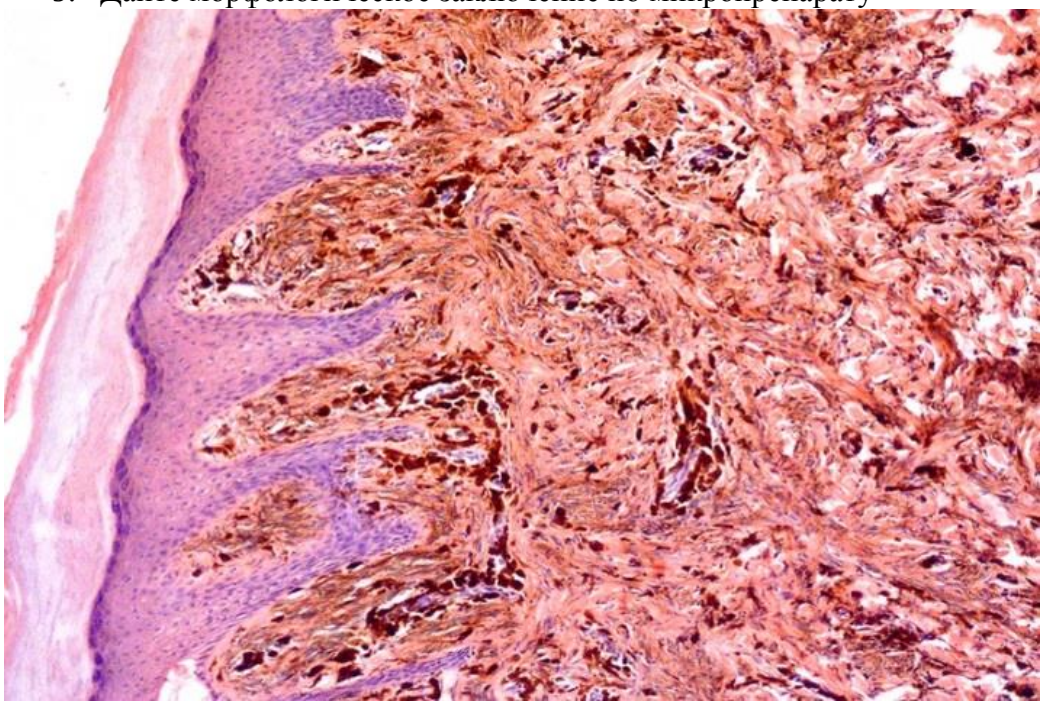

местный гемосидероз кожи
альбинизм
келоидный рубец
*пигментный невус

10. Назовите одну из наиболее часто встречающихся в детском возрасте доброкачественных мезенхимальных опухолей, представленную на микрофотографии:

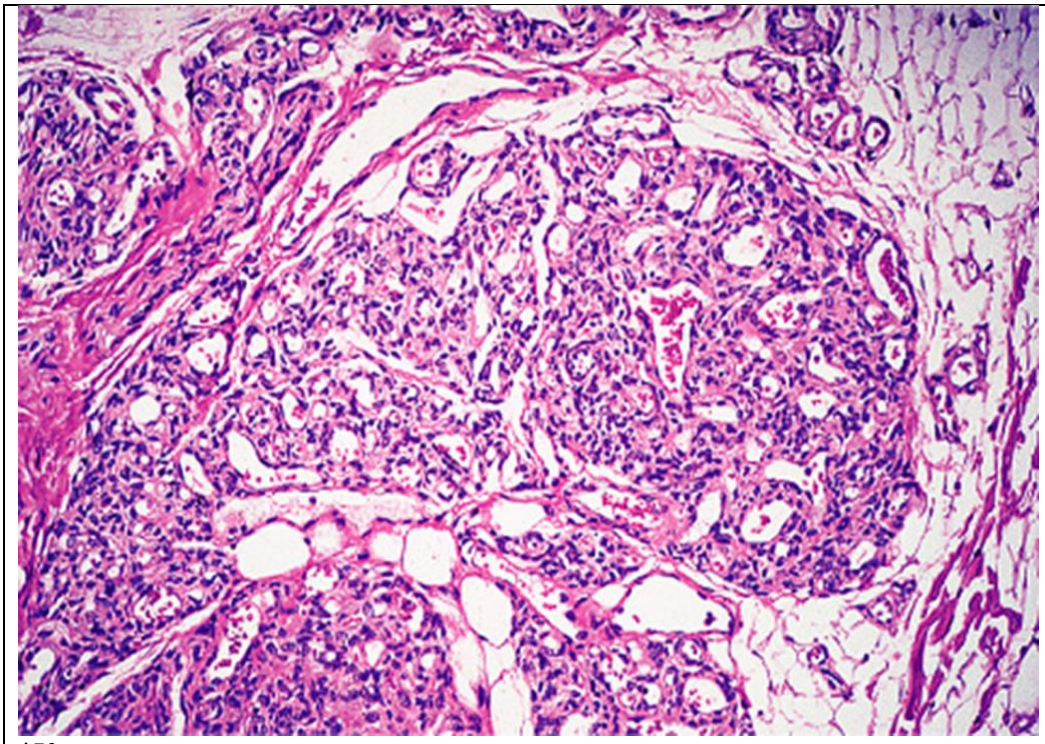

*Капиллярная гемангиома кожи
Саркома Капоши
Пограничный невус кожи
Гемангиоэндотелиома кожи

**ОЗНАКОМЬТЕСЬ С СИТУАЦИЕЙ И ДАЙТЕ РАЗВЕРНУТЫЕ ОТВЕТЫ НА ВОПРОСЫ**

**Задача 1.** У больного 60 лет, поступившего в клинику по поводу острой кишечной непроходимости, во время ургентной операции обнаружена опухоль нисходящего отдела ободочной кишки с прорастанием в окружающие органы, обсеменением брюшины и метастазами в забрюшинные лимфоузлы ($T_4N_1M_X$). По жизненным показаниям выполнена колостомия. Смерть в раннем послеоперационном периоде. На вскрытии были обнаружены несостоятельность кишечных швов и разлитой каловый перитонит.

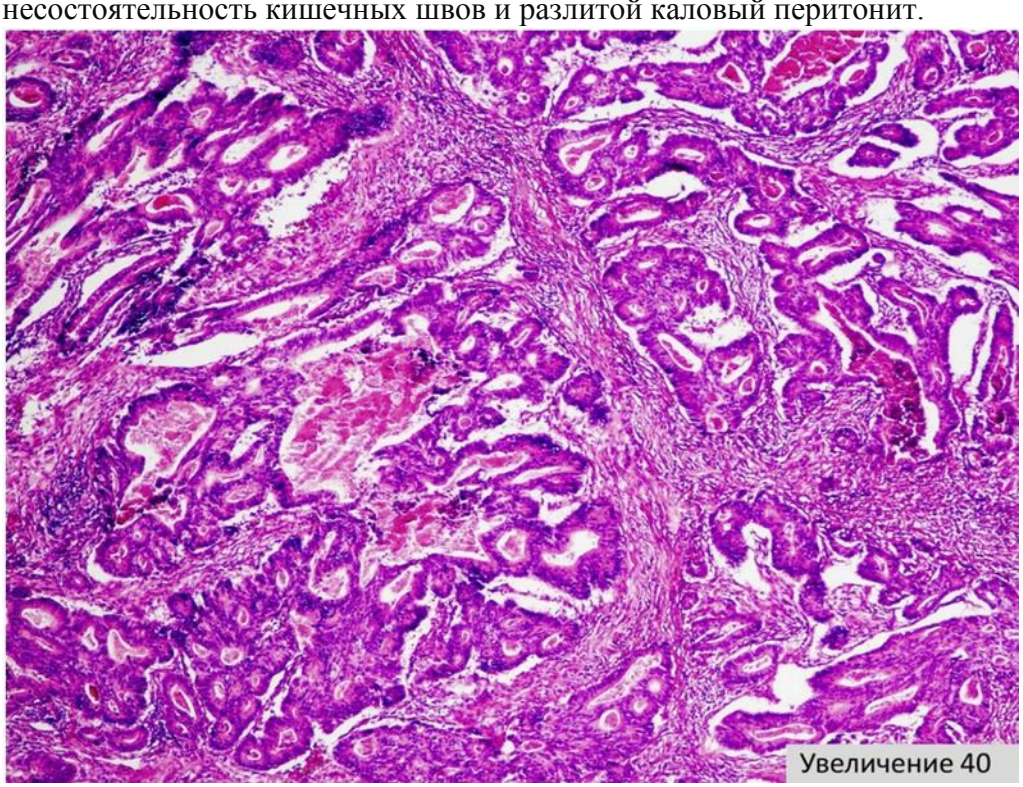


Срез опухоли толстой кишки. Окр. гематоксилином и эозином.

**Вопросы и задания:**

1. Диагностируйте форму опухоли по микрофотографии.
2. Сформулируйте посмертный диагноз.
3. Предложите категорию ятрогении для разбора случая на комиссии по разбору летальных исходов
4. Укажите роль врача патологоанатома в ранней диагностике коло-ректального рака
5. Заполните раздел п. 19 медицинского свидетельства о смерти.

**Ответы:**

1. Умеренно-дифференцированная аденокарцинома.

2. ***Основное заболевание:*** Рак нисходящего отдела ободочной кишки (гистологически: умеренно-дифференцированная аденокарцинома) с прорастанием в окружающие органы, канцероматозом брюшины и метастазами в забрюшинные лимфоузлы.

***Осложнения основного заболевания:***

Острая кишечная непроходимость. Операция колостомии. Несостоятельность кишечных швов. Разлитой каловый перитонит.

3. Ятрогения 2 категории.

4. Диагностика предопухолевых процессов, в том числе удаленных при фиброколоноскопии полипов толстой кишки, аденом: тубулярных, ворсинчатых, зубчатых, с обязательным указанием степени дисплазии эпителия.

5. I а перитонит

б острая кишечная непроходимость

в рак ободочной кишки

г _____

II Операция колостомии

**Задача 2**. Мужчина 46 лет, после переохлаждения внезапно почувствовал острую боль в левой половине грудной клетки, одышку, головные и мышечные боли, озноб; температура $39{,}2^0$С. В клинику поступил на 3-й день болезни. При обследовании выявлено отсутствие дыхания в области верхней доли левого легкого, шум трения плевры, тахикардия, нейтрофильный лейкоцитоз, увеличение СОЭ. Несмотря на проводимое лечение, через 2 недели у больного отмечается кашель с выделением гнойной мокроты, боли в грудной клетке слева, температура $38{,}5^0$С.

**Вопросы и задания:**

1. Какое заболевание развилось у больного?
2. Стадия болезни?
3. С чем связан шум трения плевры?
4. Назовите осложнение, развившееся у больного.
5. Перечислите возможные внелегочные осложнения.

**Ответы:**

1. У больного развилась долевая пневмония.
2. Стадия болезни – стадия серого опеченения.
3. Шум трения плевры связан с фибринозным плевритом.
4. Осложнение, развившееся у больного - абсцесс легкого.
5. Возможные внелегочные осложнения: перикардит, медиастинит, перитонит, гнойный артериит, гнойный менингит.