Документ подписан простой электронной подписью
Информация о владельце:
ФИО: Шуматов Валентин Евгеньевич
Должность: Ректор
Дата подписания: 21.03.2025 17:24:51
Уникальный программный ключ:
1cef78fd73d75dc6ecf72fe1eb9[illegible]

Федеральное государственное бюджетное образовательное учреждение
высшего образования
«Тихоокеанский государственный медицинский университет»
Министерства здравоохранения Российской Федерации

«УТВЕРЖДАЮ»
Директор института

_____ / Невзорова В.А. /
«_07_» ____июня____2024 г.

ФОНД ОЦЕНОЧНЫХ СРЕДСТВ

Б1.О.02 Рентгеноанатомия

основной образовательной программы
подготовка кадров высшей квалификации по программам ординатуры

Направление подготовки (специальность)	**31.08.09 Рентгенология**
Направленность подготовки	02 Здравоохранение (в сфере рентгенологии)
Форма обучения	очная
Срок освоения ООП	2 года (нормативный срок обучения)
Институт/кафедра	Институт терапии и инструментальной диагностики

Владивосток, 2024

1. ВВОДНАЯ ЧАСТЬ

1.1. **Фонд оценочных средств** регламентирует формы, содержание, виды оценочных средств для текущего контроля и промежуточной аттестации, критерии оценивания с помощью которых можно оценивать поэтапное формирование компетенций.

1.2. Фонд оценочных средств определяет уровень сформированности у обучающихся установленных в ФГОС ВО и определенных в основной образовательной программе высшего образования 31.08.09 Рентгенология (уровень ординатура), направленности 02 Здравоохранение (в сфере рентгенологии), в сфере профессиональной деятельности 02.060 «Врач-рентгенолог», утверждённый приказом Министерства труда и социальной защиты Российской Федерации № 160н от 19.03.2019 г. **универсальных (УК) компетенций, общепрофессиональных (ОПК) и профессиональных (ПК) компетенций**

https://tgmu.ru/sveden/files/eih/31.08.09_Rentgenologiya(3).pdf

Наименование категории (группы) компетенций	**Код и наименование компетенции выпускника**	**Индикаторы достижения компетенции**
Универсальные компетенции		
Системное и критическое мышление	УК-1. Способен критически и системно анализировать, определять возможности и способы применения достижений в области медицины и фармации в профессиональном контексте	ИДК. УК-1_1 - осуществляет поиск и интерпретирует профессиональные проблемные ситуации ИДК. УК-1_2 - определяет источники информации для критического анализа профессиональных проблемных ситуаций в области медицины и фармации ИДК. УК-1_3 - разрабатывает стратегию решения проблемной ситуации на основе системного и междисциплинарного подходов
Общепрофессиональные компетенции		
Деятельность в сфере информационных технологий	ОПК-1. Способен использовать информационно-коммуникационные технологии в профессиональной деятельности и соблюдать правила информационной безопасности	ИДК. ОПК-1_1 - осуществляет поиск и обмен информации с использованием профессиональных информационно - коммуникационных технологий ИДК. ОПК-1_2 - обладает знаниями и применяет навык по использованию в работе персональных данных пациентов и сведений, составляющих врачебную тайну в соответствии с федеральным законодательством

2. ОСНОВНАЯ ЧАСТЬ

2.1. Виды контроля и аттестации, формы оценочных средств

№ п/п	Виды контроля	Оценочные средства
		Форма
1.	Текущий контроль	Вопросы для собеседования Тесты Ситуационные задачи
2.	Промежуточная аттестация	

3. Содержание оценочных средств контроля (текущего и промежуточного).

Текущий контроль осуществляется преподавателем дисциплины при проведении занятий в форме собеседования, тестирования. Промежуточная аттестация проводится в виде зачета в форме собеседования.

3.1. Контрольные вопросы для собеседования по дисциплине Б1.О.02 Рентгеноанатомия

1. Рентгеноанатомический анализ позвонков. Понятия лордоза, кифоза. Позвоночный столб как целое.
2. Рентгеноанатомический анализ грудины и ребер. Типы грудных клеток. Основные анатомические образования ребер и грудины на рентгенограммах.
3. Основные возрастные особенности рентгеноанатомического изображения ребер и грудины.
4. Рентгеноанатомический анализ костей мозгового черепа. Кости мозгового черепа на рентгенограммах.
5. Сроки пневматизации придаточных пазух носа, сообщение придаточных пазух с носовыми ходами.
6. Роднички и швы черепа младенца. Сроки зарастания родничков. Роднички на рентгенограммах. Клиническое значение.
7. Возрастные особенности рентгеноанатомического изображения костей верхней конечности.
8. Возрастные особенности рентгеноанатомического изображения костей нижней конечности.
9. Рентгеноанатомический анализ плечевого сустава.
10. Рентгеноанатомический анализ локтевого сустава.
11. Сроки прорезывания зубов.
12. Методы рентгенологического исследования зубочелюстной системы и слюнных желез.
13. Основные методы рентгенологической диагностики пищеварительной системы.
14. Методы рентгенологического исследования желчного пузыря и желчевыводящих путей.
15. Лучевое исследование поджелудочной железы.
16. Лучевое исследование пищевода.
17. Лучевое исследование желудка.
18. Лучевое исследование тонкого кишечника.
19. Лучевое исследование толстого кишечника.
20. Рентгеноконтрастные методики исследования пищеварительной системы.
21. Основные части бронхиального дерева, особенности строения стенки отдельных бронхов.
22. Возрастные особенности рентгеноанатомического изображения бронхиального дерева.
23. Органы, относящиеся к области средостения, классификация органов средостения.
24. Возрастные особенности рентгеноанатомического изображения легких.
25. Рентгеноанатомический анализ органов средостения. Составные части средостения, видимые на рентгенограммах.
26. Метод контрастного рентгенологического исследования бронхов (бронхография), особенности использования этого метода.
27. Ангиопульмонографический метод исследовании, особенности его применения в клинике.
28. Топография почек.
29. Основные методы визуализации почек.
30. Возрастные особенности строения и рентгеноанатомии почек.
31. Рентгеноконтрастные методики исследования мочеполовой системы.
32. Лучевые методики исследования почек.
33. Лучевые методики исследования мочеточников.
34. Лучевые методики исследования мочевого пузыря.
35. Лучевые методики исследования матки и маточных труб.

36. Особенности ретроградного и антеградного исследования мочевыделительной системы.
37. Современные методы лучевой диагностики органов мочеполовой системы – МРТ, КТ.
38. Сравнительный анализ методов нейровизуализации: КТ– и МТР- исследования головного мозга.
39. Рентгеноанатомический анализ структуры головного мозга. Основные анатомические образование, дифференцируемые на КТ-, МРТ- снимках.
40. Основные возрастные и половые особенности рентгеноанатомического изображения головного мозга.
41. Рентгеноанатомический анализ конвекситальной поверхности головного мозга. Оболочечные пространства.
42. Рентгеноанатомический анализ желудочковой системы головного мозга. Основные параметры желудочковой системы.

3.2. Тестовые задания по дисциплине Б1.О.02 Рентгеноанатомия

1. ХАРАКТЕРНЫМ ПРИЗНАКОМ ЧЕРЕПА МЛАДЕНЦА ЯВЛЯЮТСЯ
1) роднички
2) швы
3) воздухоносные пазухи
4) наличие зубов
2. УВЕЛИЧЕНИЕ КОЛИЧЕСТВА ПОЯСНИЧНЫХ ПОЗВОНКОВ ЭТО
1) конкресценция
2) люмбализация
3) сакрализация
4) консолидация
3. УКАЖИТЕ СИНТОПИЮ МОЧЕВОГО ПУЗЫРЯ МУЖЧИНЫ
1) простата и ампула прямой кишки
2) семенные пузырьки
3) уретра
4) все перечисленное
4. СЕРДЦЕ ЧЕЛОВЕКА ЯВЛЯЕТСЯ
1) однокамерным
2) двухкамерным
3) трехкамерным
4) четырехкамерным
5. НАЗОВИТЕ ОСНОВНОЙ ЭЛЕМЕНТ СРЕДИННЫХ СТРУКТУР ГОЛОВНОГО МОЗГА
1) прямой синус
2) водопровод мозга
3) валик мозолистого тела
4) третий желудочек
6. ПЛОТНОСТЬ БЕЛОГО ВЕЩЕСТВА И КОРЫ БОЛЬШИХ ПОЛУШАРИЙ И ПЕРЕВЕНТРИКУЛЯРНОЙ ОБЛАСТИ В НОРМЕ
1) выше
2) ниже
3) неоднородная
4) не различается
7. ТРОЙНИЧНЫЙ (ГАССЕРОВ) УЗЕЛ РАСПОЛАГАЕТСЯ:
1) в области тройничного вдавления в задней черепной ямке
2) в области тройничного вдавления на передней поверхности пирамиды височной кости
3) в области тройничного вдавления на верхней поверхности тела клиновидной кости
4) в области тройничного вдавления передней черепной ямке
8. НА КАКОМ УРОВНЕ МИНИМАЛЬНОЕ КОЛИЧИСТВО ЖИРОВОЙ КЛЕТЧАТКИ В ЭПИДУРАЛЬНОМ ПРОСТРАНСТВЕ СПИННОГО МОЗГА

1) шейный
2) грудной
3) поясничный
4) крестцовый
9. НА КАКОМ УРОВНЕ, ОТНОСИТЕЛЬНО ПОЗВОНКОВ, НАХОДЯТСЯ ПОЧКИ У ЗДОРОВОГО ЧЕЛОВЕКА?
1) 7 грудной – 10 грудной позвонок
2) 1 поясничный – 3 поясничный позвонок
3) 12 грудной – 2 поясничный позвонок
10. КАРДИОТОРАКАЛЬНЫЙ ИНДЕКС – ЭТО СООТНОШЕНИЕ:
1) поперечного размера сердца к внутреннему размеру грудной клетки
2) длинного размера сердечной тени к диаметру грудной клетки
3) высоты сердечной тени к диаметру грудной клетки
4) поперечного размера сердца к половине диаметра грудной клетки
5) талии сердца к диаметру грудной клетки
11. ПОПЕРЕЧНЫЙ РАЗМЕР СЕРДЦА В ПРЯМОЙ ПРОЕКЦИИ ПРЕДСТАВЛЯЕТ СОБОЙ:
1) расстояние от верхушки сердца до правого атрио-вазального угла
2) сумму перпендикуляров к срединной линии от наиболее выступающих точек краеобразующих дуг правого предсердия и левого желудочка
3) расстояние от правого кардио-диафрагмального угла до «талии» сердца
4) отрезок линии, соединяющей правый предсердно-сосудистый угол и правый сердечно-диафрагмальный угол
5) максимальный поперечный размер сердца на уровне «талии» сердца

Шкала оценивания
«Отлично» -90% и более правильных ответов на тестовые задания каждого уровня
«Хорошо» - 80-89% правильных ответов на тестовые задания каждого уровня
«Удовлетворительно» - 70-79% правильных ответов на тестовые задания каждого уровня
«Неудовлетворительно» - 69% и менее правильных ответов на тестовые задания каждого уровня

3.3. Примеры ситуационных задач по дисциплине Б1.О.02 Рентгеноанатомия

Задача 1. На рентгенограмме грудины в косой передней проекции все отделы грудины отчетливо определяются вне тени позвоночного столба, что обусловлено вариантом укладки. Обращает на себя внимание полное синостозирование рукоятки с телом и тела с мечевидным отростком. Назовите предположительный возраст человека.

Задача 2. Больная, 38 лет, обратилась к урологу с жалобами на тупую боль в левой поясничной области, учащенное мочеиспускание. При цистоскопии в области устья левого мочеточника определяется шаровидное выбухание, просвет устья точечный. На экскреторных урограммах справа чашечно-лоханочная система и мочеточник не изменены; слева — расширение нижней части мочеточника наподобие головы змеи. Объясните, какие методики рентгенологического исследования были проведены пациентке.

Задача 3. На МРТ головного мозга у пациента выявлен перелом свода черепа, а при КТ головного мозга костно-травматических повреждений нет. Какое исследование следует считать определяющим в постановке диагноза?

Задача 4. На рентгенограмме легкое больного безвоздушно, тень его однородна. Кроме того, оно уменьшено, поэтому органы средостения смещены в сторону. Клинические признаки какого состояния описаны в задаче?

Задача 5. Укажите проекцию сердца и его клапанного аппарата на поверхность грудной клетки.

Задача 6. В кардиологическое отделение поступил больной, при осмотре врач обнаружил сердечный толчок по передней подмышечной линии. Укажите, куда проецируется верхушка сердца, норма это или патология?

Кейс №1.

1. Назвать метод исследования.
2. Описать принцип метода проведения данного исследования.
3. Определить область исследования, представленную на данной рентгенограмме.
4. Провести интерпретацию результатов исследования.

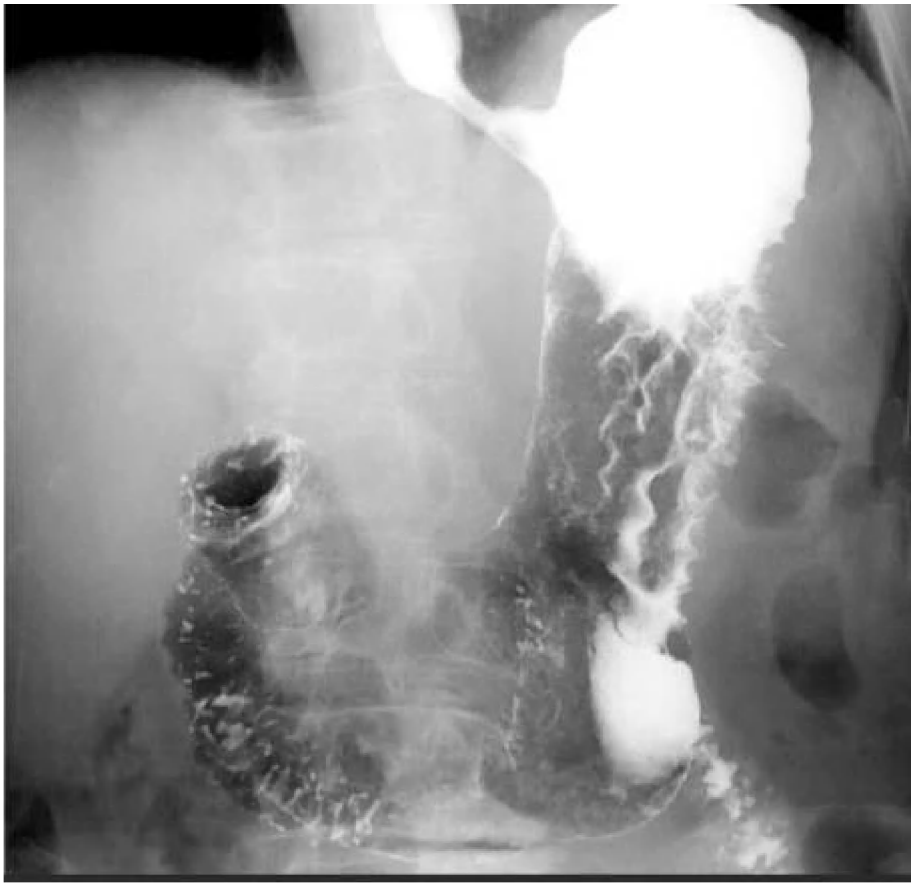

Кейс №2

Женщина 35 лет.

1. Перечислить основные анатомические структуры (1-8), обозначенные на снимке.
2. Перечислить структуры, формирующие средостение.

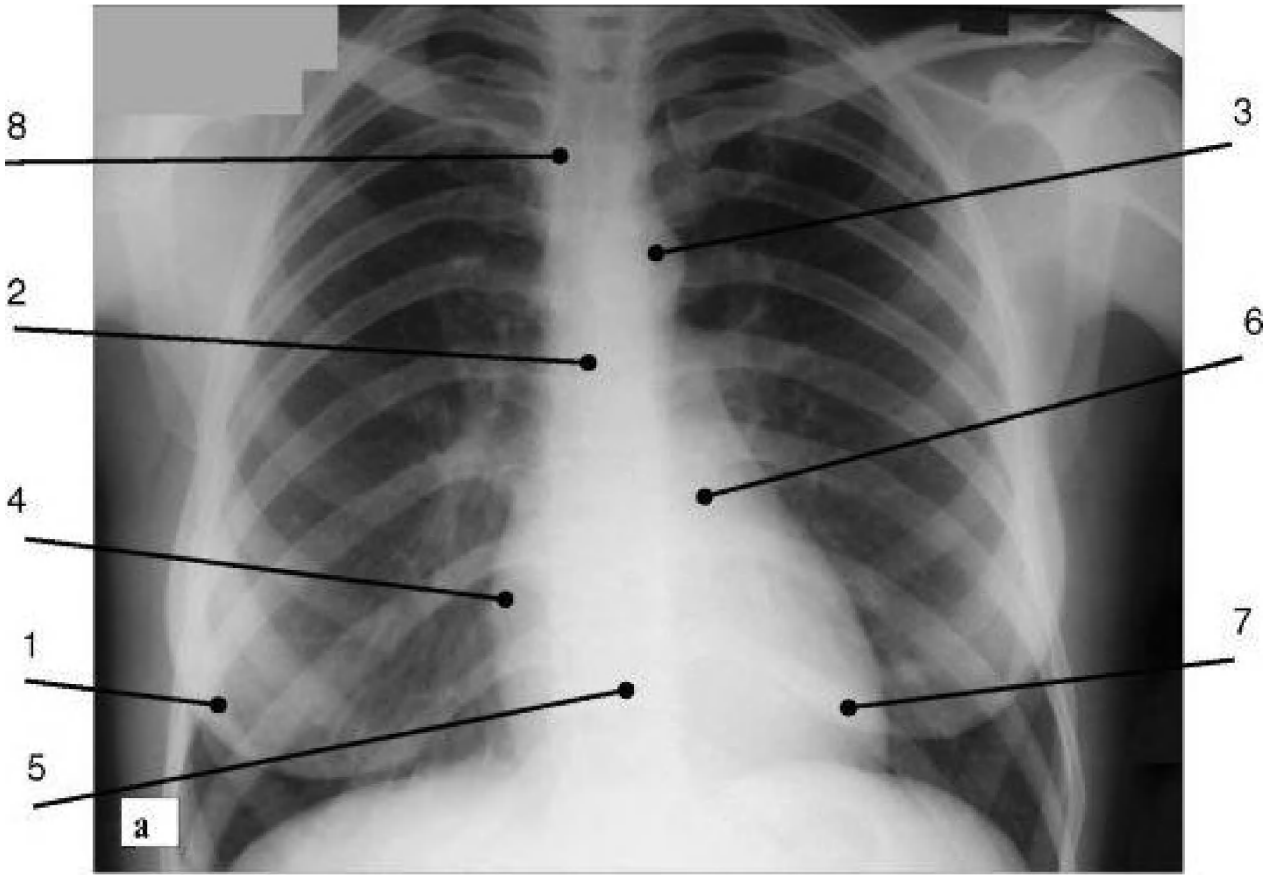

Кейс №3

Женщина 40 лет.

1. Перечислить основные анатомические структуры.
2. Определить локализацию патологических изменений.
3. Провести интерпретацию результатов исследования.
4. Необходимо ли дополнительное обследование пациента?

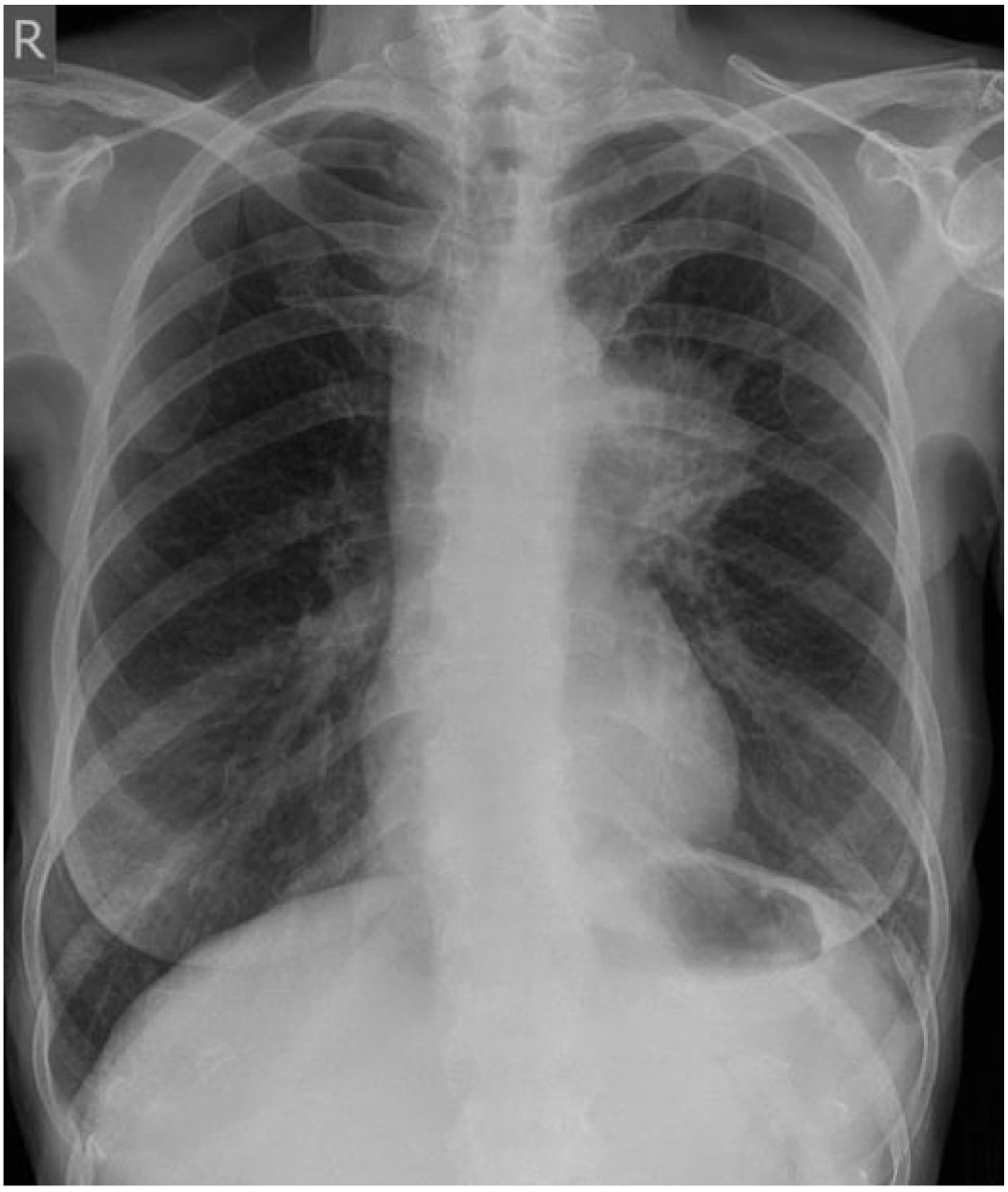

Кейс №4

Женщина 33 года.

При анализе лучевого исследования выполнить следующие задания (диск с исследованием прилагается).

1. Перечислить основные анатомические структуры.
2. Определить локализацию патологических изменений.
3. Перечислить рентгенологические признаки.
4. Какие возможные исходы данной патологии?
5. Провести интерпретацию результатов исследования.

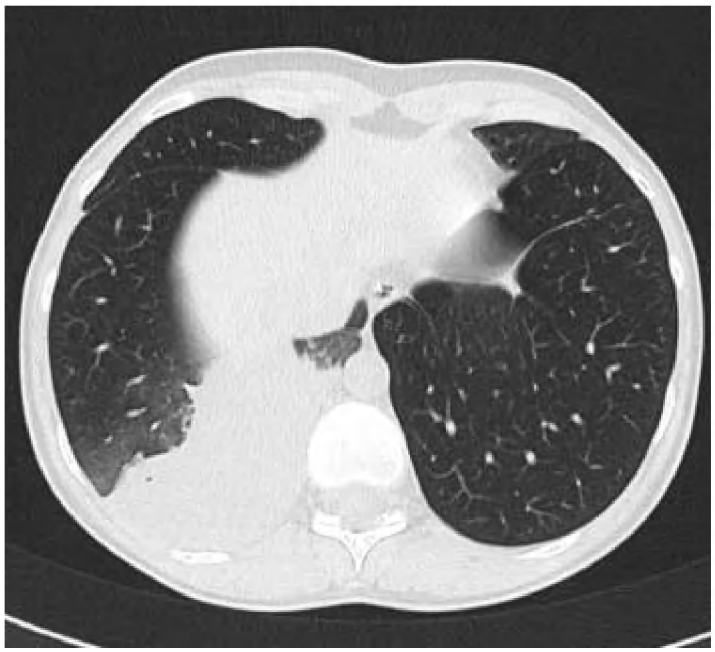

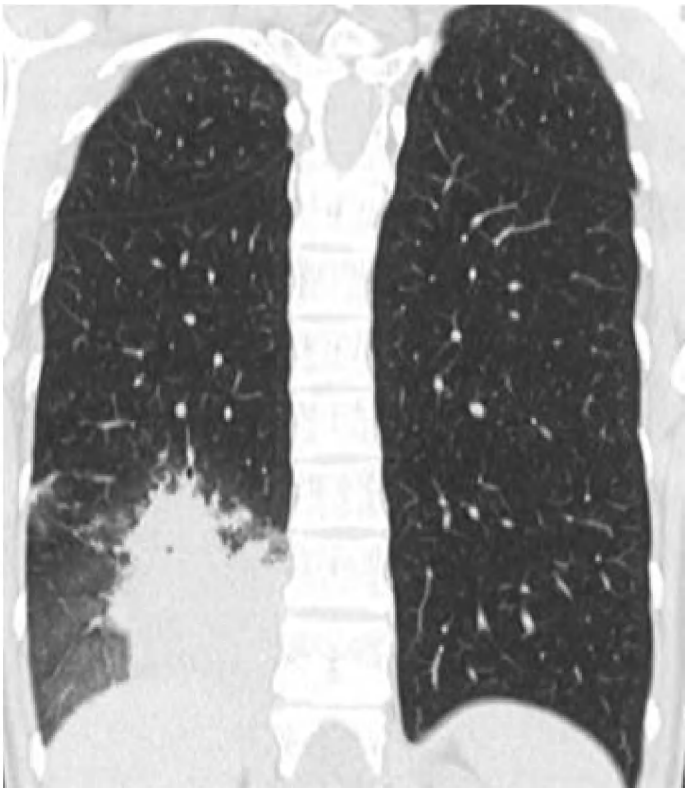

Кейс №5

Мужчина 65 лет.
При анализе лучевого исследования выполнить следующие задания:

1. Назвать метод исследования.
2. Определить анатомическую область исследования.
3. Лучевая анатомия структур, представленных на снимке.
4. Определить локализацию патологических изменений.
5. Провести интерпретацию результатов исследования.

.



4. Критерии оценивания результатов обучения

Промежуточная аттестация проводится в виде **зачета**

«Зачтено» выставляется обучающемуся, если он показал достаточно прочные знания основных положений учебной дисциплины, умение самостоятельно решать конкретные практические задачи, предусмотренные рабочей программой, ориентироваться в рекомендованной справочной литературе, умеет правильно оценить полученные результаты.

«Не зачтено» выставляется обучающемуся, если при ответе выявились существенные пробелы в знаниях основных положений учебной дисциплины, неумение с помощью преподавателя получить правильное решение конкретной практической задачи из числа предусмотренных рабочей программой учебной дисциплины, не подтверждает освоение компетенций, предусмотренных программой.