Документ подписан простой электронной подписью
Информация о владельце:
ФИО: Шуматов Валентин Борисович
Должность: Ректор
Дата подписания: 13.12.2024 11:44:42
Уникальный программный ключ:
1cef78fd73d75dc6ecf72fe1eb94fee387a2985d2657b784eec019bf8a794cb4

Федеральное государственное бюджетное образовательное учреждение
высшего образования
«Тихоокеанский государственный медицинский университет»
Министерства здравоохранения Российской Федерации

«УТВЕРЖДАЮ»
Директор института
_____ / Невзорова В.А. /
«_20_» _июня_ 2024 г.

ФОНД ОЦЕНОЧНЫХ СРЕДСТВ
Б1. В.02 Лучевая диагностика
основной образовательной программы
высшего образования

Направление подготовки (специальность)	31.05.03 Стоматология
Уровень подготовки	специалитет
Направленность подготовки	02 Здравоохранение (в сфере оказания медицинской помощи при стоматологических заболеваниях)
Форма обучения	очная
Срок освоения ООП	6 лет
Институт/кафедра	Институт терапии и инструментальной диагностики

Владивосток, 2024

1. ВВОДНАЯ ЧАСТЬ

1.1. **Фонд оценочных средств** регламентирует формы, содержание, виды оценочных средств для текущего контроля и промежуточной аттестации, критерии оценивания с помощью которых можно оценивать поэтапное формирование компетенций.

1.2. Фонд оценочных средств определяет уровень формирования у обучающихся установленных в ФГОС ВО и определенных в основной образовательной программе высшего образования по направлению подготовки 31.05.03 Стоматология, направленности 02 Здравоохранение (в сфере оказания медицинской помощи при стоматологических заболеваниях) универсальных (УК) компетенций, общепрофессиональных (ОПК) и профессиональных (ПК) компетенций

https://tgmu.ru/sveden/files/aif/31.05.03_24_Stomatologiya(2).pdf

Наименование категории (группы) компетенций	**Код и наименование компетенции**	**Индикаторы достижения компетенции**
Профессиональные компетенции		
А/01.7 Проведение обследования пациента с целью установления диагноза	ПК-1 способность и готовность к осуществлению мероприятий, направленных на диагностику стоматологических заболеваний, в том числе с использованием методов цифрового здравоохранения	ИДК.ПК-1_1- обладает знаниями основных патологических состояний, симптомов, синдромов у пациентов со стоматологическими заболеваниями ИДК.ПК-1_2- интерпретирует и оценивает результаты лучевых исследований у пациентов со стоматологическими заболеваниями

2. ОСНОВНАЯ ЧАСТЬ

2.1. Виды контроля и аттестации, формы оценочных средств

№ п/п	Виды контроля	Оценочные средства
		Форма
1	Текущий контроль	Вопросы для собеседования Ситуационные задачи Кейсы
2	Промежуточная аттестация	

3. Содержание оценочных средств контроля (текущего и промежуточного).

Текущий контроль осуществляется преподавателем дисциплины при проведении занятий в форме собеседования, решения ситуационных задач и кейсов. Промежуточная аттестация проводится в виде зачета в форме собеседования, решения ситуационных задач и кейсов.

3.1. Контрольные вопросы для собеседования по дисциплине Б1.В.02 Лучевая диагностика

Методы лучевой диагностики. Радиационная безопасность. Контрастные препараты.

1. Характеристика рентгеновского излучения. Свойства рентгеновского излучения, обусловливающие возможность использования в медицине.
2. Принципы формирования рентгеновского изображения.
3. Основные и специальные методы рентгенологических исследований, их виды и характеристика.
4. Рентгенография. Принцип метода, преимущества и недостатки.
5. Рентгеноскопия. Принцип метода, преимущества и недостатки.
6. Компьютерная томография. Принцип метода, преимущества и недостатки.
7. Показания и противопоказания к применению методов лучевой диагностики.
8. Побочные реакции на введение контрастного вещества, принципы профилактики и лечения, группы повышенного риска развития нежелательных реакций.
9. Принципы радиационной безопасности в медицинской радиологии.
10. Радиоактивность, единицы радиоактивности. Доза, единицы измерения доз. Контроль лучевой нагрузки.
11. Контрастные средства для лучевой диагностики, их состав показания к применению.

Лучевая диагностика заболеваний опорно-двигательного аппарата.

1. Лучевые методы исследования и их возможности в диагностике заболеваний опорно-двигательного аппарата.
2. Рентгеноанатомия костей и суставов
3. Рентгенологические симптомы поражений скелета.
4. Остеоденситометрия. Рентгенологические признаки остеопороза по данным рентгенографии и компьютерной томографии.
5. Лучевые методы диагностики заболеваний позвоночника.
6. Лучевые методы диагностики заболеваний суставов и костей.
7. Рентгенологические признаки переломов.
8. Рентгенологические признаки вывихов и подвывихов в суставах.
9. Рентгенологические признаки метастатического поражения скелета.
10. Общие рентгенологические признаки асептических некрозов в суставах.
11. Лучевая диагностика остеомиелита.
12. Лучевая диагностика опухолей костей.

Лучевая диагностика заболеваний головы и шеи.

1. Лучевые методы исследования и их возможности в диагностике заболеваний головного мозга.
2. Лучевая анатомия головы.
3. Лучевая диагностика заболеваний придаточных пазух носа.
4. Лучевая диагностика новообразований головного мозга.
5. Лучевая диагностика травматических повреждений головного мозга.
6. Лучевая диагностика инсультов головного мозга.

Лучевая диагностика заболеваний органов дыхания и средостения

1. Рентгенологические методы исследования и их возможности в диагностике заболеваний легких.
2. Лучевая анатомия органов грудной полости и средостения.
3. Классическая рентгенография легких: легочный рисунок, корни легких, анатомический субстрат легочного рисунка, анатомический субстрат корня легких.
4. Методы лучевой диагностики заболеваний лёгких.
5. Лучевая диагностика пневмоний.
6. Лучевая диагностика осложнений пневмонии: рентгенологические признаки абсцессов и пневмофиброза.
7. Лучевая диагностика заболеваний бронхов.
8. Эмфизема легких: определение, рентгенологические признаки.

9. Лучевая диагностика травмы легких и грудной клетки (пневмоторакс, гидроторакс).
10. Лучевая диагностика туберкулеза легких. Формы туберкулеза, рентгенологические признаки.
11. Лучевая диагностика опухолей легких и средостения.
12. Метастатические опухоли легких. Рентгенологические признаки.
13. Отек легких. Рентгенологические признаки.
14. Лучевая диагностика тромбоэмболии легочной артерии.

Лучевая диагностика заболеваний органов пищеварительной системы и брюшной полости

1. Методы лучевой диагностики заболеваний пищевода, желудка, кишечника.
2. Обзорная рентгенограмма живота в норме. Лучевая анатомия органов брюшной полости.
3. Методика исследования полых органов пищеварительной системы, подготовка больного.
4. Лучевая диагностика заболеваний пищевода (рефлюкс-эзофагит, кардиоспазм, рубцовые стенозы, грыжи пищеводного отверстия диафрагмы, опухоли пищевода).
5. Лучевая диагностика заболеваний желудка (язвы и новообразования желудка).
6. Лучевая диагностика заболеваний двенадцатиперстной кишки.
7. Лучевая диагностика заболеваний поджелудочной железы.
8. Лучевая диагностика заболеваний печени (жировой гепатоз, гепатит, цирроз).
9. Лучевые признаки заболеваний желчного пузыря и желчевыводящих путей.
10. Лучевые методы диагностики портальной гипертензии.
11. Лучевая диагностика объемных образований печени (абсцессы, кисты, доброкачественные новообразования).
12. Лучевая диагностика заболеваний толстой кишки.
13. Признаки неотложных состояний при заболеваниях органов брюшной полости (прободение, острая непроходимость кишечника).

Лучевая диагностика заболеваний органов мочевыделительной системы и малого таза

1. Лучевая диагностика заболеваний мочевыделительной системы (почек, мочеточников, мочевого пузыря).
2. Лучевая диагностика гидронефроза.
3. Лучевая диагностика мочекаменной болезни.
4. Лучевая диагностика опухолей, кист, абсцессов почек.
5. Лучевая диагностика злокачественных новообразований мочевого пузыря.

Лучевая диагностика и семиотика повреждений и заболеваний челюстно-лицевой области.

1. Методы лучевого исследования челюстно-лицевой области. Разновидности. Методика проведения. Показания и противопоказания.
2. Лучевая диагностика кариеса. Рентгенологические симптомы. Стадии заболевания.
3. Лучевая диагностика периодонтита. Формы периодонтитов. Рентгенологические симптомы.
4. Лучевая диагностика пародонтита и пародонтоза. Рентгенологические симптомы. Стадии заболевания.
5. Лучевая диагностика одонтогенного остеомиелита. Рентгенологические симптомы. Стадии заболевания.
6. Лучевая диагностика травматических повреждений нижней челюсти. Рентгенологические симптомы. Виды повреждений.
7. Лучевая диагностика травматических повреждений верхней челюсти. Рентгенологические симптомы. Виды повреждений.
8. Лучевая диагностика кист и доброкачественных опухолей челюстей. Разновидности. Рентгенологические симптомы.

9. Лучевая диагностика злокачественных опухолей челюстно-лицевой области. Разновидности. Рентгенологические симптомы.
10. Лучевая диагностика заболеваний височно-нижнечелюстного сустава. Методики исследования. Рентгенологические симптомы заболеваний.
11. Лучевая диагностика заболеваний слюнных желез. Методики исследования. Рентгенологические симптомы заболеваний.

3.2. Ситуационные задачи по дисциплине Б1.В.02 Лучевая диагностика

Вид	**Код**	**Текст компетенции / названия трудовой функции / названия трудового действия / текст элемента ситуационной задачи**
С	31.05.03	Стоматология
К	ПК-1	Способность и готовность к осуществлению мероприятий, направленных на диагностику стоматологических заболеваний, в том числе с использованием методов цифрового здравоохранения
Ф	А/01.7	Проведение обследования пациента с целью установления диагноза
В		**Ситуационная задача**
		Задача 1. Пациент Н. обратился с жалобами на незначительные боли в правой верхнечелюстной области. 1. Локализуйте патологический процесс. 2. Определите рентгенологические симптомы, визуализируемые на снимках (сканах). 3. Какой группе заболеваний могут соответствовать рентгенологические симптомы поражения (дистрофии, дисплазии, воспаления, опухоли). 4. Какой морфологический субстрат (злокачественный или доброкачественный процесс) лежит в основе формирования патологической симптоматики.  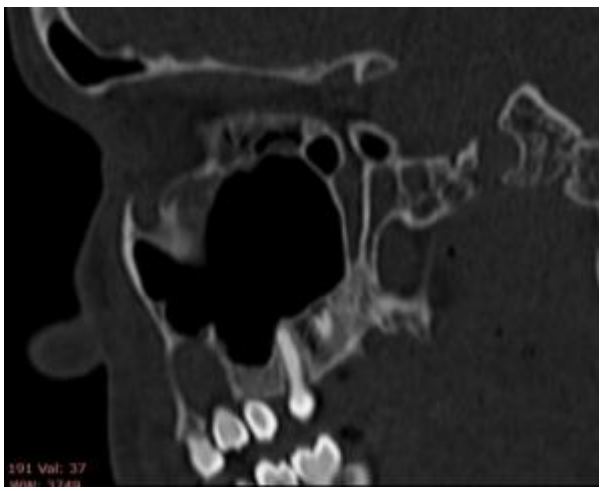

		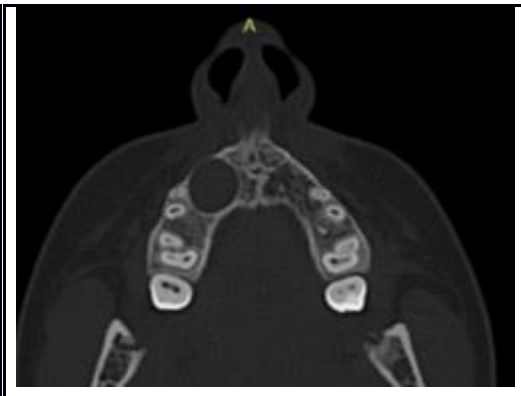
		Задача 2. Пациент Б. обратился с жалобами на появление чувствительности и болезненности при надкусывании справа. 1. Локализуйте патологический процесс. 2. Определите рентгенологические симптомы, визуализируемые на снимках (сканах). 3. Какой группе заболеваний могут соответствовать рентгенологические симптомы поражения (дистрофии, дисплазии, воспаления, опухоли). 4. Какой морфологический субстрат (злокачественный или доброкачественный процесс) лежит в основе формирования патологической симптоматики. 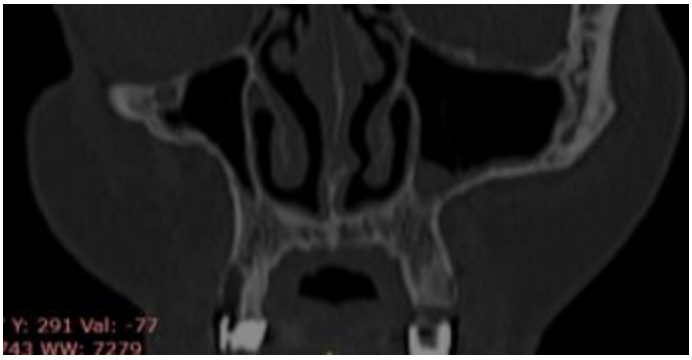 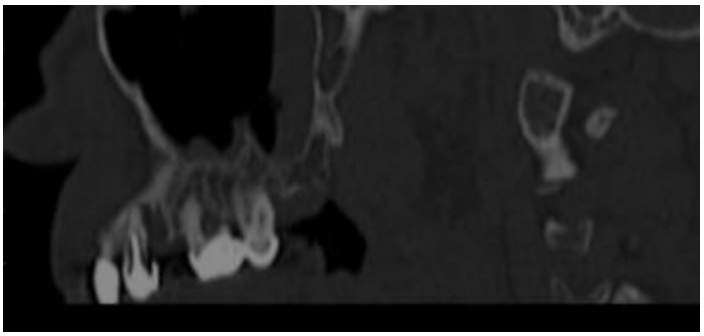

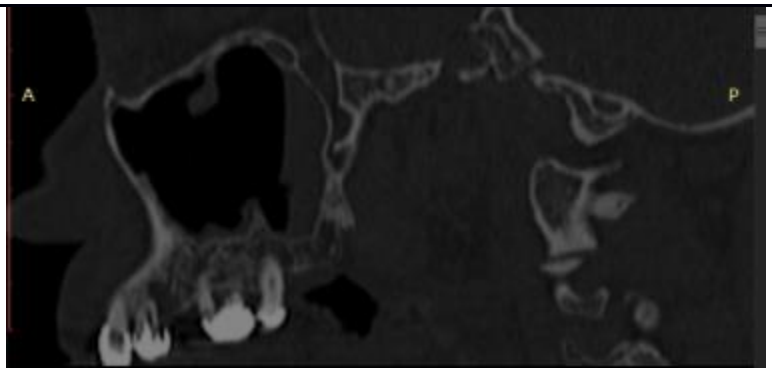

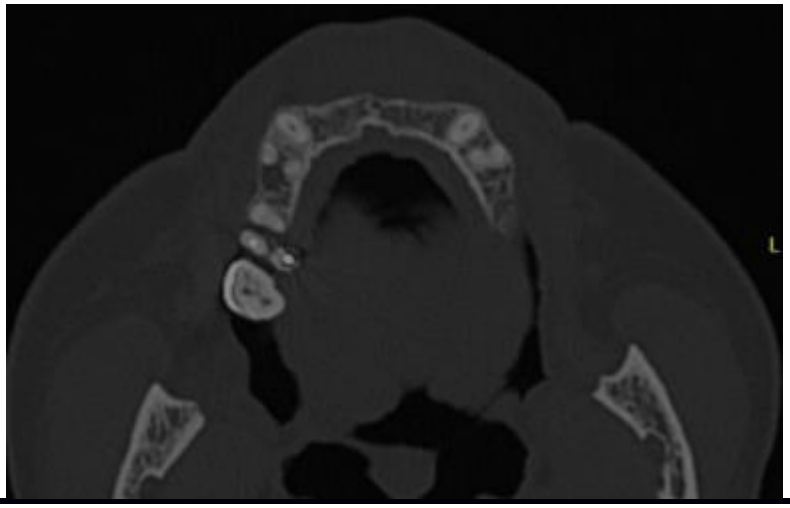

Задача 3. Пациент Е. обратился с жалобами на болезненность, кровоточивость десен в правой верхнечелюстной области, занимается борьбой.

1. Локализуйте патологический процесс.
2. Определите рентгенологические симптомы, визуализируемые на снимках (сканах).
3. Какой группе заболеваний могут соответствовать рентгенологические симптомы поражения (дистрофии, дисплазии, воспаления, опухоли).
4. Какой морфологический субстрат (злокачественный или доброкачественный процесс) лежит в основе формирования патологической симптоматики.

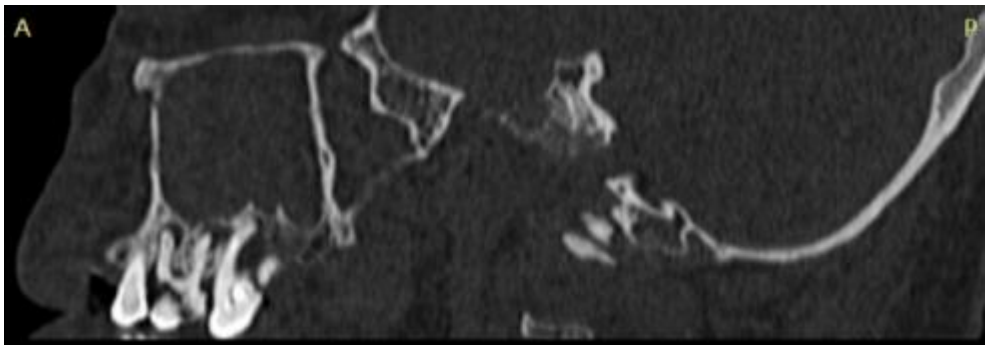

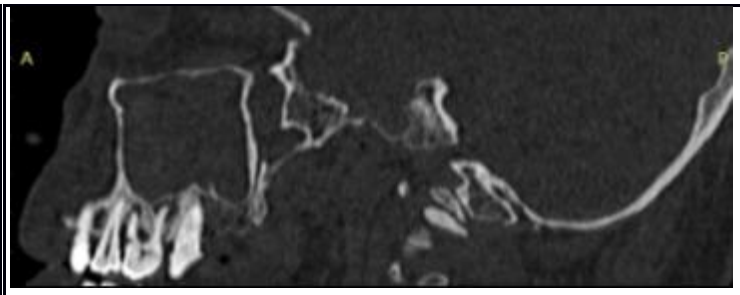

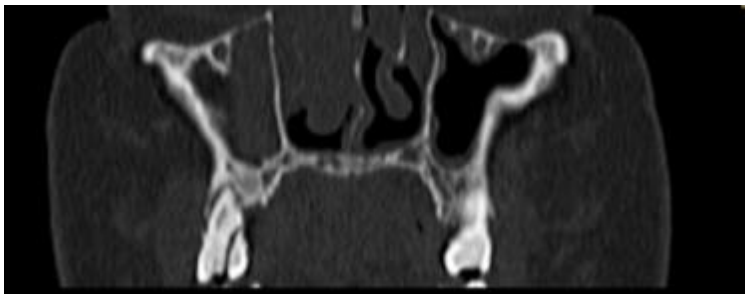

Задача 4. Пациент Л. обратился с жалобами на сильную ноющую боль в покое и при употреблении пищи, чувствительность к холодному и горячему.

1. Локализуйте патологический процесс.
2. Определите рентгенологические симптомы, визуализируемые на снимках (сканах).
3. Какой группе заболеваний могут соответствовать рентгенологические симптомы поражения (дистрофии, дисплазии, воспаления, опухоли).
4. Какой морфологический субстрат (злокачественный или доброкачественный процесс) лежит в основе формирования патологической симптоматики.

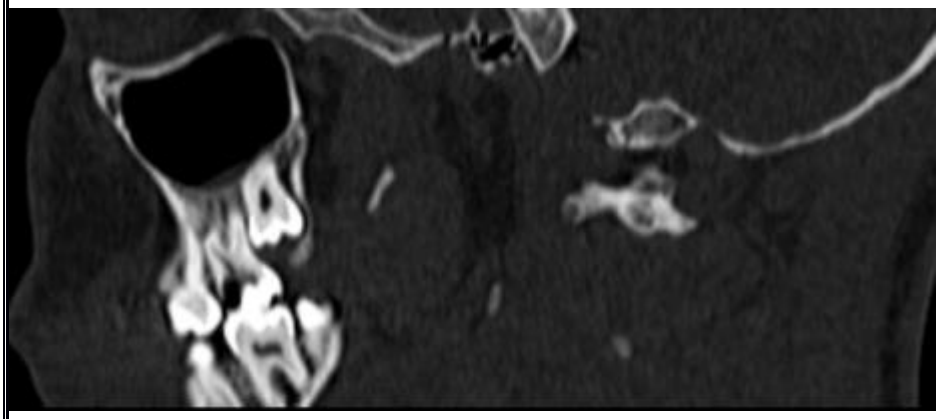

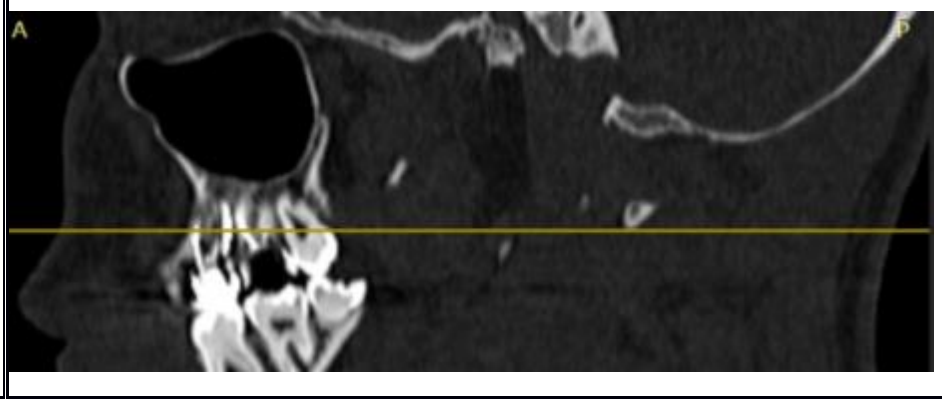



Задача 5. Пациент А. обратился с жалобами на неприятные ощущения и чувство дискомфорта в полости рта, кровоточивость при чистке зубов и надкусывании твердой пищи.

1. Локализуйте патологический процесс.
2. Определите рентгенологические симптомы, визуализируемые на снимках (сканах).
3. Какой группе заболеваний могут соответствовать рентгенологические симптомы поражения (дистрофии, дисплазии, воспаления, опухоли).
4. Какой морфологический субстрат (злокачественный или доброкачественный процесс) лежит в основе формирования патологической симптоматики.

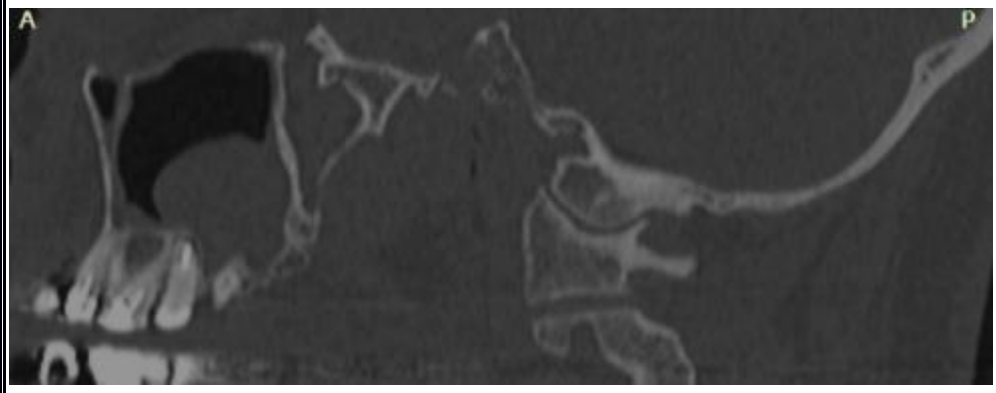

		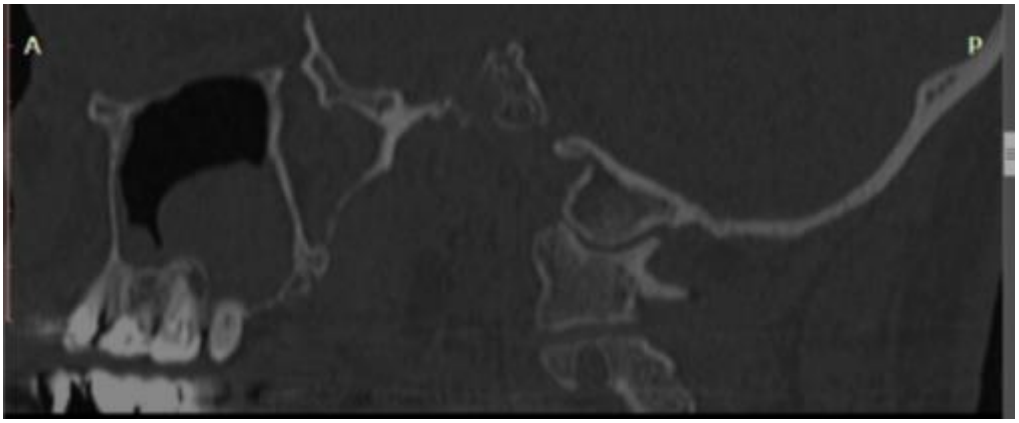 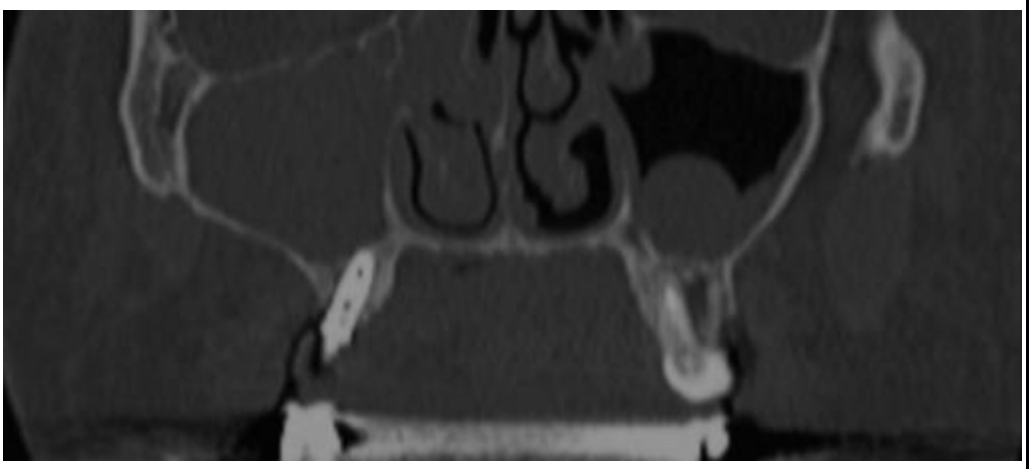

3.3. Кейсы по дисциплине Б1.В.02 Лучевая диагностика

Тема: Лучевая диагностика повреждений и заболеваний челюстно-лицевой области.
Кейс 1. Пациентка К., 26 лет.
Определяется:
-подкожно в височной ямке справа, с распространением на скуловую и параорбитальную область, дополнительный тканевой компонент, с хорошо развитой сосудистой сетью, без четких контуров, толщиной в височной ямке до 10 мм, в параорбитальной области до 19 мм;
-деформация тела и дуги скуловой кости по типу консолидированного вдавленного перелома (атрофические изменения от длительного давления?); контуры кости неровные, бугристые; кость неравномерно истончена, склерозирована;
-подобные склеротические изменения с неровностью и бугристостью контуров, распространяется на лобную и клиновидную кости, на чешую височной кости, и далее на теменную кость.

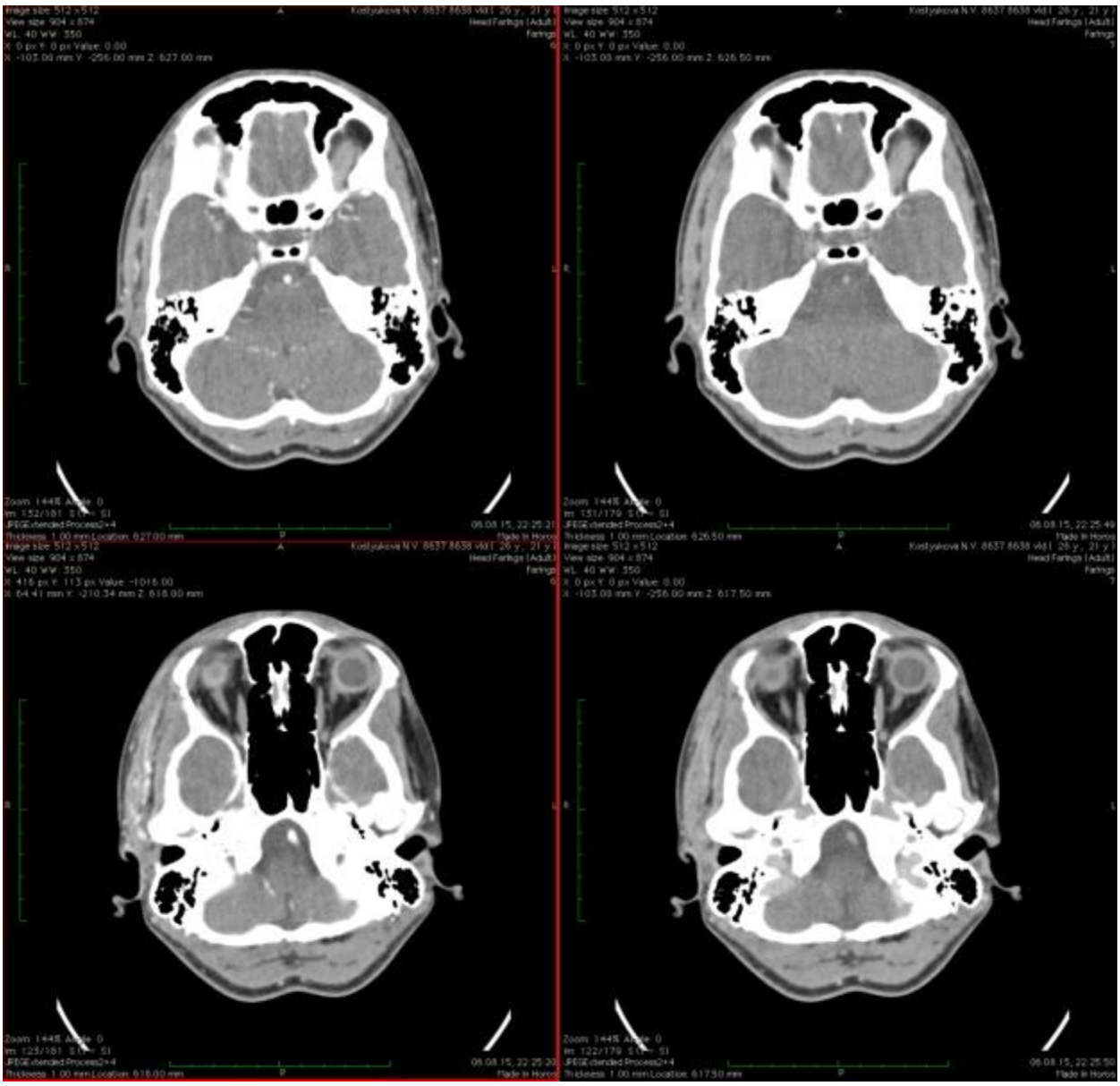

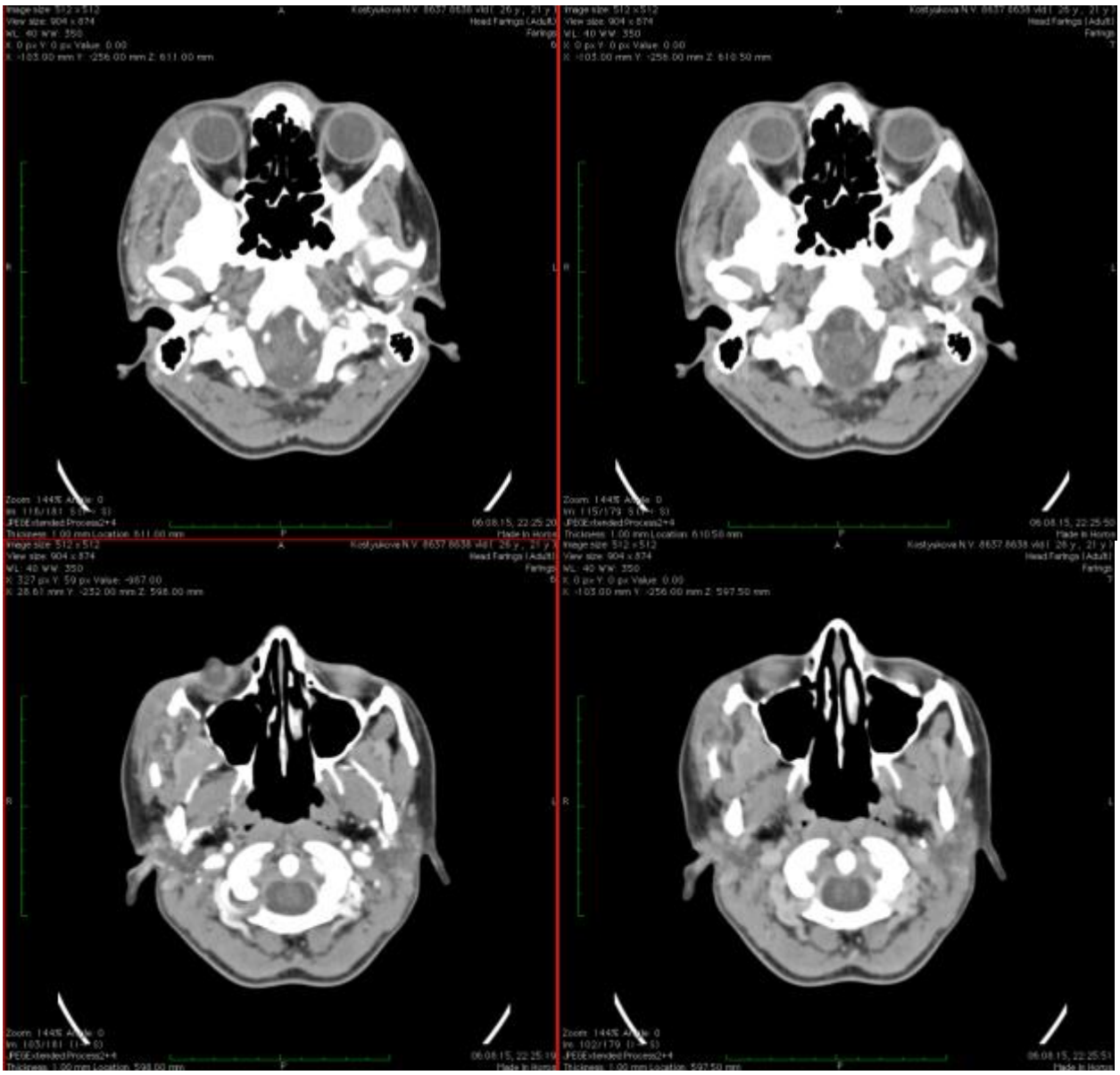

Варианты ответа:

1) Саркома
2) Фиброма
3) Гемангиома

Кейс 2. Пациент К., 29 лет.
В структуре правой ушной железы определяется образование неправильной формы плотностью около 20 едН. без признаков накопления контрастного препарата. Патологических образований солидной структуры при контрастном усилении не определяется. Лимфоузлы шеи без признаков гиперплазии.

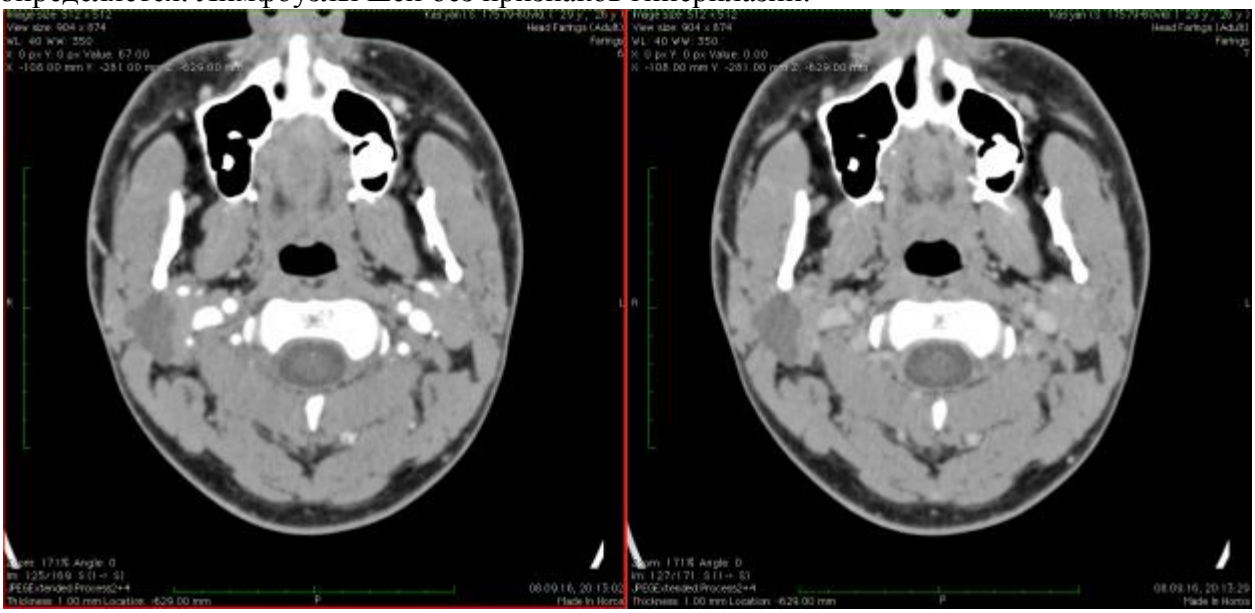

Варианты ответов:
1) аденома
2) цилиндрома
3) саркома
4) ретенционная киста

Кейс 3. Пациент П., 30 лет.
Слева в верхней челюсти в области удаленного 4 зуба, на фоне дефекта в альвеолярном отростке с мелкими костными фрагментами до 0,5-1,0мм, определяется образование округлой формы, плотностью около 60 едН, размером 10х12х14мм, с ровным контуром.

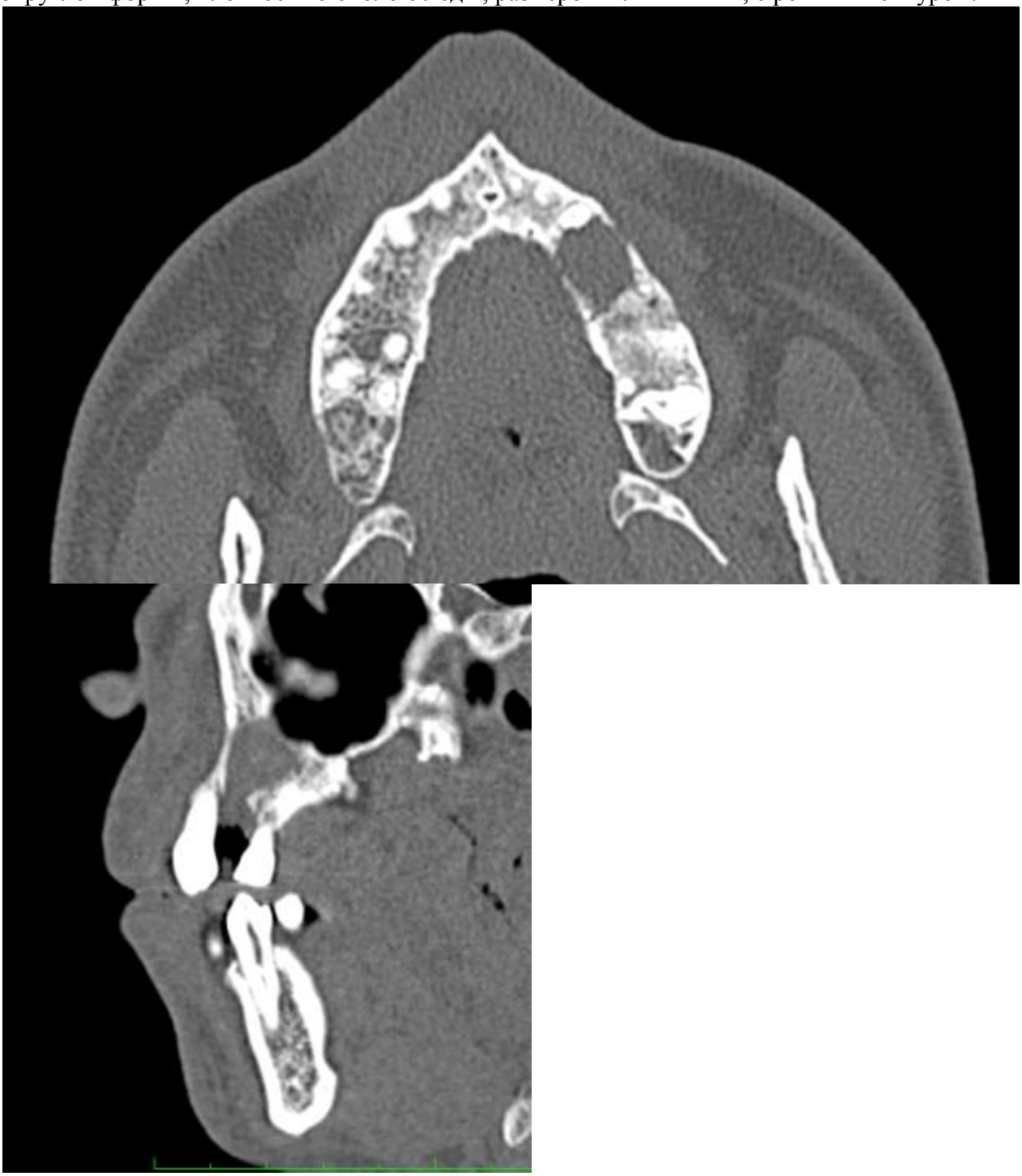

Варианты ответов:
1) резедуальная киста
2) радикулярная киста

Кейс 4. Пациентка Д., 37 лет
Периапекально корню 2.1 зуба определяется образование размерами 4,6х6,0х7,9мм (фронтальный х сагиттальный х вертикальный), без признаков накопления контрастного препарата.

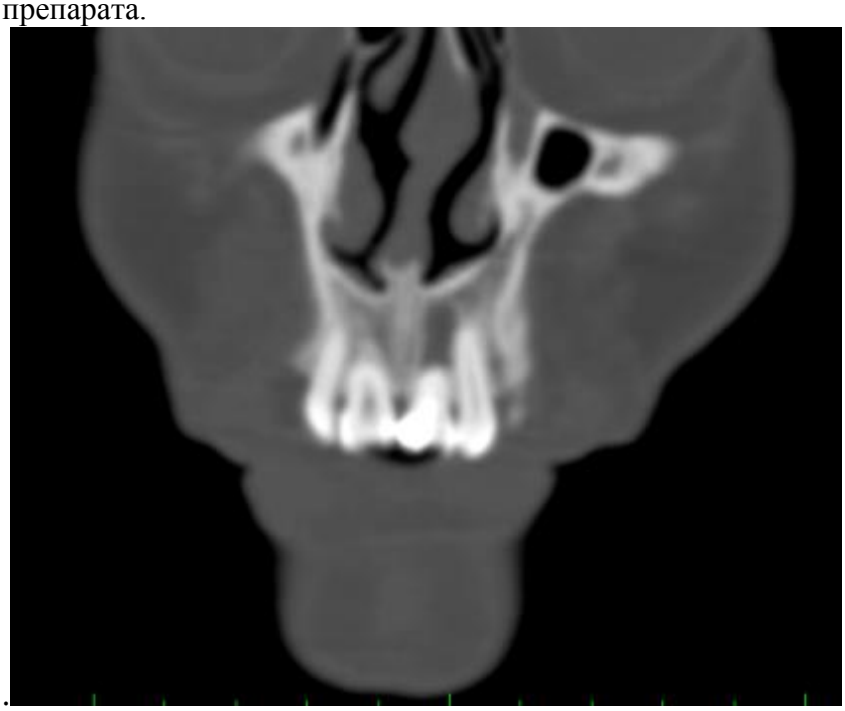

.

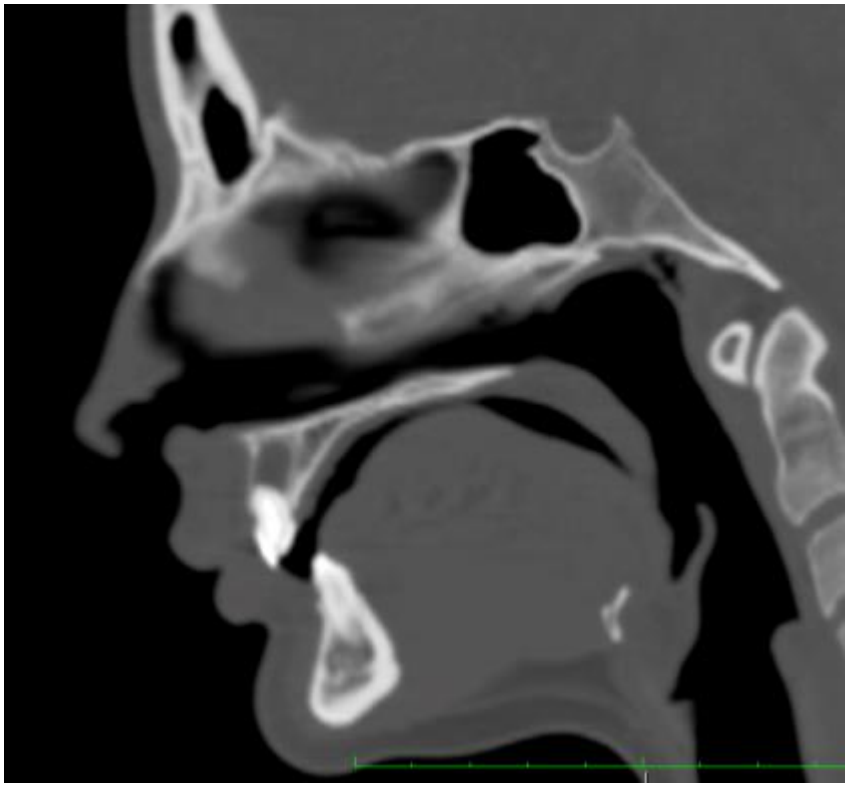

Варианты ответов:
1) резедуальная киста
2) радикулярная киста

Кейс 5. Пациентка Н., 48 лет.
В подкожной жировой клетчатке слева на уровне гортани определяется образование неправильной формы, размерами 19х11х18мм (фронтальный х сагиттальный х вертикальный), при контрастном усилении определяется неоднородная активная васкуляризация, преимущественно в венозную фазу, плотностью: нативное сканирование 55едН, артериальная фаза 74едН, венозная фаза 113едН, отсроченная фаза (на 9минуте) 75едН.
Лимфатические узлы шеи: слева и справа внутренние яремные лимфатические узлы, над и подключичные узлы с без признаков гиперплазии (размерами до 5мм).

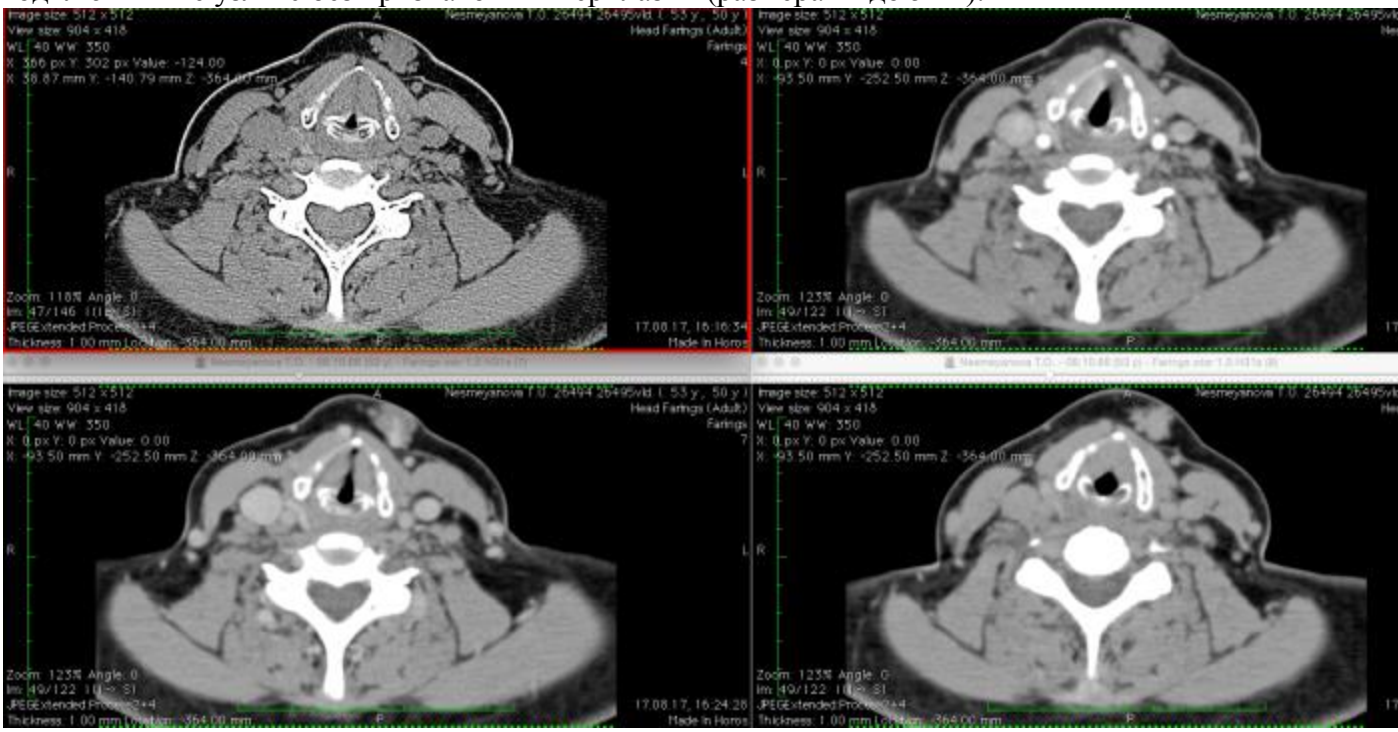

Варианты ответов:
1) липосаркома
2) гемангиома
3) липома

Кейс 6

Пациент 38 лет, обратился с жалобами на нарушение носового дыхания, боль в области лба, повышение температуры тела. Было назначено проведение МСКТ придаточных пазух носа.

Вопросы:

1) Определите локализацию патологического процесса.
2) Определите рентгенологические симптомы, визуализируемые на снимках(сканах).
3) Какой группе заболеваний могут соответствовать рентгенологические симптомы поражений (дистрофии/дисплазии/воспаления/опухоли)?
4) Какой морфологический субстрат (доброкачественный/злокачественный) лежит в основе формирования патологических симптомов?
5) Проведите дифференциальный диагноз между острой и хронической формой заболевания.





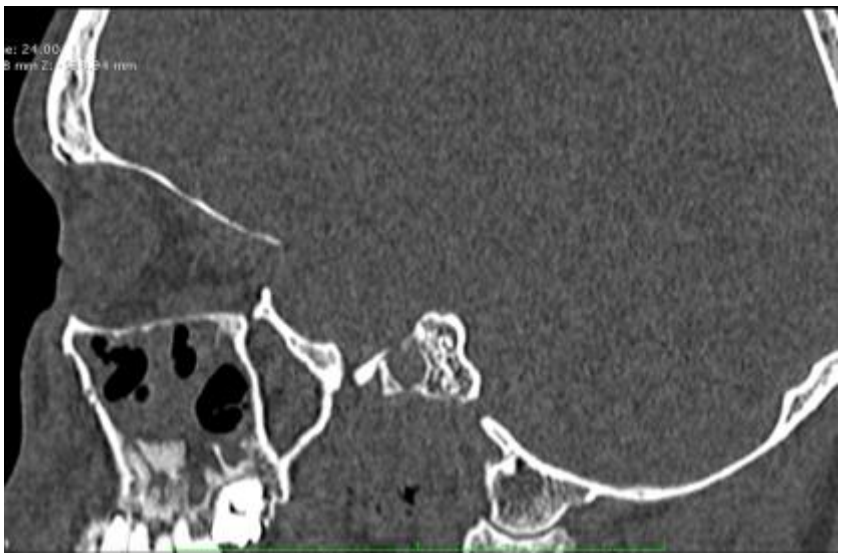



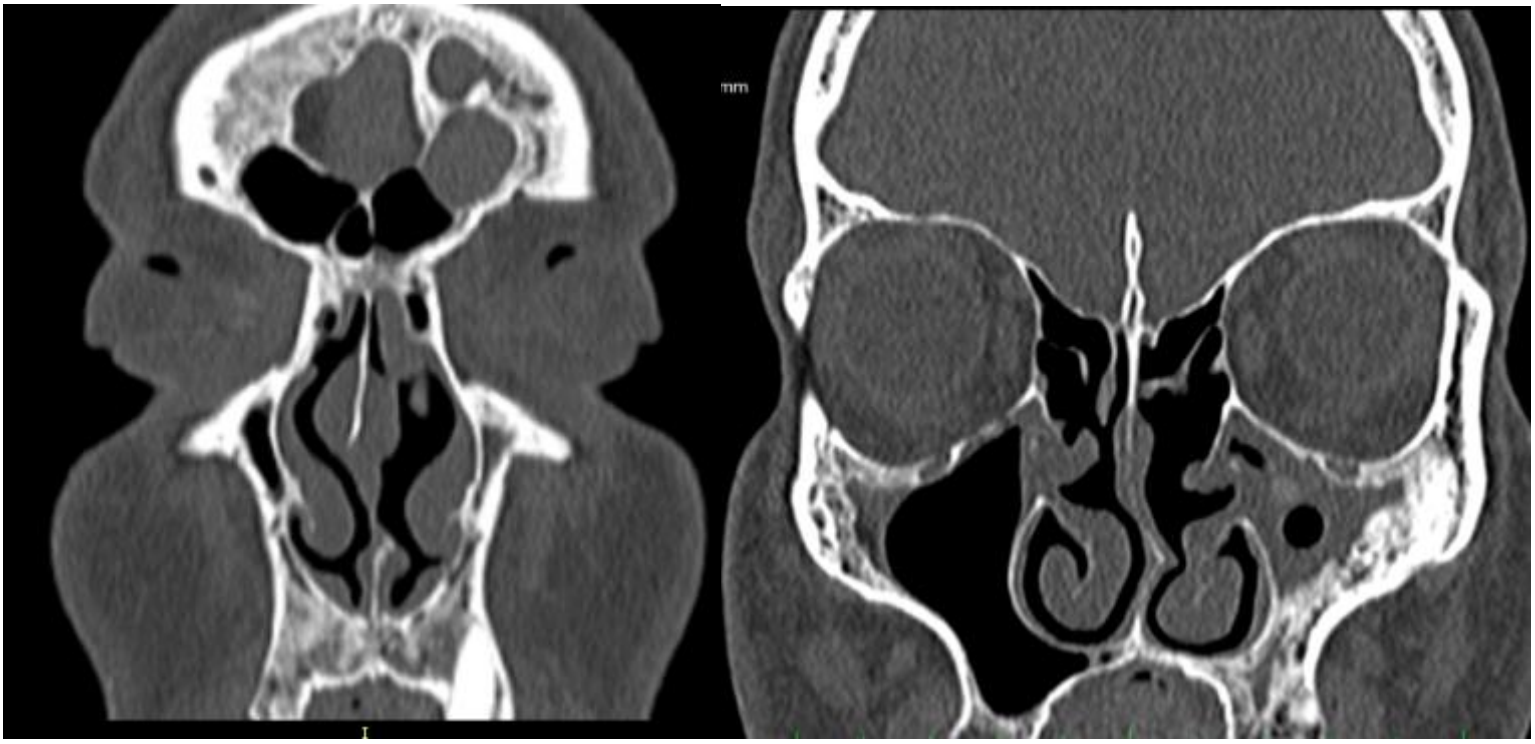

Кейс 7

На приеме у эндокринолога у пациента 32 лет была обнаружена опухоль в области правого сонного треугольника. После проведения МСКТ было обнаружено образование с активным накоплением контрастного препарата.

Вопросы:

1) Определите локализацию патологического процесса.
2) Определите рентгенологические симптомы, визуализируемые на снимках(сканах).
3) Какой группе заболеваний могут соответствовать рентгенологические симптомы поражений (дистрофии/дисплазии/воспаления/опухоли)?
4) Какой морфологический субстрат (доброкачественный/злокачественный) лежит в основе формирования патологических симптомов?

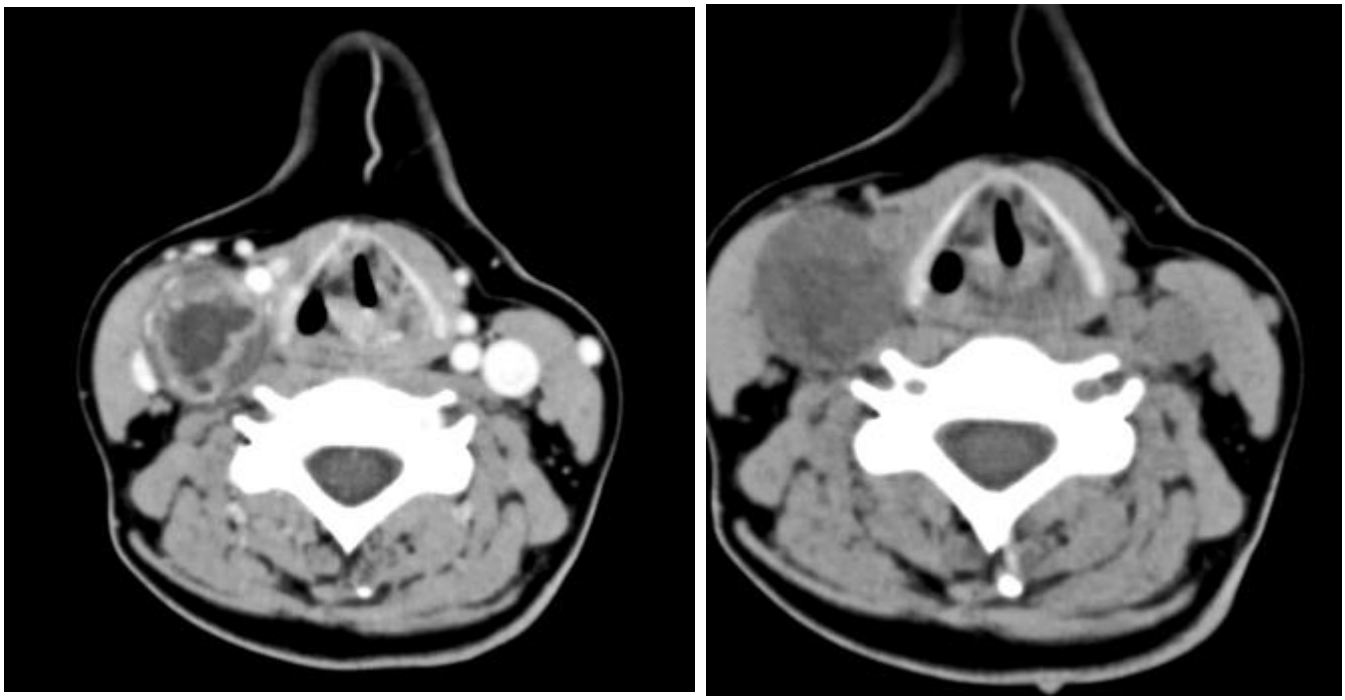

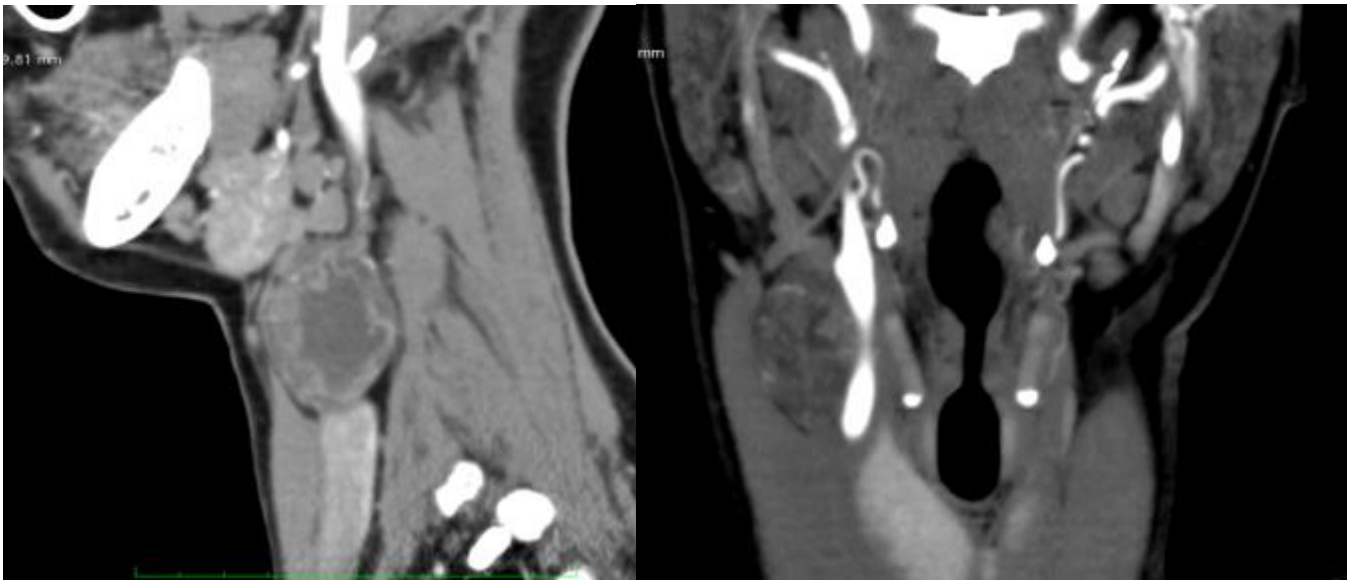

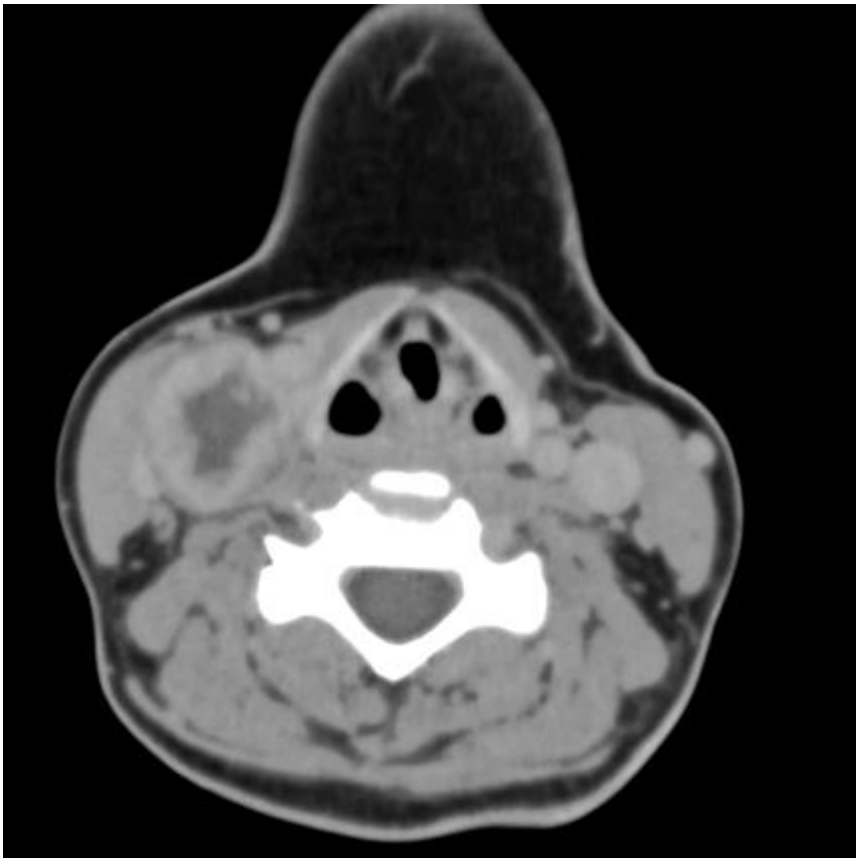

Кейс 8

1. Определите тип костного нарушения:
Перелом (верный)
Аномалия развития

2. Как классифицировать данное нарушение?
Перелом альвеолярного отростка справа
Аномалия незаращения верхней челюсти и твердого неба
Перелом верхней челюсти
Перелом костей носа
Прогения
Перелом по типу Ле Фор (верный)

3. Обозначьте ранние осложнения перелома по типу Ле Фор
ранение и смещение глазного яблока (верный)
повреждение со-судов и нервов (верный)
подкожная эмфизема лица (верный)
остеомиелит

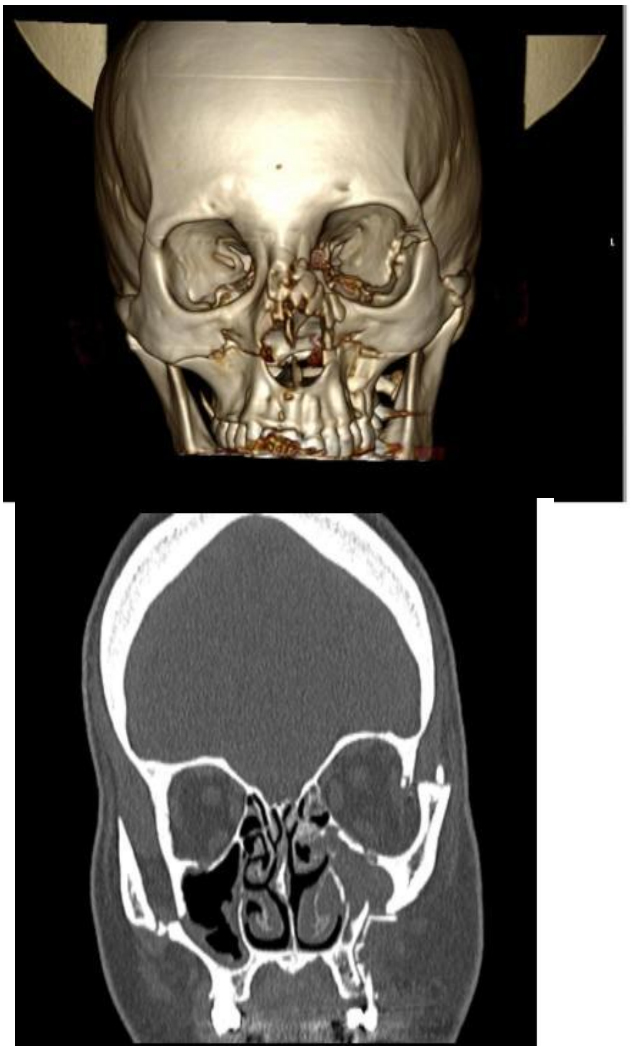

Тема: Лучевая диагностика заболеваний органов дыхания
Кейс 1
Ребенок, 8 месяцев, поступил в клинику с жалобами, со слов родителей, повышение температуры тела до 39 градусов, непродолжительный кашель с отделением мокроты.

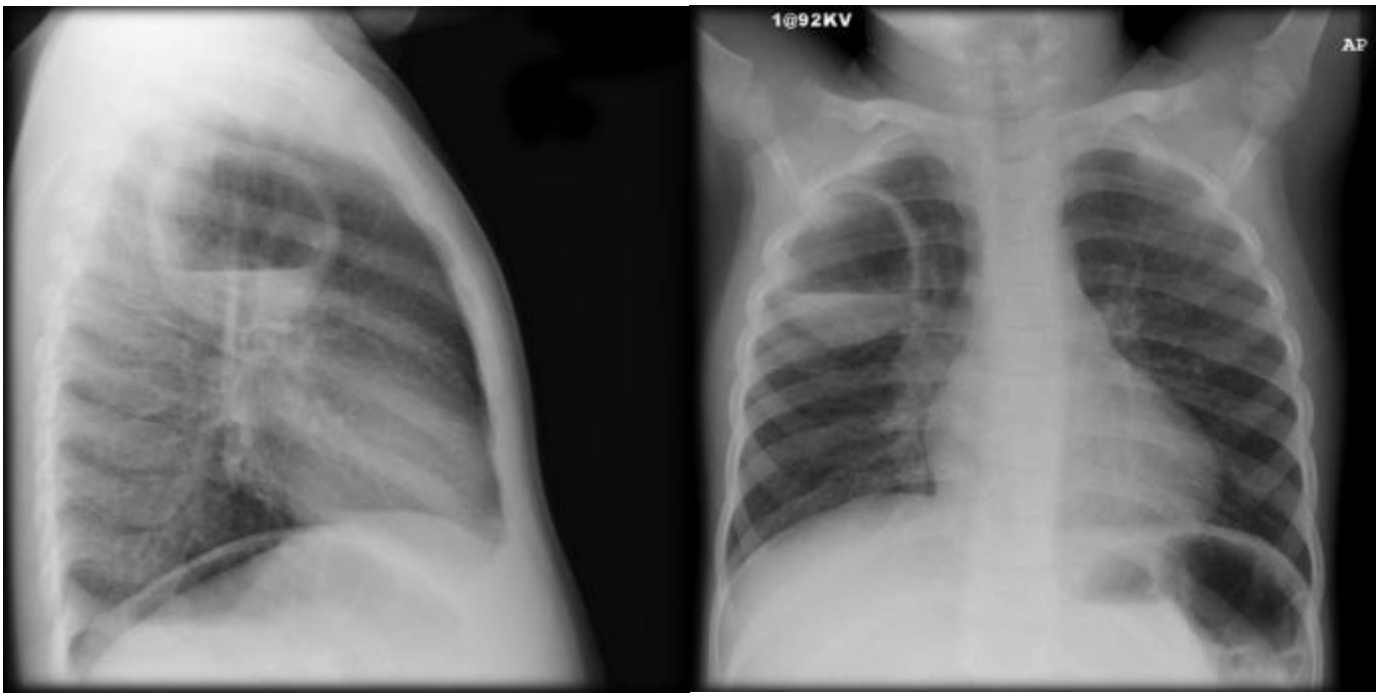

1. Локализуйте патологический процесс
2. Определите рентгенологические симптомы, визуализируемые на снимках
3. Какой группе заболеваний могут соответствовать данные рентгенологические симптомы (воспаление, опухоли, др.)
4. Предположите ваше рентгенологическое заключение (какому заболеванию более соответствует данная рентгенологическая картина)

Кейс 2

Пациент, 57 лет, жалобы на кашель с мокротой, повышение температуры тела.

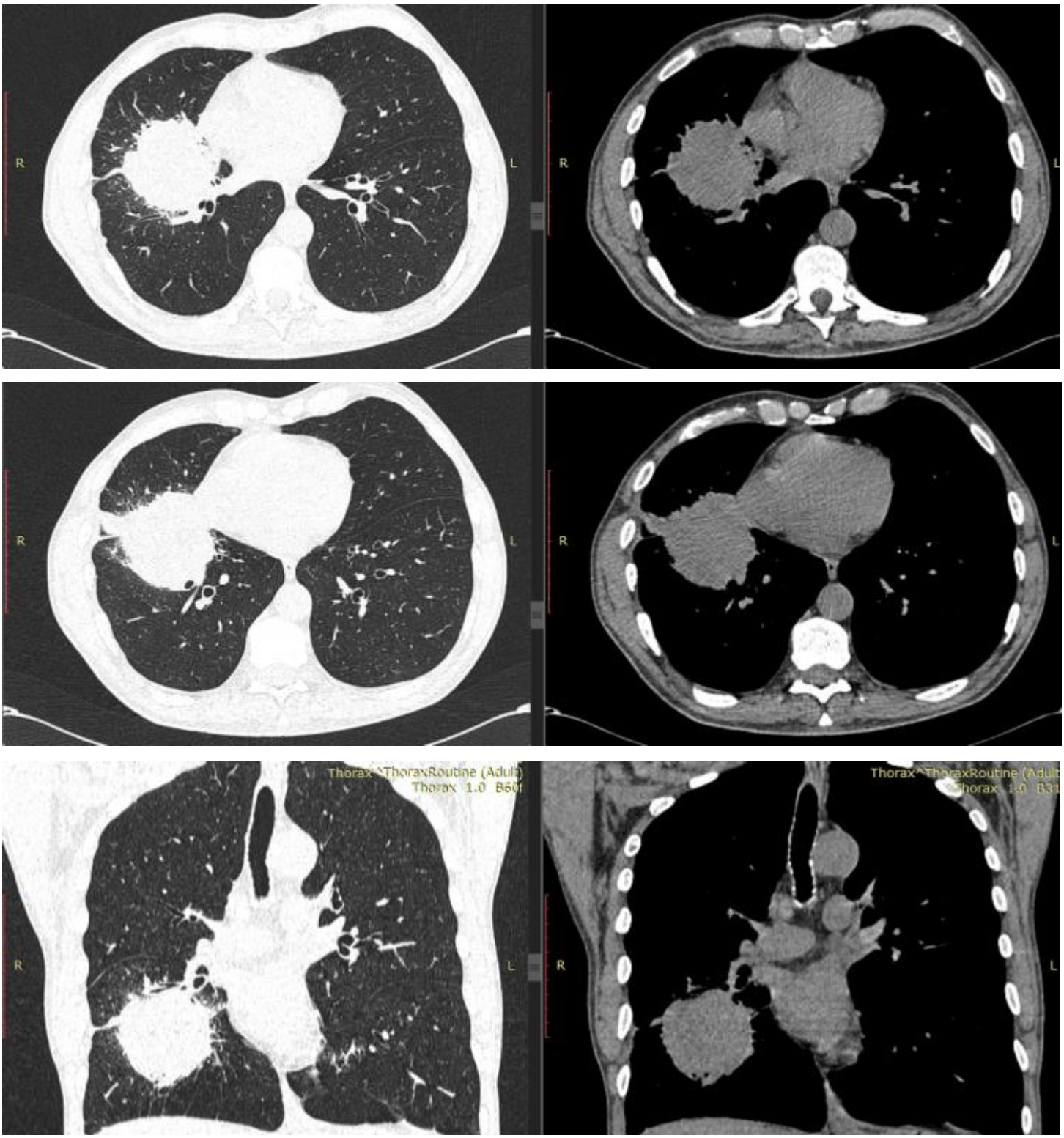

1. Определите и локализуйте патологический процесс
2. С чем необходимо дифференцировать данное заболевание?
3. Какие дополнительные рентгенологические методы обследования вам необходимо выполнить для дифференциальной диагностики?

Тема: Лучевая диагностика заболеваний органов мочевыделительной системы и малого таза.

Кейс задание №1

Пациентка обратилась в клинику с жалобами на сильную боль справа в области поясницы. После проведения УЗИ ей было рекомендовано проведение КТ брюшной полости с контрастированием, была выявлена следующая картина: выявлен конкремент в правой почке плотностью 1100 HU.

Как называется тип конкремента, выявленный у этой пациентки и для какого заболевания он свойственен?

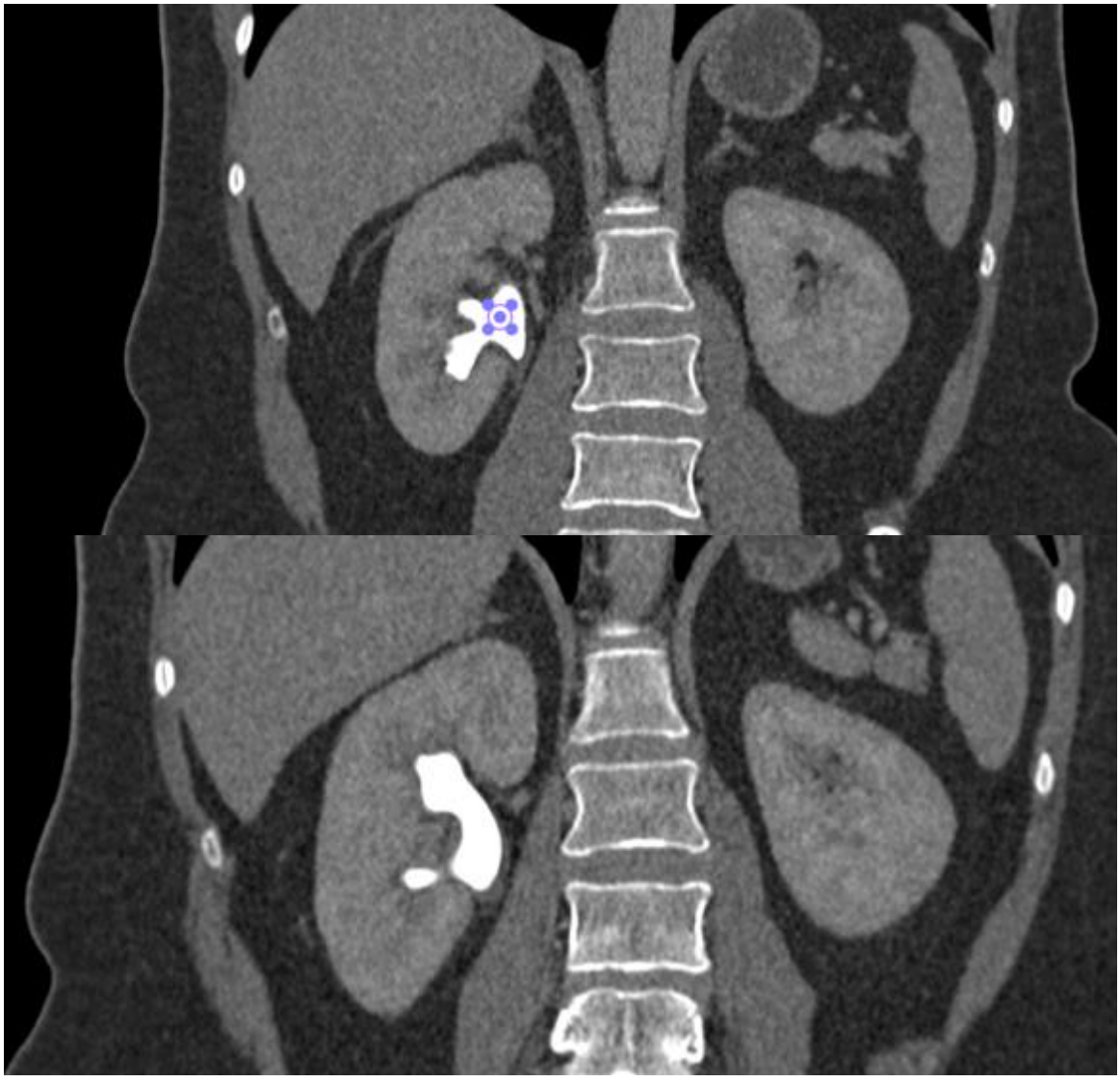

Кейс задание №2:

Пациент обратился в клинику с жалобой на: частое, болезненное мочеиспускание, кровь в моче.

У пациента выявлено образование по задней стенке мочевого пузыря, накапливающее контрастный препарат (нативное – 26 едН артериальная 53едН, отсроченная 42едН).

Какое заболевание у данного пациента?

Какой морфологический субстрат (доброкачественный/злокачественный процесс) лежит в основе формирования патологических симптомов? Консультация какого специалиста ему необходима?



Кейс задание №3:

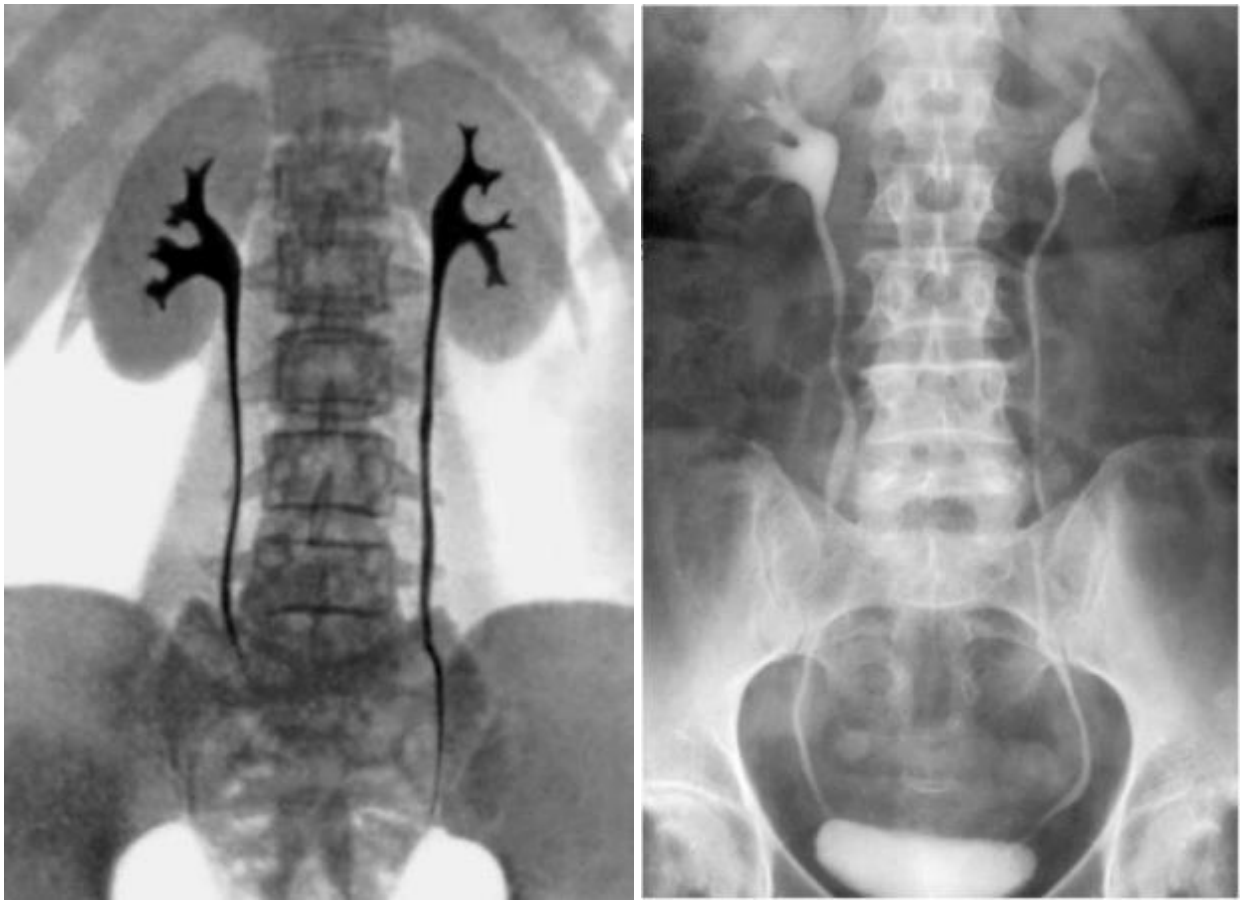

Какой вид рентгенодиагностики изображен на данных снимках?
Какие показания и противопоказания к проведению данного вида исследования?
Какие структуры МВС вы здесь видите?

Тема: Лучевая диагностика заболеваний головы и шеи

Кейс 1.
Больная З. 87 лет.

1) Локализуйте патологический процесс.
2) Определите рентгенологические симптомы визуализируемые на сканах.
3) Какой группе заболеваний могут соответствовать рентгенологические симптомы (дистрофии, дисплазии, воспаление, опухоли)?
4) Какой морфологический субстрат (доброкачественный/злокачественный) лежит в основе формирования патологических симптомов?

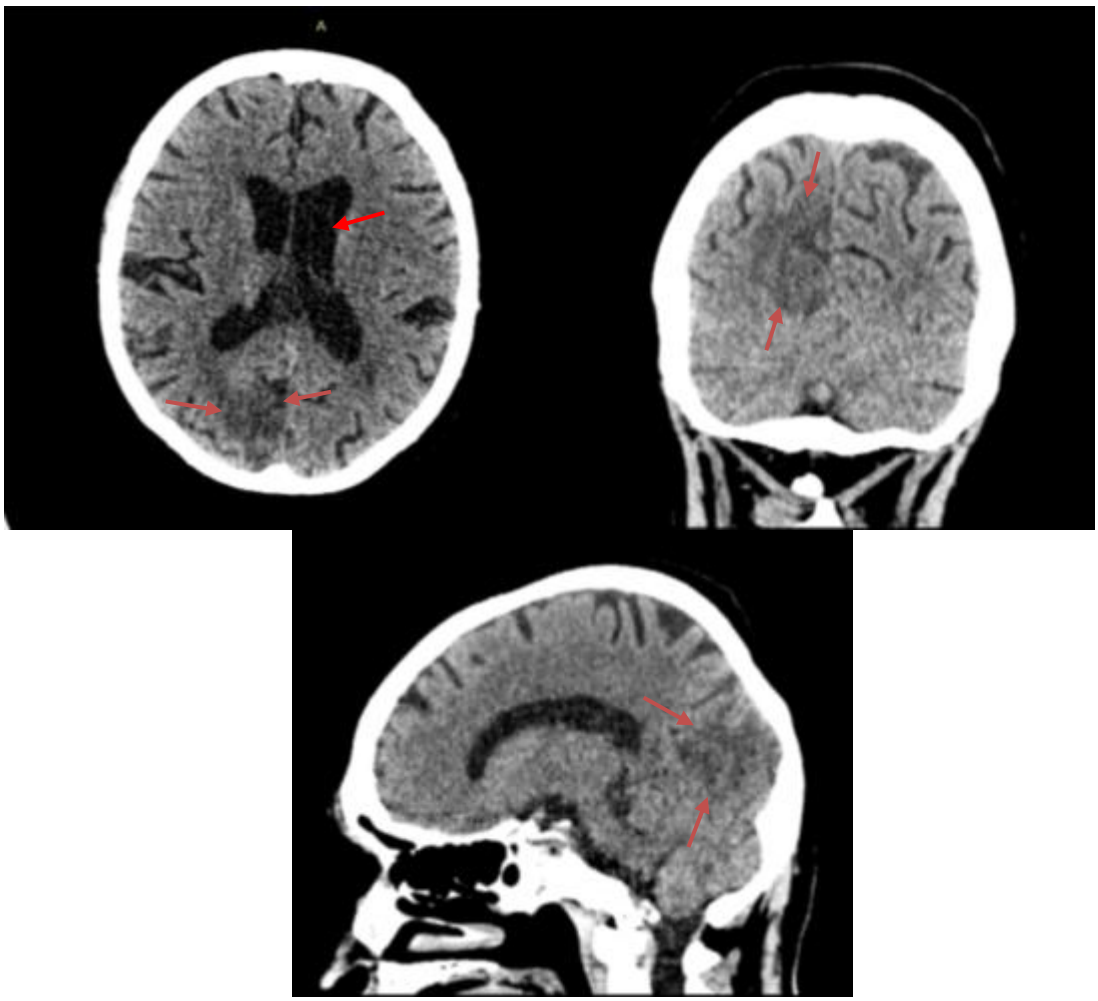

Кейс 2

Больная М. 74 года.

1) Локализуйте патологический процесс.
2) Определите рентгенологические симптомы визуализируемые на сканах.
3) Какой группе заболеваний могут соответствовать рентгенологические симптомы (дистрофии, дисплазии, воспаление, опухоли)?
4) Какой морфологический субстрат (доброкачественный/злокачественный) лежит в основе формирования патологических симптомов?

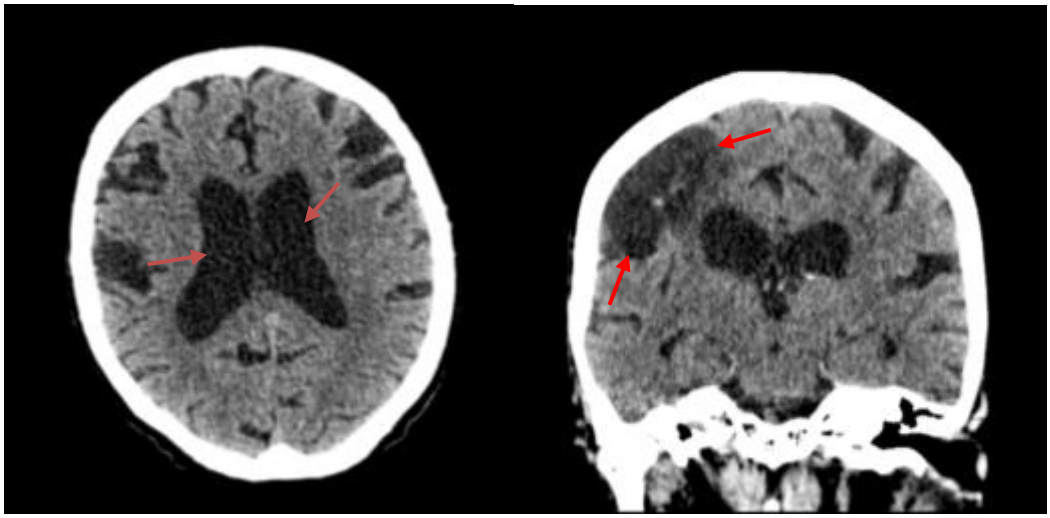

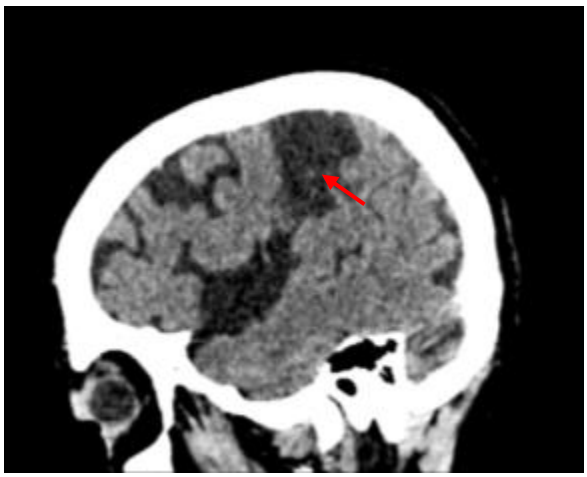

Кейс 3

Больной Н. 73 года..

1) Локализуйте патологический процесс.
2) Определите рентгенологические симптомы визуализируемые на сканах.
3) Какой группе заболеваний могут соответствовать рентгенологические симптомы (дистрофии, дисплазии, воспаление, опухоли)?
4) Какой морфологический субстрат (доброкачественный/злокачественный) лежит в основе формирования патологических симптомов?

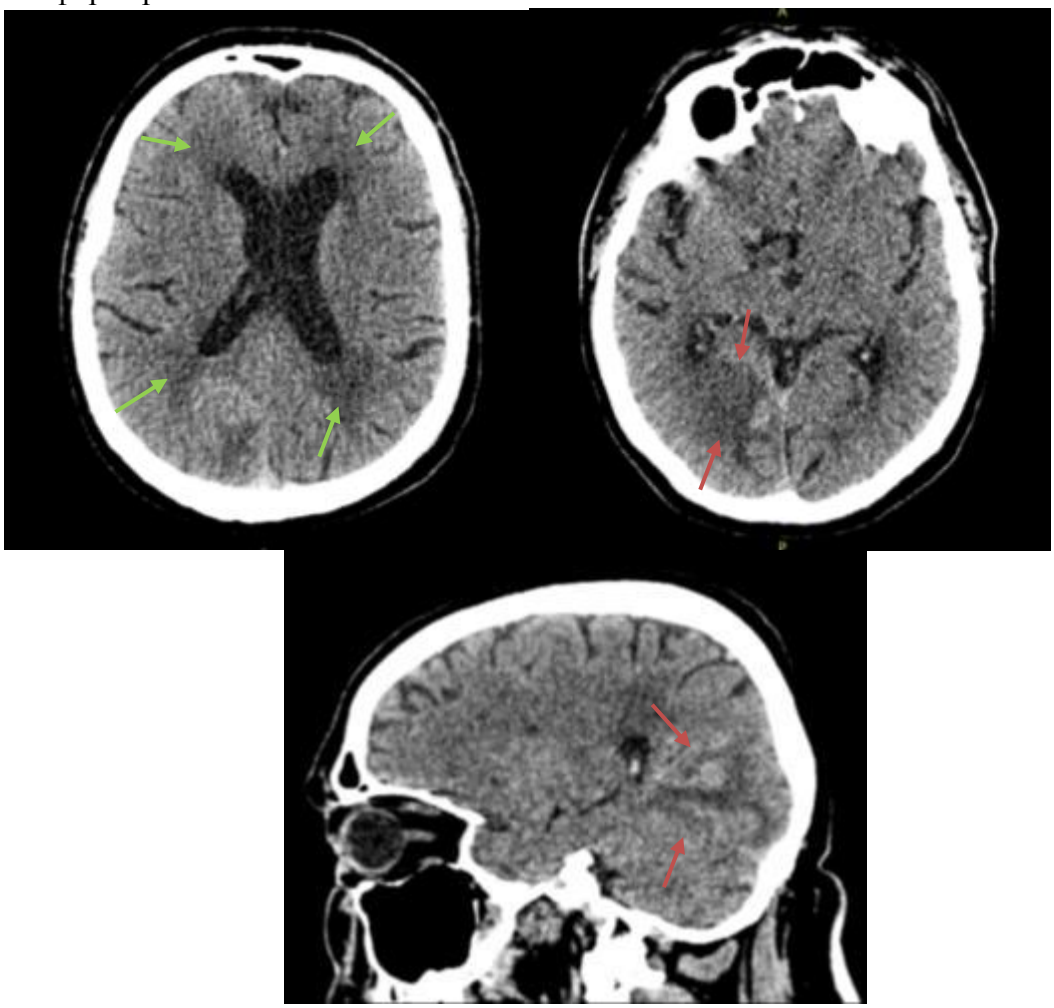

Кейс 4

Больной С. 33 года.

1) Локализуйте патологический процесс.
2) Определите рентгенологические симптомы визуализируемые на сканах.
3) Какой группе заболеваний могут соответствовать рентгенологические симптомы (дистрофии, дисплазии, воспаление, опухоли)?
4) Какой морфологический субстрат (доброкачественный/злокачественный) лежит в основе формирования патологических симптомов?
5) 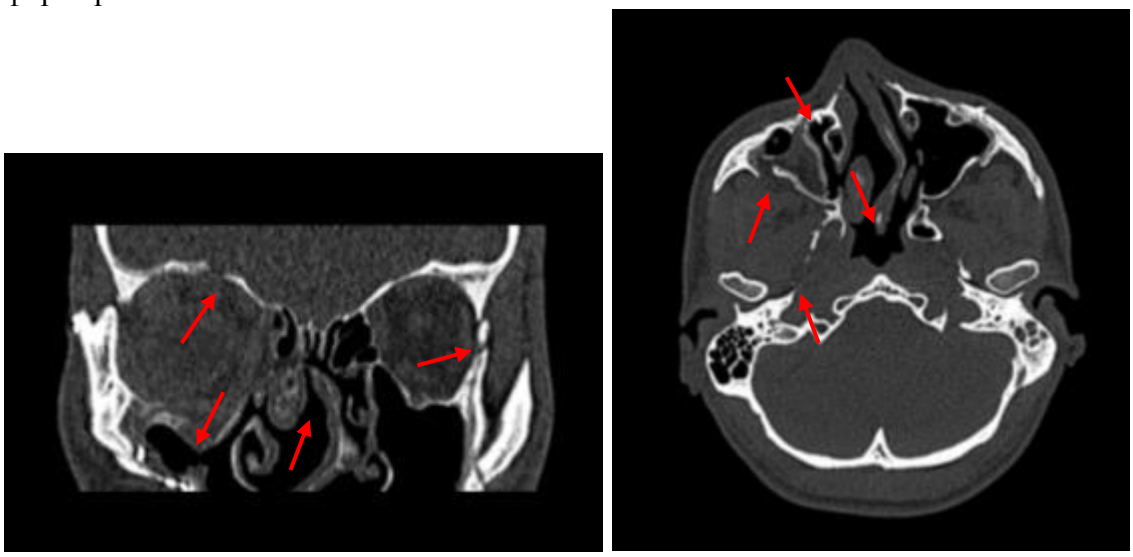

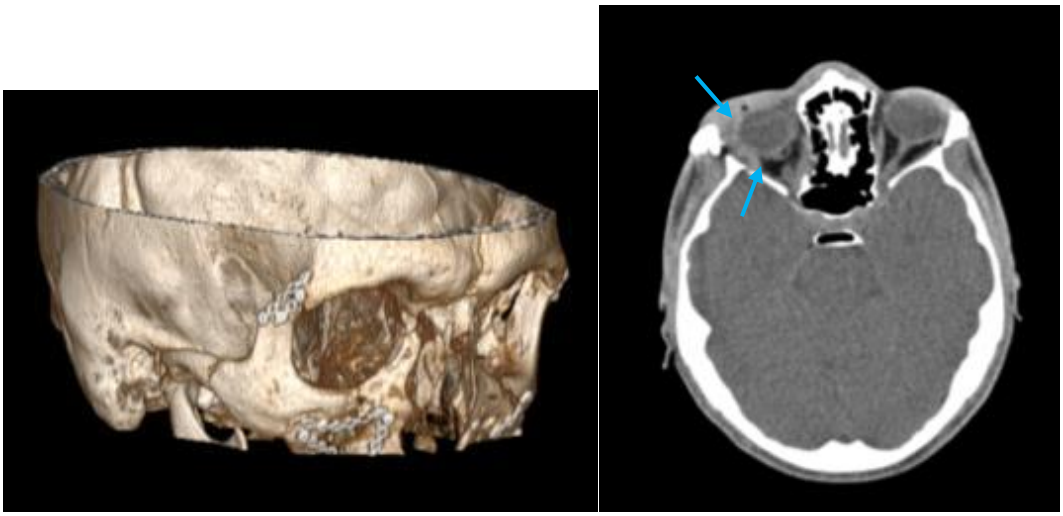

Тема: Лучевая диагностика заболеваний органов пищеварительной системы и брюшной полости

Задание 1. Пациент Н., 53 года обратился в клинику с жалобами на дискомфорт в верхней части живота, болезненность, снижение аппетита, похудение.

1. Локализуйте патологический процесс (печень, селезенка, желудок, тощая кишка)
2. Оцените накопление контрастного препарата (mean) (Нативная фаза (без контраста), артериальная фаза, венозная фаза)
3. Цель выполнения внутривенного введения контрастного препарата. Какие существуют противопоказания для контрастирования.
4. Напишите заключение. Рекомендации на дальнейшее ведение пациента.



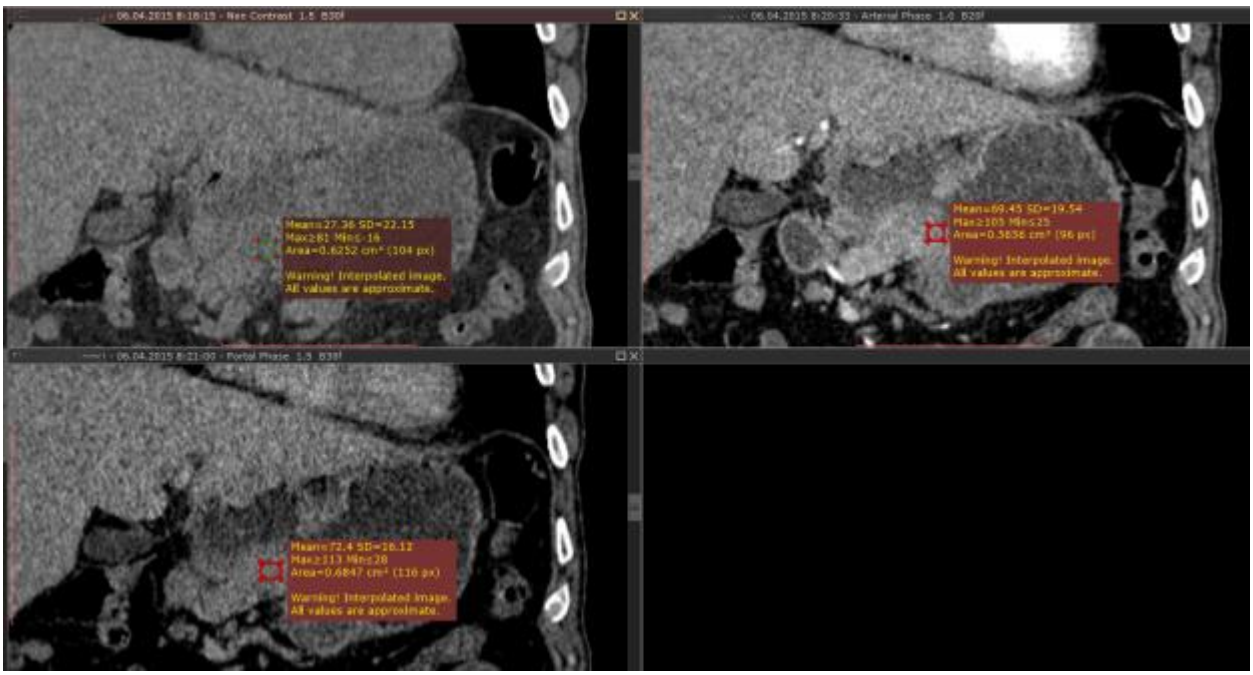

Задание 2. Пациенту Л., 51 год на УЗИ было найдено образование. Жалоб на боль и дискомфорт не предъявляет. Цель исследования - уточнение диагноза.
1. Локализуйте патологический процесс (печень, желудок, селезенка, тело позвонка).
2. Необходимо ли проведение внутривенного контрастирования.
3. Цель заполнения желудка жидкостью перед проведением МСКТ.
4. Составьте рентгенологическое заключение (аденома, ФНГ, абсцесс, гемангиома).

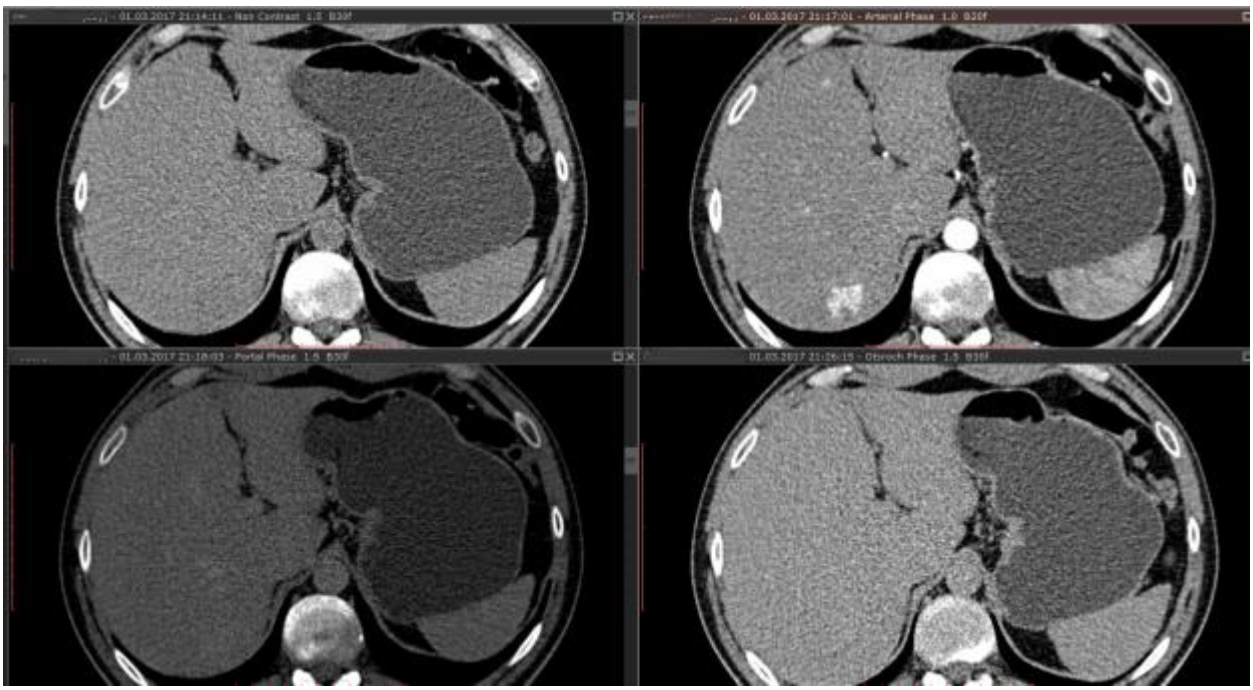

Тема: Лучевая диагностика заболеваний опорно-двигательного аппарата

Задание 1

Женщина 28 лет. Жалобы на боли в области левого колена после падения. После проведения КТ-исследования была поучена следующая картина:





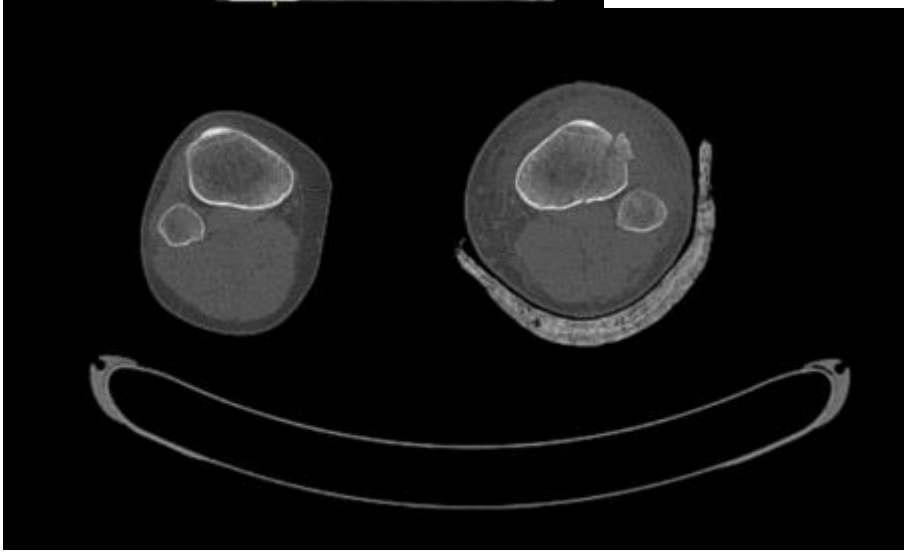

1. Какая анатомическая структура поражена?
2. Какие рентгенологические симптомы поражения визуализируются на снимках (сканах)?
3. Какое заболевание можно предположить?
4. Возможные осложнения данного заболевания?

Задание 2
Мужчина 27 лет. Жалобы на боли в локтевом суставе после падения на руку всем телом. На обзорной рентгенограмме в боковой проекции была получена следующая картина:



1. Какая анатомическая структура поражена?
2. Какие рентгенологические симптомы поражения визуализируются на снимках (сканах)?
3. Какое заболевание можно предположить?
4. Возможные осложнения данного заболевания?

Задание 3

Больной 65 лет. Жалобы на боли в позвоночнике. После проведения КТ-исследования была получена следующая картина:

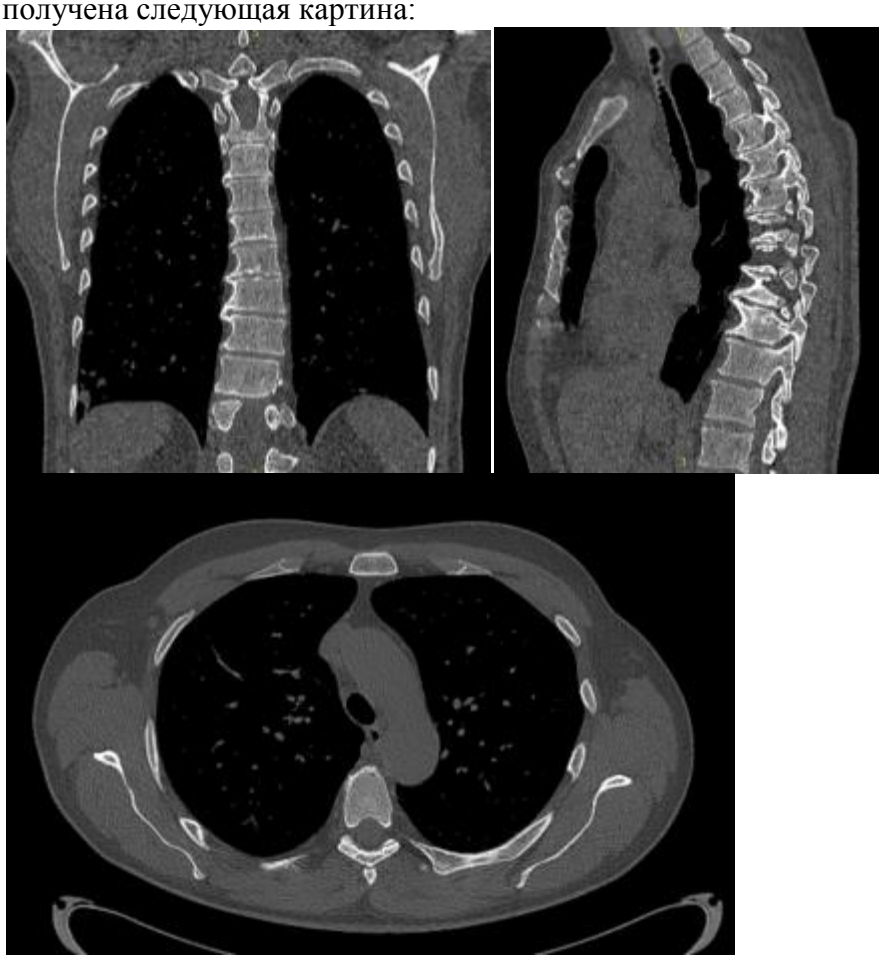

1. Какая анатомическая структура поражена?
2. Какие рентгенологические симптомы поражения визуализируются на снимках (сканах)?
3. Какое заболевание можно предположить?

4. Критерии оценивания результатов обучения

Промежуточная аттестация проводится в виде зачета

«Зачтено» выставляется обучающемуся, если он показал достаточно прочные знания основных положений учебной дисциплины, умение самостоятельно решать конкретные практические задачи, предусмотренные рабочей программой, ориентироваться в рекомендованной справочной литературе, умеет правильно оценить полученные результаты.

«Не зачтено» выставляется обучающемуся, если при ответе выявились существенные пробелы в знаниях основных положений учебной дисциплины, неумение с помощью преподавателя получить правильное решение конкретной практической задачи из числа предусмотренных рабочей программой учебной дисциплины, не подтверждает освоение компетенций, предусмотренных программой.