Документ подписан простой электронной подписью
Информация о владельце:
ФИО: Шуматов Валентин Борисович
Должность: Ректор
Дата подписания: 04.04.2025 14:14:06
Уникальный программный ключ:
1cef78fd73d75dc6ecf72fe1eb94fee787a2985d2657b784eec019bf8a794cb4

Федеральное государственное бюджетное образовательное учреждение высшего образования
«Тихоокеанский государственный медицинский университет»
Министерства здравоохранения Российской Федерации

«УТВЕРЖДАЮ»
Директор института
/Невзорова В.А./

«20» июня 2024 г.

ФОНД ОЦЕНОЧНЫХ СРЕДСТВ
Дисциплины Б3.О.01 (Г) ПОДГОТОВКА К СДАЧЕ ГОСУДАРСТВЕННОГО ЭКЗАМЕНА

основной образовательной программы высшего образования
подготовка кадров высшей квалификации по программам ординатуры
по специальности

Направление подготовки (специальность)	**32.08.11 Ультразвуковая диагностика**
Уровень подготовки	**ординатура**
Направленность подготовки	**02 Здравоохранение**
Форма обучения	**очная**
Срок освоения ООП	**2 года**
Институт	**Терапии и функциональной диагностики**

Владивосток – 2024

1. ВВОДНАЯ ЧАСТЬ

1.1. Фонд оценочных средств регламентирует формы, содержание, виды оценочных средств для текущего контроля, промежуточной аттестации и итоговой (государственной итоговой) аттестации, критерии оценивания дифференцированно по каждому виду оценочных средств.

https://tgmu.ru/sveden/files/ric/31.08.11_Ulytrazvukovaya_diagnostika.pdf

1.3. Фонд оценочных средств определяет уровень формирования у обучающихся установленных в ФГОС ВО и определенных в основной образовательной программе высшего образования по направлению подготовки/специальности 32.08.01 Ультразвуковая диагностика направленности 02 Здравоохранение в сфере профессиональной деятельности для формирования универсальных (УК) компетенций, общепрофессиональных (ОПК) и профессиональных (ПК) компетенций.

2. ОСНОВНАЯ ЧАСТЬ

2.1. Виды контроля и аттестации, формы оценочных средств

№ п/п	Виды контроля	Оценочные средства
		Форма
1	Итоговый тестовый контроль	Тесты
2	Ситуационные задачи ГИА	Задачи

3. СОДЕРЖАНИЕ ОЦЕНОЧНЫХ СРЕДСТВ ТЕКУЩЕГО КОНТРОЛЯ

В программу подготовки сдачи государственного экзамена входят тесты и задачи.

3.1 Тестовые задания

	Код	Текст компетенции / названия трудовой функции / названия трудового действия / текст элемента ситуационной задачи
С		**УЛЬТРАЗВУКОВАЯ ДИАГНОСТИКА**
Ф	A/01.8	**Проведение ультразвуковых исследований и интерпретация их результатов.**
		Проведение ультразвуковых исследований у взрослых пациентов (включая беременных женщин), плодов и детей и интерпретация их результатов
И		**ДАЙТЕ ОТВЕТЫ НА ВОПРОСЫ ТЕСТОВЫХ ЗАДАНИЙ 1 УРОВНЯ (ОДИН ПРАВИЛЬНЫЙ ОТВЕТ)**
Т		Анатомически в печени выделяют: 6 сегментов *8 сегментов 7 сегментов 4 сегментов При ультразвуковом исследовании анатомическим ориентиром границы между долями печени (правой и левой) являются: основной ствол воротной вены ложе желчного пузыря *круглая связка печёночная артерия Эхогенность ткани неизмененной печени: сопоставима с эхогенностью коркового вещества почки *превышает эхогенность коркового вещества почки

превышает эхогенность селезенки
не сопоставляется с эхогенностью других органов

Максимальный внутренний диаметр панкреатического протока (вирсунгова) у молодых пациентов составляет
5 мм
*2 мм
3 мм
4 мм

При ультразвуковом исследовании взрослых допустимый размер правой доли печени (косой вертикальный размер):
до 165 мм
*до 150 мм
до 120 мм
до 180 мм

Эхогенность паренхимы печени и сосудистый рисунок при жировой инфильтрации печени следующие:
эхогенность не изменена, сосудистый рисунок четкий
эхогенность понижена, сосудистый рисунок "обеднен"
четкая визуализация сосудистого рисунка, эхогенность смешанная
*обеднение сосудистого рисунка и повышение эхогенности паренхимы печени

Одним из важнейших дифференциально-диагностических признаков жировой инфильтрации печени от прочих диффузных и очаговых поражений при ультразвуковом исследовании является:
выявление диффузно-очаговой неоднородности паренхимы печени с нарушением структуры и деформацией сосудистого рисунка
увеличение размеров угла нижнего края обеих долей печени (край закруглен)
*сохранение участков нормальной структуры и эхогенности на фоне повышения общей эхогенности
увеличение печени

При ультразвуковом исследовании размеры печени на ранних стадиях цирроза чаще:
в пределах нормы
уменьшены
значительно уменьшены
*увеличены

При ультразвуковом исследовании размеры печени в терминальную стадию цирроза чаще:
в пределах нормы
увеличены за счет правой доли
*уменьшены за счет правой доли
значительно увеличены все размеры

При классической картине цирроза в ультразвуковой картине печени:
контуры ровные, края острые

*контуры неровные, бугристые, края тупые
контуры ровные, края закруглены
контуры неровные, зубчатые, края острые
контуры ровные, гладкие, края тупые

Застойная печень при хронической сердечной недостаточности в ультразвуковом изображении выглядит как:
*увеличенная в размерах, с паренхимой пониженной эхогенности, с расширенными печёночными венами
увеличенная в размерах, с паренхимой повышенной эхогенности, с расширенными портальными венами
увеличенная в размерах неоднородной структуры
уменьшенная в размерах, повышенной эхогенности, с расширением основного ствола портальной вены

Острые гепатиты в ультразвуковом изображении сопровождаются:
*увеличением размеров печени, понижением эхогенности паренхимы, увеличением размеров печени, повышением эхогенности паренхимы
уменьшением размеров печени, повышением эхогенности паренхимы
нормальными размерами печени, появлением неоднородности паренхимы с нарушением архитектоники печени

Печёночная триада содержит:
*ветви воротной вены, печёночной артерии, желчный проток
ветви воротной вены, печёночной артерии, печёночной вены
желчный проток, лимфатический проток, ветви печёночной вены
печеночную артерию, печеночную вену, желчный проток

Какие анатомические структуры относятся к желчному пузырю:
холедох
сфинктер Мирицци
сфинктер Одди
*карман Гартмана

Колебания нормального размера основного ствола воротной вены при ультразвуковом исследовании обычно составляют:
7-8 мм
15-20 мм
17-21 мм
*9-14 мм

Диаметр селезеночной вены в воротах селезенки в норме не более
4 мм
6 мм
8 мм
*10 мм

Максимальная величина угла нижнего края левой доли нормальной печени при ультразвуковом исследовании не превышает:
50 град
80 град
*45 град

75 град

При ультразвуковом исследовании допустимые размеры диаметра печеночных вен на расстоянии до 2 см от устьев при отсутствии патологии не превышают:
3-5 мм
*5-10 мм
10-14 мм
15-22 мм

К ультразвуковым признакам полипоза желчного пузыря относятся:
*наличие пристеночного образования или нескольких образований в полости желчного пузыря, не смещаемых
смещаемость образований при изменении положения тела
выявление акустической тени за образованиями
наличие эхогенной взвеси в полости

В норме полость желчного пузыря:
*анэхогенна
слабо эхогенна
содержит визуально определяемую и перемещаемую мелкодисперсную взвесь
содержит множественные гиперэхогенные включения, свободно перемещающиеся

Выявляемый в ряде случаев при ультразвуковом исследовании "Гартмановский карман" является:
специфическим признаком увеличения желчного пузыря при билиарной гипертензии
*анатомической особенностью желчного пузыря при ЖКБ
следствием длительного существования хронического холецистита
следствием рубцовой деформации при остром холецистите

Множественные точечные гиперэхогенные структуры в толще стенки желчного пузыря, выявляемые при ультразвуковом исследовании с явлениями артефакта «хвост кометы» за ними характерны для:
хронического холецистита
*холестероза желчного пузыря
рака желчного пузыря
желчнокаменной болезни

Средняя толщина стенки неизмененного желчного пузыря в фазу умеренного наполнения обычно составляет:
0,5–1 мм
*1–3 мм
2–4,5 мм
3–5 мм

«Киста в кисте» (дочерние кисты) является классическим примером одного из приведенных заболеваний:
поликистоз печени
гепатома

*эхинококковая киста
псевдокиста

Доля Риделя в печени является анатомическим вариантом нормального строения, определяемым как:
удлиненная левая доля печени
«языкообразное» удлинение/расширение квадратной доли печени
*«языкообразное» удлинение/расширение правой доли печени
дополнительная доля печени между правой и левой долями

Выявляемое во время диспансеризации при ультразвуковом исследовании стабильное во времени жидкостное образование, прилегающее к стенке желчного пузыря и имеющее сообщение с полостью пузыря в большинстве случаев соответствует:
околопузырному абсцессу
петле тонкой кишки с жидкостью
кисте печени
*дивертикулу желчного пузыря

Выявляемое во время ультразвукового исследования при клинической картине "острого живота" стабильное во времени жидкость содержащее образование, прилегающее к стенке желчного пузыря, имеющее утолщенные стенки с не четкими контурами и часто гиперэхогенный ореол вокруг большинстве случаев соответствует:
*околопузырному абсцессу
петле тонкой кишки с жидкостью
дивертикулу желчного пузыря
кисте поджелудочной железы

Симптом Курвуазье проявляется:
*в увеличении желчного пузыря при наличии желтухи
в уменьшении и деформации желчного пузыря при наличии желтухи
в уменьшении размеров печени и увеличении размеров селезенки
в появлении симптомов портальной гипертензии
асцитом

Водянка желчного пузыря в ультразвуковом изображении характеризуется:
увеличением объёма желчного пузыря до 40 мл
увеличением объёма желчного пузыря до 40-80 мл
*увеличением объёма желчного пузыря более 90 мл
отёком стенки

К эхографическим признакам хронического панкреатита относят:
диффузное повышение эхогенности железы
неровность и нечеткость контуров железы
*калькулез протоков железы
небольшое расширение вирсунгова протока

Перечислите ультразвуковые признаки, соответствующие псевдокисте поджелудочной железы:
гипоэхогенное образование с тонкой, четко прослеживаемой капсулой
гиперэхогенное солидное образование, напоминающее опухоль

образование неправильной формы с толстой стенкой
*отсутствие четко видимой капсулы, частая неоднородность содержимого, неправильная форма

При ультразвуковом исследовании "маркерами" поджелудочной железы являются:
a. mesenterica inferior, v. lienalis, v. portae, a. gastrica sin.
*a. mesenterica superior, v. lienalis, v. mesenterica superior, a. gastroduodenalis
a. mesenterica superior, v. lienalis, v. mesenterica superior, a. renalis sin.
a. mesenterica superior, v. lienalis, a .lienalis, a. renalis dex.

Добавочным панкреатическим протоком является
Вирсунгов проток
*Санториниев проток
Мюллеров проток
Боталлов проток

Частью поджелудочной железы, лежащей позади верхней брыжеечной вены и артерии, является:
головка
*крючковидный отросток
тело
хвост

При ультразвуковом исследовании к воротам селезенки примыкает:
*верхний полюс левой почки
нижний полюс левой почки
ворота левой почки
сигмовидная кишка

Эхографически в воротах нормальной селезенки при исследовании пациента натощак визуализируется:
*селезеночная вена, селезеночная артерия
селезеночная и почечная вены
селезеночная вена, селезеночная артерия и добавочная долька
добавочная долька

Опухолевые поражения поджелудочной железы чаще всего встречаются:
*в головке поджелудочной железы
в теле поджелудочной железы
в хвосте поджелудочной железы
в перешейке железы

Селезенка расположена:
*в верхнем этаже брюшной полости
в среднем этаже брюшной полости
забрюшинно на уровне левой почки
забрюшинно на уровне X ребра

Продольная ось селезенки проходит в норме по:
IX ребру
*X ребру

XI ребру
XII ребру

В норме просвет селезеночной вены:
равен просвету селезеночной артерии
*больше просвета селезеночной артерии
меньше просвета селезеночной артерии
на вдохе меньше просвета селезеночной артерии, на выдохе – равен её диаметру

Наиболее характерным для эхографической картины рака поджелудочной железы является обнаружение:
гиперэхогенного объемного образования
объемного образования средней эхогенности
*объемного образования пониженной эхогенности
анэхогенного объемного образования

Повышение эхогенности паренхимы поджелудочной железы является:
специфическим признаком, выявляемом при хроническом панкреатите
специфическим признаком, выявляемом при остром панкреатите
*неспецифическим признаком, выявляемом при различной патологии
возрастными изменениями, происходящими в нормальной поджелудочной железе

У молодого человека 25 лет при УЗ исследовании в правой доле печени выявлено одиночное анэхогенное образование округлой формы с диаметром 1,5 см с четким ровным контуром, эффектом дорсального псевдоусиления, без внутренних включений. Ваше заключение?
одиночный метастаз печени
эхинококковая киста печени
гемангиома печени
*солитарная киста печени

Симптом «бычьего глаза» является признаком
гемангиомы печени
абсцесса печени
*метастатического поражения печени
кисты печени

В норме толщина левой доли печени
не более 5 см
*зависит от конституции (до 5-8 см)
до 10 см
12-12,5 см

При каком заболевании нет признаков портальной гипертензии?
цирроз печени
синдром Бадда-Киари
пилетромбоз
*жировой гепатоз

У пациента 47 лет при УЗ исследовании органов брюшной полости: печень

увеличена в размерах, контуры неровные, эхогенность диффузно повышена, сосудистый рисунок на периферии обеднен. Воротная вена – 1,6 см, асцит, увеличена селезенка. Данные изменения могут быть следствием:
*цирроза печени
хронического гепатита
жировой инфильтрации печени
сердечной недостаточности

У пациента 82 лет при УЗ исследовании органов брюшной полости: печень в размерах не увеличена, контуры ее четкие ровные, в проекции правой доли определяются множественные округлой формы образования, без четких контуров, окруженные анэхогенным ободком. Эхогенность печени повышена, структура неоднородная средне- и крупнозернистая. Данные изменения можно расценить как:
поликистоз печени
*метастатическое поражение печени
цирроз печени
эхинококкоз печени

В норме в области головки поджелудочной железы переднезадний размер в среднем составляет
до 2 см
2-3 см
*2-3,5 см
больше 3,5 см

Поджелудочная железа
покрыта брюшиной полностью
покрыта брюшиной в области хвоста
*брюшина покрывает переднюю и нижнюю поверхность, а задняя лишена брюшины
брюшина не имеет отношения к поджелудочной железе

Наиболее широкая часть поджелудочной железы
*головка
тело
хвост
головка и тело

При возрастном фиброзе поджелудочной железы кальцификаты в паренхиме:
обнаруживаются
*не обнаруживаются
не могут быть обнаружены
только в области хвоста поджелудочной железы

Наличие эхопозитивного образования в просвете главного панкреатического протока характерно для
хронического воспаления
протоковой фибромы
густого секрета
*протокового панкреатолитиаза

У женщины 50 лет при УЗ исследовании органов брюшной полости внутри желчного пузыря у стенки выявлено гиперэхогенное образование диаметром 4 мм без акустической тени, не смещающееся при изменении положения тела. Наиболее вероятно суждение о:
папиллярной опухоли
аденомиоматозе желчного пузыря
*холестериновом полипе желчного пузыря
конкременте желчного пузыря

Длинник желчного пузыря у взрослых в норме обычно не превышает составляет
6 см
*8 см
10 см
12 см

Необходимым условием при УЗИ желчного пузыря желчного является его наибольшее заполнение, которое достигается
в горизонтальном положении
в вертикальном положении
после пробного завтрака
*12-часовым голоданием

В среднем диаметр общего желчного протока составляет
1,5–2 мм
2-3 мм
*3-5 мм
6-8 мм

При эхографическом исследовании длина селезенки в норме
до 8 см
*до 12 см
до 14 см
до 16 см

При эхографическом исследовании толщина селезенки в норме
до 3 см
до 4 см
*до 5 см
до 6 см

У нижнего полюса селезенки определяется округлое образование, изоэхогенное паренхиме селезенки, размерами 1,5х2,0 см, с капсулой. Какое предположение наиболее вероятно?
метастаз
лимфатический узел
*добавочная долька селезенки
экстракорпоральная киста селезенки

В проекции щитовидной железы пищевод обычно расположен
*слева от трахеи

справа от трахеи
за трахеей
впереди трахеи

Болезнь Крона наиболее часто поражает сегмент ЖКТ
желудок
двенадцатиперстную кишку
*илеоцекальный угол
сигмовидную и прямую кишку

Складки Керкринга выявляются в
*тощей кишке
подвздошной кишке
слепой кишке
сигмовидной кишке

Большая часть петель тощей кишки лежит
в верхнем правом квадранте брюшной полости
*в верхнем левом квадранте брюшной полости и пупочной области
в нижнем правом квадранте брюшной полости
в полости малого таза

Большая часть петель подвздошной кишки лежит
*в нижнем правом квадранте брюшной полости и малом тазу
в верхнем левом квадранте брюшной полости и пупочной области
в нижнем левом квадранте брюшной полости
в полости малого таза

Толщина стенки желудка в норме не превышает
1-2 мм
2-3 мм
4 мм
*5 мм

Почки расположены:
в верхнем этаже брюшной полости
в среднем этаже брюшной полости
*забрюшинно
в латеральных каналах брюшной полости

Тень двенадцатого ребра пересекает правую почку на уровне:
ворот почки
*границе верхней и средней третей почки
границе средней и нижней третей почки
у верхнего полюса

Тень двенадцатого ребра пересекает левую почку на уровне:
*ворот почки
границе верхней и средней третей почки
границе средней и нижней третей почки
у верхнего полюса

Почки, околопочечная жировая ткань и надпочечники покрыты:
собственной капсулой почки
*фасцией Герота
брюшиной
капсулой Глиссона

В паренхиматозном срезе почки можно визуализировать:
чашечки первого порядка
*пирамидки
чашечки второго порядка
лимфатические протоки почечного синуса

Определяющиеся в проекции почечного синуса высокой эхогенности образования 2–3 мм в диаметре без четкой акустической тени свидетельствуют:
о наличии микролитов в чашечно-лоханочной системе
о наличии мелких конкрементов в почке
о кальцинозе сосочков пирамид
*данные эхографические признаки не являются патогномоничными признаками какой-либо определенной нозологии

Определяющиеся в проекции почечного синуса высокой эхогенности образования размерами 4 мм с четкой акустической тенью свидетельствуют:
*о наличии мелких конкрементов в почке
о наличии песка в чашечно-лоханочной системе
о кальцинозе сосочков пирамид
данные эхографические признаки не являются патогномоничными признаками какой-либо определенной нозологии

Среди злокачественных опухолей почки наиболее часто у взрослого населения встречается:
цистаденокарцинома почки
*почечноклеточный рак
онкоцитома почки
гемангиомиолипома почки

Мультикистозная почка – это
множественные кисты почки разных размеров
*кистозное перерождение почки вследствие атрезии мочеточника
поздняя стадия гидронефроза, когда почка представлена множественными кистозными образованиями
то же, что и поликистозная почка

Поликистозные почки – это
множественные кисты почек разных размеров
*двухсторонняя врожденная аномалия с увеличением размеров почек, с кистами различных размеров как в почке, так и в других органах (печень, селезенка)
поздняя стадия гидронефроза, когда почка представлена множественными кистозными образованиями
то же, что и мультикистозная почка

Среди доброкачественных опухолей почки наиболее часто выявляется с

помощью ультразвукового исследования:
онкоцитома
*ангиомиолипома
фиброма
гемангиома

Органы-«мишени» метастазирования почечно-клеточного рака это:
*легкие, кости, мозг, щитовидная железа, органы малого таза
печень, органы малого таза, надпочечники
молочные железы, печень — у женщин, органы мошонки, печень — у мужчин
надпочечники

Определить наличие инвазивного тромба в нижней полой вене, почечной вене по ультразвуковому исследованию:
можно
нельзя
*можно не всегда

Особенностью опухоли Вильмса у взрослых, позволяющей по данным ультразвукового исследования предположить наличие этого вида опухоли является:
*тенденция к некрозу с образованием кистозных полостей
резкая неоднородность структуры с петрификацией
анэхогенный ободок
массивная кальцинация в опухоли
нечеткость контура

Ангиомиолипома при ультразвуковом исследовании — это:
*высокой эхогенности солидное образование с четкой границей с небольшим задним ослаблением в проекции синуса или паренхимы:
изоэхогенное солидное образование анэхогенным ободком в проекции паренхимы почки без дорсального усиления или ослабления
солидное образование резко неоднородной структуры с множественными некротическими полостями
смешанное по эхогенности образование с дистальным псевдоусилением

Динамическое наблюдение больного с установленным при ультразвуковом исследовании диагнозом ангиомиолипомы почки необходимо осуществлять:
ежемесячно
*один раз в год
динамическое наблюдение проводить нельзя, так как необходимо оперировать
ввиду абсолютной доброкачественности опухоль можно повторно не исследовать

Дистопия почки отличается от нефроптоза:
*положением сосудистой ножки
местом расположением почки
наличием сопутствующего гидронефроза
уменьшением размера почки

Чаще всего приходится дифференцировать гидрокаликоз по данным ультразвукового исследования с:
*синусными кистами
пиелонефритом
почечным синусным липоматозом
туберкулезными кавернами

Для постановки диагноза кист почечного синуса является оптимальным:
обычное ультразвуковое исследование
внутривенная урография
компьютерная томография
*ультразвуковое исследование с применением мочегонных

У взрослых при ультразвуковом исследовании в норме:
переднезадний размер почечной лоханки не превышает 1,0 см
переднезадний размер лоханки не превышает 1,5 см
переднезадний размер лоханки не превышает 2,0 см
*лоханка не визуализируется при исследовании натощак или при обычном питьевом режиме

Подковообразная почка — это аномальные почки, сращенные чаще:
*нижними полюсами
средними сегментами
верхними полюсами
это единственная почка, напоминающая подкову

Нефроптоз 3 степени – это
опущение почки под реберную дугу на половину длины
опущение почки ниже реберной дуги с ротацией
опущение почки до уровня пупка
*опущение почки в малый таз (ниже гребня подвздошной кости)

Гипоплазированная почка при ультразвуковом исследовании — это:
*почка меньших, чем в норме размеров, с нормальными по толщине и структуре паренхимой и почечным синусом
почка, не поднявшаяся в процессе эмбриогенеза до обычного уровня
почка маленьких размеров, с резко нарушенной дифференциацией «паренхима-почечный синус»
почка малых размеров с резким истончением паренхимы

Соотношение толщины паренхимы и толщины почечного синуса у гипоплазированной почки:
нарушено
*не нарушено
нарушено при наличии нефрокальциноза
нарушено в сторону уменьшения значения соотношения

Длина почки 11,7 см. Почечный синус разделен не полностью на две части паренхиматозной перемычкой. Наиболее вероятный диагноз:
удвоение чашечно-лоханочной системы
*вариант развития почки с гипертрофированной колонной Бертини

удвоение почки
нефросклероз

Нефросклероз при хроническом пиелонефрите чаще
*асимметричен
симметричен
сопровождается понижением эхогенности паренхимы
сопровождается утолщением паренхимы

«Множественные простые кисты почки» и «поликистоз почки» — синонимы:
да
*нет
да — у лиц старческого возраста
да — у детей и подростков

Поликистоз почек наиболее часто сочетается с поликистозом:
*печени
поджелудочной железы
селезенки
яичников

У женщин острый пиелонефрит чаще развивается вследствие:
*урогенитальной инфекции
обструктивных уропатий
врожденных аномалий развития мочеполовой системы
сахарного диабета

У мужчин острый пиелонефрит чаще развивается вследствие:
урогенитальной инфекции
*обструкции мочевых путей
врожденных аномалий развития мочеполовой системы
сахарного диабета

У больного предполагается хронический гломерулонефрит. Ультразвуковое исследование почек:
информативно
*не информативно
информативно только при наличии изменений в анализах мочи
информативно при наличии клиники

Для «подагрической» почки более характерно наличие
*симптома гиперэхогенных пирамид, камней в ЧЛС
симптома выделяющихся пирамид
четко выраженной паренхиматозной перемычки
горбатой формы почки, камней в ЧЛС

Подтвердить диагноз хронического гломерулонефрита целесообразно с помощью:
ультразвукового исследования
компьютерной томографии
внутривенной урографии

*биопсии почки

«Горбатая» почка чаще встречается:
справа
*слева
одинаково с обеих сторон
такого термина нет

Что такое урахус?
расширенный мочеточник
*проток, соединяющий пупок и мочевой пузырь
проток, соединяющий почку и пупок
заросшая пупочная вена

Для почки при гиперпаратиреозе характерен эхографический симптом:
*гиперэхогенных пирамид
«выделяющихся» пирамид
«горбатой» почки
фетальной дольчатости почки

Для «губчатой» почки характерен ультразвуковой симптом:
*гиперэхогенных пирамидок
«выделяющихся» пирамидок
«горбатой» почки
фетальной дольчатости почки

Для острой почечной недостаточности характерна следующая ультразвуковая картина:
*увеличение почек, утолщение паренхимы, симптом «выделяющихся пирамидок»
увеличение почек, резкое истончение паренхимы, уплотнение паренхимы
уменьшение почек, резкое утолщение паренхимы
симптом парамедуллярных колец

Уретероцеле — это
*мешковидное выпячивание стенки мочеточника в полость мочевого пузыря
мешотчатое выпячивание стенки мочевого пузыря с образованием полости, связанной с полостью мочевого пузыря
полиповидное разрастание в области устья мочеточника
расширение урахуса

Специфические эхографические признаки острого цистита:
имеются
*не существуют
имеются при выявлении взвеси в мочевом пузыре
имеются при наличии камней в мочевом пузыре

Длина нормальной предстательной железы составляет:
не более 6 см
*не более 4,5 см
не более 3,5 см

не более 2,5 см

Аденома (доброкачественная гиперплазия) предстательной железы чаще развивается из:
*переходных зон
центральной зоны
периферических зон
бульбоуретральных желез

Оптимальным методом для ультразвукового исследования предстательной железы является метод:
трансабдоминального сканирования
*трансректального сканирования
трансуретрального сканирования
трансперинеального сканирования

Первичный раковый узелок в предстательной железе чаще локализуется в:
в центральной зоне
*в периферической зоне
в средней зоне
в переходных зонах

Первичный раковый узелок в периферической зоне чаще:
повышенной эхогенности
*пониженной эхогенности
смешанной эхогенности
анэхогенный

Специфические ультразвуковые признаки острого простатита
существуют
*не существуют
существуют при наличии калькулеза
существуют при наличии клиники

Патогномоничными для хронического простатита ультразвуковые признаки:
существуют
*не существуют
существуют при наличии калькулеза
существуют при наличии клиники

Варикоцеле — это:
жидкость а полости мошонки между оболочками яичка
киста придатка яичка
*расширение вен семенного канатика
расширение канальцевых структур яичка

Гидроцеле — это:
*жидкость в полости мошонки между оболочками яичка
киста придатка яичка
расширение вен семенного канатика
расширение канальцевых структур яичка

Самым информативным методом для дифференциации острого воспаления и острого перекрута (перекручивания) яичка является
*цветокодированная допплерография
импульсноволновая допплерография
серошкальная эхография
эластография

Расширение вен гроздевидного сплетения более 3 мм в покое характерно для
*варикоцеле
гидроцеле
сперматоцеле
гематоцеле

С какой стороны чаще выявляется варикоцеле
Слева
Справа
Одинаково с обеих сторон
Закономерности нет

Аорто-мезентерильным пинцетом называется
*Пережатие левой почечной вены между аортой и верхнебрыжеечной артерией
Пережатие верхнебрыжеечной артерии брюшной аортой
Пережатие левой почечной артерии между аортой и верхнебрыжеечной артерией
Пережатие яичковой вены брюшной аортой

Для выявления варикоцеле используются:
проба с фентоламином
*проба Вальсальвы, ортостатическая проба
маршевая проба
проба с лазиксом
проба с кофеином

Наиболее распространенной опухолью яичка является:
*семинома
лейдигома
тератома
тестикулярная аденома
андробластома

Надпочечники расположены:
в верхнем этаже брюшной полости
в среднем этаже брюшной полости
*забрюшинно
в латеральных каналах брюшной полости

Наиболее распространенной доброкачественной опухолью надпочечников является
*кортикостерома

альдостерома
феохромоцитома
андростерома

Чем вызван с-м Иценко-Кушинга?
базофильной аденомой гипофиза
злокачественной опухолью яичника
*кортикостеромой надпочечника
опухолью яичка

Солитарная киста почки имеет следующие ультразвуковые признаки:
ровный нечеткий контур, анэхогенное содержимое, отсутствие дорсального усиления
нечеткий неровный контур, однородная структура, отсутствие дорсального усиления
*ровный четкий контур, анэхогенное содержимое, дорсальное усиление
ровный четкий контур, гиперхогенное содержимое, акустическая тень

У здоровых мужчин до 45 лет максимальный поперечный размер (ширина) предстательной железы не превышает:
2,5 см
3,5 см
*4,5 см
5,0 см

Наиболее информативным методом при подозрении на рак предстательной железы является:
сцинтиграфия
компьютерная томография
*прицельная биопсия

Желточный мешок при ультразвуковом исследовании обычно визуализируется в:
4-10 недель
*5-6 недель
8-9 недель
10-14 недель

Оплодотворение яйцеклетки происходит в:
эндометрии матки
*маточной трубе
на поверхности фолликула яичника
в брюшной полости

Ранняя визуализация плодного яйца в полости матки при трансвагинальном исследовании возможна:
с 5-6 недель
*с 4-5 недель
с 2 недель
с 7 недель

При ультразвуковом исследовании эмбрион выявляется с:

*6-7 недель
8-9 недель
9-10 недель
10-11 недель

Наиболее точным параметром биометрии при определении срока беременности раннего срока (до 8 нед.) является:
*средний диаметр плодного яйца
копчико-теменной размер эмбриона
размеры матки
диаметр туловища эмбриона

Наиболее точным параметром биометрии при определении срока беременности раннего в 1 скрининге (11-14 нед.) является:
средний диаметр плодного яйца
*копчико-теменной размер эмбриона
размеры матки
диаметр туловища эмбриона

Наиболее прогностически неблагоприятны численные значения частоты сердечных сокращений эмбриона в I триместре беременности является:
менее 140 уд/мин
менее 160 уд/мин
более 180 уд/мин
*менее 100 уд/мин.

Первый скрининг беременности проводится (приказ 572н) в срок
*11-14 недель
15-18 недель
22-24 недели
32-34 недели

Второй скрининг беременности проводится (приказ 572н) в срок
11-14 недель
*18-21 неделя
22-24 недели
32-34 недели

Третий скрининг беременности проводится (приказ 572н) в срок
11-14 недель
24-28 недель
32-34 недели
*30-34 недели

В состав нормальной пуповины входят:
одна артерия и одна вена
*две артерии и одна вена
две вены и одна артерия
две артерии и две вены

При маловодии наиболее часто диагностируются врожденные пороки развития:

сердечно-сосудистой системы
желудочно-кишечного тракта
*мочевыделительной системы
передней брюшной стенки

Основным ультразвуковым критерием внутриутробной гибели плода является:
*Отсутствие сердечной деятельности плода
Отсутствие двигательной активности плода
Отсутствие дыхательной активности плода
Изменение структур мозга

Длина яичника женщины в репродуктивном периоде при ультразвуковом исследовании в норме не превышает:
*40 мм
45 мм
50 мм
55 мм

Среднее значение объема неизмененного яичника женщины репродуктивного возраста не превышает
2 куб. см
5 куб. см
8 куб. см
*10 куб. см

Средние значения диаметра зрелого фолликула при ультразвуковом исследовании составляют:
10-14 мм
12-15 мм
14-16 мм
*17-25 мм
25-32 мм

При эхографическом исследовании пациенток в постменопаузе наиболее сложно визуализировать неизменные
Шейку матки
Тело матки
*Яичники
М-эхо

Какие кисты яичников обычно сочетаются с трофобластической болезнью
*текалютеиновые
желтого тела
параовариальные
фолликулярные

Основным ультразвуковым дифференциально-диагностическим критерием параовариальной кисты и фолликулярной кисты
яичника является:
размеры образования
наличие пристеночного включения

отсутствие капсулы
*визуализация интактного яичника

Достоверным эхографическим признаком внематочной беременности является:
увеличение размеров матки
свободная жидкость в позадиматочном пространстве
*плодное яйцо с эмбрионом вне полости матки
утолщение М-эхо

Наиболее характерным признаком тубоовариального абсцесса является:
увеличение размера яичника
*наличие придаткового образования сложной эхоструктуры с преобладанием кистозного компонента
свободная жидкость в позадиматочном пространстве
увеличение размеров матки

Оптимальным диапазоном частот датчика при скрининговом ультразвуковом исследовании молочных желез является:
12–15 МГц
*5–10 МГц
3,5–5 МГц
2-4 МГц

УЗИ молочных желез лучше проводить:
*в первую фазу цикла сразу после месячных
во вторую фазу цикла
в любое время
во время овуляции

Связки Купера у женщин до 25 лет при ультразвуковом исследовании:
*практически не дифференцируются
визуализируются в виде тонких (менее 1 мм) гиперэхогенных линейных структур в передних отделах молочной железы
визуализируются в виде гиперэхогенных толстых (более 3 мм) тяжей вокруг жировой ткани
визуализируются только во 2-ую фазу менструального цикла

Связки Купера у женщин 30-45 лет:
практически не дифференцируются
*визуализируются в виде тонких (менее 1 мм) гиперэхогенных линейных структур в передних отделах молочной железы
визуализируются в виде гиперэхогенных толстых (более 3 мм) тяжей вокруг жировой ткани
визуализируются только во 2-ую фазу менструального цикла

К молочной железе имеет отношение
доля Риделя
*хвост Спенса
пирамидальная доля
дивертикул Меккеля

Для инволюции млечных протоков при ультразвуковом исследовании типично
*уменьшение количества ветвлений, неравномерный диаметр просвета и дилятация некоторых протоков с формированием кистозных полостей
тотальное расширение протоков с формированием мелких кист
увеличение количества млечных протоков размыванием контура стенки
формирование единичных кист более 3 см в диаметре

Наиболее часто поражаемый раком квадрант молочной железы:
верхневнутренний
*верхненаружный
нижненаружный
нижневнутренний

В период гормонального покоя (с 4 по 8 день менструального цикла) млечные протоки имеют диаметр
до 1 мм
*1-2 мм
3-4 мм
4-5 мм

Прилежащий к молочной железе лимфоузел регионарной группы называется
Узел Парацельса
*Узел Зоргиуса
Узел Крукенберга
Узел Бойда

Длина шейных лимфоузлов передней группы не превышает в норме
5 мм
*10 мм
15 мм
20 мм

Толщина паренхимы молочной железы у женщины репродуктивного возраста в среднем не более
10 мм
*15 мм
25 мм
35 мм

Впервые выявленную фиброаденому молочной железы следует отнести к
BI-RADS 1
BI-RADS 2
*BI-RADS 3
BI-RADS 4

Женщинам после 40 лет предпочтительно выполнять
УЗИ молочных желез
*маммографию
компьютерную томографию молочных желез (КТ)
магнитно-резонансную томографию (МРТ)

При ультразвуковом исследовании отечно-инфильтративную форму рака молочной железы нужно дифференцировать с
*диффузной формой мастита
диффузной формой мастопатии
гинекомастией
инволютивными изменениями

При истинной гинекомастии молочных желез увеличение размеров происходит за счет
*увеличения количества железистых и протоковых элементов
увеличения количества жировой клетчатки
отека мягких тканей передней грудной стенкии
разрастания соединительной ткани

При ложной гинекомастии молочных желез увеличение размеров происходит за счет
*увеличения количества жировой ткани
разрастания соединительной ткани
увеличения количества всех тканей, формирующих молочную железу
отека и разрастания соединительной ткани

Наиболее часто поражает молочную железу следующая доброкачественная опухоль:
липома
лимфангиома
*фиброаденома
филлоидная опухоль

Фиброаденома молочной железы в типичных случаях представляет собой при ультразвуковом исследовании:
*подвижное гипоэхогенное образование овальной формы с четкими контурами и горизонтальным расположением
подвижное гиперэхогенное образование овальной формы с четкими контурами
образование округлой формы, неоднородной эхоструктуры, сниженной эхогенности, без четких контуров
подвижное гипоэхогенное образование овальной формы с нечеткими контурами и вертикальным расположением

Для злокачественных образований в молочной железе характерна следующая их ориентация в органе:
горизонтальная
*вертикальная
неопределенная
любая

Эхоструктура злокачественной опухоли характеризуется
средней эхогенностью
*низкой эхогенностью
эхогенность может быть любой
высокой эхогенностью

Для исследования щитовидной железы небольших размеров предпочтительнее:
датчик с частотой 5 МГц
*широкополосный датчик 10 МГц
датчик 15 МГц
датчик 3,5 МГц

Суммарный тиреоидный объём (боковых долей) в норме не более
6-8 куб. см
10-12 куб. см.
16-18 куб. см
*18-23 куб. см

Эхогенность неизмененной щитовидной железы у взрослых при ультразвуковом исследовании сопоставляют с
предщитовидными мышцами
грудино-ключично-сосцевидной мышцей
*слюнными железами
поджелудочной железой

При ультразвуковом исследовании щитовидной железы необходимо измерять (по нормам ВОЗ):
*суммарный объём боковых долей
площадь всей железы
суммарный объём боковых долей и перешейка
только перешеек

По боковой поверхности к долям щитовидной железы прилежат сосуды:
*Общая сонная артерия
Внутренняя сонная артерия
Позвоночная артерия
Наружная сонная артерия

При ультразвуковом исследовании для диффузного зоба щитовидной железы характерны следующие размеры:
*увеличенные
уменьшенные
нормальные
любые

Эхографически при тиреоидитах щитовидная железа может быть:
уменьшена в размерах
увеличена в размерах
нормальных размеров
*любого размера

Размеры щитовидной железы у взрослого мужчины и женщины
одинаковые
у женщин больше
*больше у мужчин
У мужчин толще перешеек

Пирамидальный отросток/доля встречаются:
у каждого человека
только у пожилых людей
*примерно у 30-40% людей
Только при зобе

В норме паращитовидные железы
не лоцируются
лоцируются всегда
лоцируются только у пожилых
*лоцируются иногда на аппаратуре высокого класса

Размер нормальной паращитовидной железы взрослого человека
3 х 2 х 1 мм
*6 х 3 х 1,5 мм
8 х 5 х 4 мм
10 х 5 х 5 мм

Количество паращитовидных желез в норме
2
4
6
*Варьирует от 3 до 5 и более

Основная цель системы TI-RADS
отбор пациентов на операцию
*решение о тактике ведения пациента и показаний к биопсии
дифференциальная диагностика рака и потенциально неопасных узлов щитовидной железы
диагностика зоба

Признаком, часто встречающимся при раке щитовидной железы, является
*микрокальциноз в узле
наличие сосудов в узле
наличие жидкостного компонента в центре узла
наличие кальцинатов в узле в ультразвуковой тенью за ними

Коэффициент Brunn для расчета объёма щитовидной железы равен
*0,479
0,5
0,52
0,62

Ультразвук — это звук, частота которого не ниже:
15 кГц
*20000 Гц
1 МГц
30 Гц

Усредненная скорость распространения ультразвука в мягких тканях составляет:

1450 м/с
1620 м/с
*1540 м/с
1420 м/с

Наибольшая скорость распространения ультразвука наблюдается в:
Воздухе
Воде
*Железе
Вакууме

Кровоток, направленный «от датчика» в режиме ЦДК окрашивается в
красный цвет
зелёный цвет
*в зависимости от выбранной цветовой карты
оранжевый

Кровоток, направленный к датчику, в имульсном волновом режиме (PW)
прокрашен в красный цвет
*лежит выше базовой линии
лежит ниже базовой линии
прокрашен в синий цвет

Наиболее точные показатели скорости в сосуде (режим PW) получают если ультразвуковой луч направлен к стенкам сосуда под углом
*0-30 градусов
60 градусов
75 градусов
90 градусов

В норме механический индекс работы датчика (MI), отображаемый на экране должен иметь значение не выше
0,5
*1
2
3

В норме тепловой индекс работы датчика (TI), отображаемый на экране должен иметь значение не выше
0,5
*1
2
3

Во внутренней сонной артерии при стенозе общей сонной артерии 90% регистрируется
*снижение скоростных показателей кровотока, снижение индексов периферического сопротивления
снижение скоростных показателей кровотока, повышение индексов периферического сопротивления
повышение скоростных показателей кровотока, снижение индексов периферического сопротивления

повышение скоростных показателей кровотока, снижение индексов периферического сопротивления

О наличии в структуре атеросклеротической бляшки солей кальция свидетельствует
*акустическая тень
повышение эхогенности
снижение эхогенности
патологическая слоистость

Толщина комплекса интима-медиа в норме до 60 лет
*не более 0,9 мм
не более 0,5 мм
не более 1,3 мм
не более 0,3 мм

Наиболее часто атеросклеротические бляшки в артериях шеи встречаются в основной сонной артерии
*в луковице сонных артерий
в наружной сонной артерии
в позвоночной артерии

Выраженным стенозом артерии считают стеноз более
40%
60%
*70%
90%

Диаметр позвоночных артерий в норме
1-3 мм
*3-5 мм
4-8 мм
2-4 мм

Термину coiling соответствует
*петля
С-образная извитость
U-образная извитость
Углообразование

Липидный компонент в бляшке
*гипоэхогенен
гиперэхогенен
может иметь различную эхогенность
дает ультразвуковую тень

Правая позвоночная артерия отходит от
*правой подключичной артерии
брахицефального ствола
общей сонной артерии
наружной сонной артерии

Левая позвоночная артерия отходит от
левой подключичной артерии
брахицефального ствола
общей сонной артерии
*дуги аорты

Основные отличия наружной сонной артерии от внутренней
*меньший диаметр, медиальное расположение, наличие глубокой инцизуры спектра
больший диаметр, лежит латерально, наличие глубокой инцизуры спектра
меньший диаметр, сглаженная инцизура спектра, остроконечная вершина систолической волны
сглаженная систолическая вершина спектра, больший диаметр, латеральное расположение

Позвоночная артерия в норме входит в канал поперечного отростка
*позвонка С6
позвонка С7
позвонка С5
позвонка С4

Для гипоплазии позвоночной артерии характерно уменьшение величины внутрипросветного диаметра до
*2 мм и менее
3 мм
4 мм
5 мм

В норме диаметр аорты брюшного отдела аорты взрослого человека не превышает:
18 мм
*25 мм
30 мм
35 мм

Диаметр нижней полой вены в норме составляет:
не более 12 мм
12-18 мм
*не более 25 мм
25-35 мм

Какой венозный сосуд несёт артериальную кровь?
*легочная вена
воротная вена
печёночная вена
югулярная вена

Толщина стенок левого желудочка здорового взрослого человека составляет:
*до 12 мм
11-14 мм
14-16 мм

более 15 мм

Площадь митрального отверстия в норме составляет:
*4-6 кв. см
1,5-3 кв. см
2-4 кв. см
6-9 кв. см

Площадь аортального отверстия в норме составляет:
1-3 кв. см
*3-4 кв. см
4-6 кв. см
не более 2 кв. см

К индексам, отражающим сосудистое сопротивление относятся:
*RI
TAMX
TAV
SI

Перфорантная вена соединяет
большую подкожную и бедренную вены
*систему поверхностных и глубоких вен
большую и малую поверхностные вены
подколенную и малую подкожную вену

Митральную регургитацию ищут
за клапаном в левом желудочке
*под клапаном в левом предсердии
у верхушки левого желудочка
в области ушка левого предсердия

Фракция выброса (EF) левого желудочка взрослого человека в норме составляет:
до 45%
45-55%
*55-75%
более 75%

Сколько створок в норме у аортального клапана?
одна
две
*три
четыре

Сколько створок в норме у клапана легочной артерии?
одна
две
*три
четыре

Сколько створок в норме у митрального клапана?

одна
*две
три
четыре

Что может служить косвенным признаком высокой легочной гипертензии?
уменьшение диаметра нижней полой вены
*дилатация нижней полой вены
дилатация брюшного отдела аорты
дилатация левого предсердия

Для митральной недостаточности характерно:
небольшие размеры левого желудочка («пустой» левый желудочек)
*увеличение размеров левого предсердия и левого желудочка
уменьшение площади митрального отверстия
гипертрофия стенок правого желудочка

В норме «идеальный» менструальный цикл длится
24 дня
*28 дней
30 дней
32 дня

Какие кисты зависят от уровня ХГЧ (хорионического гонадотропина)?
фолликулярные
желтого тела
*текалютеиновые
параовариальные
фолликулярные

Ф А/03.8 **Проведение анализа медико-статистической информации**, ведение медицинской документации, организация деятельности находящихся в распоряжении медицинских работников

И **ДАЙТЕ ОТВЕТЫ НА ВОПРОСЫ ТЕСТОВЫХ ЗАДАНИЙ 1 УРОВНЯ (ОДИН ПРАВИЛЬНЫЙ ОТВЕТ)**

Т Расчетная норма нагрузки врача ультразвуковой диагностики при 6,5 часовом рабочем дне (приказ Минздрава РСФСР от 02.08.91 № 132) в условных единицах:
30
*33
36
40

1 условная единица работы врача ультразвуковой диагностики в минутах :
1 минута
5 минут
*10 минут
15 минут

Примерная расчетная норма осмотра печени и желчного пузыря на УЗИ (приказ Минздрава РСФСР от 02.08.91 № 132)
10 минут
15 минут

*20 минут
30 минут

Примерная расчетная норма осмотра поджелудочной железы на УЗИ (приказ Минздрава РСФСР от 02.08.91 № 132)
10 минут
15 минут
*20 минут
30 минут

Примерная расчетная норма осмотра молочных желез на УЗИ (приказ Минздрава РСФСР от 02.08.91 № 132)
10 минут
15 минут
*20 минут
30 минут

Примерная расчетная норма осмотра щитовидной железы на УЗИ (приказ Минздрава РСФСР от 02.08.91 № 132)
10 минут
*15 минут
20 минут
30 минут

Ф ПК-10 **Оказание медицинской помощи в экстренной форме.**
А/04.8 Распознавание состояний, представляющих угрозу жизни, включая состояние клинической смерти, требующих оказания медицинской помощи в экстренной форме

И **ДАЙТЕ ОТВЕТЫ НА ВОПРОСЫ ТЕСТОВЫХ ЗАДАНИЙ 1 УРОВНЯ (ОДИН ПРАВИЛЬНЫЙ ОТВЕТ)**

Т Какой признак является настораживающим при беременности 1 триместра?
учащение сердцебиения плода более 100 в минуту
*урежение сердцебиения реже 100 в минуту
наличие желточного мешка более 3 мм в диаметре
наличие кисты желтого тела

При разрыве селезенки выявляется важный эхографический признак:
*наличие свободной жидкости в Дугласовом пространстве
гиперэхогенность капсулы в области разрыва
гипоэхогенность капсулы в области разрыва
дистальное ослабление за зоной разрыва.

У пациента тромбоэмболия мелких ветвей легочной артерии (ТЭЛА). Что ему необходимо сделать из диагностических процедур в первую очередь?
рентгенографию легких
*допплерографию вен ног
допплерографию брюшной аорты
спирографию

Коллабирование правого предсердия в диастолу при экссудативном перикардите служит признаком:
констрикции

аритмогенной дисплазии правого желудочка
тромбоэмболии
*тампонады сердца

Небольшой объем жидкости в полости перикарда составляет:
до 1000 мл
500-700 мл
до 400-500 мл
*до 200 мл

На участке окклюзирующего тромба сигнал кровотока:
*отсутствует
регистрируется всегда
регистрируется только на вдохе
регистрируется на выдохе

При синдроме Budd-Chiari ультразвуковое исследование печени в острую фазу позволяет выявить:
расширение воротной вены
сужение воротной вены
расширение нижней полой вены
*сужение устьев печеночных вен

При каком объёме жидкости в плевральной полости можно ожидать краевой ателектаз лёгкого?
100-200 мл
200-400 мл
*400-600 мл
Более 1 л

Возможен ли точный расчет объёма жидкости в брюшной полости?
*нет
да
только в режиме 3D
только при большом объёме жидкости

Возможна ли диагностика пневмоторакса при трансторакальном ультразвуковом исследовании?
*да
нет
только в режиме 3D
только в сочетании с гемотораксом

Как ведет себя нижняя полая вена (НПВ) при перикардите?
спадается
*расширяется и не реагирует на вдох
спадается на вдохе
расширяется на выдохе

При интерстициальном синдроме поражения лёгких (COVID-19) на УЗИ
появляется симптом «морской ряби» в М-режиме
появляются множественные А-линии

*появляются множественные В-линии
Таким пациентам УЗИ не проводится

3.2. Задачи

Ситуационная задача № 01

	Код	Текст компетенции / названия трудовой функции / названия трудового действия / текст элемента ситуационной задачи
С	31.08.11	Специальность: Ультразвуковая диагностика
Ф	А/01.8	Проведение ультразвуковых исследований и интерпретация их результатов
	А/02.8	Проведение анализа медико-статистической информации, ведение медицинской документации, организация деятельности находящихся в распоряжении медицинских работников
	А/03.8	Оказание медицинской помощи в экстренной форме
И		**ОЗНАКОМЬТЕСЬ С СИТУАЦИЕЙ И ДАЙТЕ РАЗВЕРНУТЫЕ ОТВЕТЫ НА ВОПРОСЫ**
У		Осмотр выполнен у мужчины 56 лет. Заболел остро 3 дня назад. Беспокоит кашель, повышение температуры. В начале заболевания отмечал боль в правом боку грудной клетки, невозможность сделать полный вдох. В настоящий момент – одышка. После осмотра терапевта назначено УЗИ органов брюшной полости. Представлен косой снимок из правого подреберного доступа (осмотр печени). 
В	**1**	Опишите полученную сонограмму в рамках представленного снимка.
В	**2**	Где накопилась жидкость? Классификация степеней накопления жидкости
В	**3**	Какие заболевания могут вызывать указанные проявления?
В	**4**	Как называется протокол осмотра легких при острой дыхательной недостаточности. Какие цели преследует.

В	**5**	Какова Ваша дальнейшая тактика?

Оценочный лист к ситуационной задаче по № 01

Вид	Код	Текст компетенции / названия трудовой функции / названия трудового действия / текст элемента ситуационной задачи
С	31.08.11	Специальность
Ф	А/01.8	Проведение ультразвуковых исследований и интерпретация их результатов
	А/02.8	Проведение анализа медико-статистической информации, ведение медицинской документации, организация деятельности находящихся в распоряжении медицинских работников
	А/03.8	Оказание медицинской помощи в экстренной форме
И		**ОЗНАКОМЬТЕСЬ С СИТУАЦИЕЙ И ДАЙТЕ РАЗВЕРНУТЫЕ ОТВЕТЫ НА ВОПРОСЫ**
У		Осмотр выполнен у мужчины 56 лет. Заболел остро 3 дня назад. Беспокоит кашель, повышение температуры. В начале заболевания отмечал боль в правом боку грудной клетки, невозможность сделать полный вдох. В настоящий момент – одышка. После осмотра терапевта назначено УЗИ органов брюшной полости. Представлен косой снимок из правого подреберного доступа (осмотр печени). 
В	**1**	Опишите полученную сонограмму в рамках представленного снимка.
Э	ОТВЕТ	При осмотре из-под реберного доступа в плевральной полости справа обнаружен V-образный уровень жидкости (плеврит/гидроторакс). Легкое напоминает печень, безвоздушно в нижней доле – т.е. имеется ателектаз нижней доли. Явления аэробронхограммы (немного воздуха в бронхах). При краевом ателектазе объём жидкости более 400 мл, т.е. большой.
Р2	отлично	Ответ верный, полный.
Р1	Хорошо/ удовлетворительно	– Для оценки «хорошо»: описан тяжелый гидроторакс (возможно без упоминания ателектаза) – для оценки «удовлетворительно»: описан гидроторакс. Ателектаз, степень гидроторакса не указаны.

Р0	неудовле-творительно	Не фигурируют перечисленные изменения или названы иначе
В	**2**	Степени гидроторакса
Э	ОТВЕТ	Жидкость в правой плевральной полости (т.е. гидроторакс). До 200 мл – жидкость только над диафрагмой (легкий); 200-400 мл – жидкость в виде буквы V без ателектаза (умеренный); Более 400 мл – жидкость в виде буквы V с краевым ателектазом (легкое безвоздушно)
Р2	отлично	Ответ верный, полный.
Р1	Хорошо /удовлетвор ительно	– Для оценки «хорошо»: есть небольшие неточности – для оценки «удовлетворительно»: не упомянут ателектаз
Р0	неудовле-творительно	Классификацию не знает
В	**3**	Какие заболевания могут вызывать указанные проявления?
Э	ОТВЕТ	Плеврит, как самостоятельный процесс. Пневмония с сопутствующим плевритом. Опухоли легких с реакцией плевры
Р2	отлично	Ответ верный, полный.
Р1	Хорошо /удовлетвор ительно	– Для оценки «хорошо» – указано 2 из перечисленного. – для оценки «удовлетворительно»: названа 1 причина из перечисленного.
Р0	неудовле-творительно	Ответа нет.
В	**4**	Как называется протокол осмотра легких при острой дыхательной недостаточности. Какие цели преследует.
Э	ОТВЕТ	BLUE-протокол (протокол прикроватного осмотра легких при неотложных состояниях). Для выявления пневмоний, ТЭЛА, пневмоторакса, отека легких, гидроторокса (гемо-, хилоторакса, эмпиемы).
Р2	отлично	Ответ верный, полный.
Р1	хорошо/ удовлетво-рительно	– Для оценки «хорошо»: протокол не назван (возможен российский эквивалент ТТ-УЗИ – трансторакальное УЗИ), но перечислены основные состояния (3 и более). – для оценки «удовлетворительно»: протокол не назван. Названо 1-2 из перечисленных выше состояний
Р0	неудовле-творительно	Ответ неправильный
В	**5**	Какова Ваша дальнейшая тактика?
Э	ОТВЕТ	В заключении осмотра рекомендована пункция в связи с большим объёмом жидкости и краевым ателектазом. Осмотр специалиста. После эвакуации жидкости рекомендовать КТ (для исключения опухоли).
Р2	отлично	Ответ верный, полный.
Р1	Хорошо /удовлетвор ительно	– Для оценки «хорошо»: упоминание пункции (указание в протоколе, звонок врачу). – для оценки «удовлетворительно»: только осмотр врача
Р0	неудовле-творительно	Ответ не верный
О	Итоговая оценка	

Ситуационная задача № 02

	Код	Текст компетенции / названия трудовой функции / названия трудового действия / текст элемента ситуационной задачи
С	31.08.11	Специальность: Ультразвуковая диагностика
Ф	А/01.8	Проведение ультразвуковых исследований и интерпретация их результатов
	А/02.8	Проведение анализа медико-статистической информации, ведение медицинской документации, организация деятельности находящихся в распоряжении медицинских работников
И		**ОЗНАКОМЬТЕСЬ С СИТУАЦИЕЙ И ДАЙТЕ РАЗВЕРНУТЫЕ ОТВЕТЫ НА ВОПРОСЫ**
У		Женщина, 34 лет обратила внимание на наличие твердого уплотнения в левой молочной железе, появившегося 1 месяц назад. Думала, что «пройдёт», но уплотнение становится всё крупнее и плотнее. Выполнено УЗИ молочной железы. Ниже представлен снимок в проекции плотной структуры. 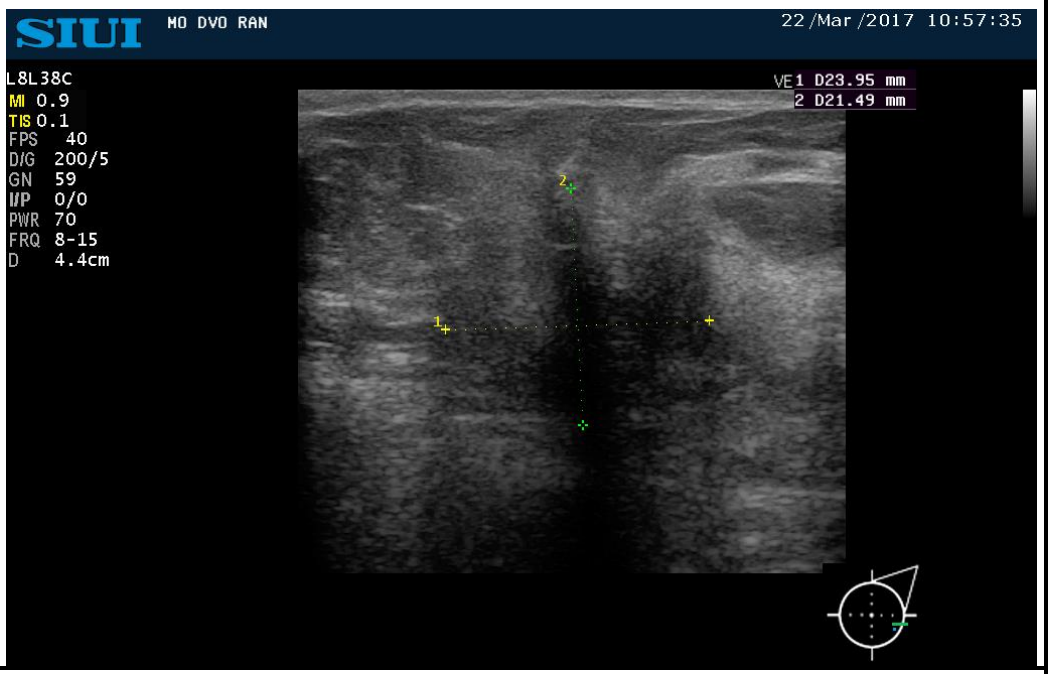
В	**1**	Опишите представленную картину УЗИ.
В	**2**	Предположительный диагноз (классификация BI-RADS)
В	**3**	Что необходимо для уточнения диагноза?
В	**4**	Показана ли пациентке соноэластография? Какие варианты последней Вам известны.
В	**5**	Какой квадрант молочной железы поражается раком чаще всего? Что такое рак Педжета?

Оценочный лист к ситуационной задаче по № 02

Вид	Код	Текст компетенции / названия трудовой функции / названия трудового действия / текст элемента ситуационной задачи
С	31.08.11	Специальность
Ф	А/01.8	Проведение ультразвуковых исследований и интерпретация их резуль-

		татов
	A/02.8	Проведение анализа медико-статистической информации, ведение медицинской документации, организация деятельности находящихся в распоряжении медицинских работников
И		**ОЗНАКОМЬТЕСЬ С СИТУАЦИЕЙ И ДАЙТЕ РАЗВЕРНУТЫЕ ОТВЕТЫ НА ВОПРОСЫ**
У		Женщина, 34 лет обратила внимание на наличие твердого уплотнения в левой молочной железе, появившегося 1 месяц назад. Думала, что «пройдёт», но уплотнение становится всё крупнее и плотнее. Выполнено УЗИ молочной железы. Ниже представлен снимок в проекции плотной структуры. 
В	**1**	Опишите представленную картину УЗИ.
Э	ОТВЕТ	В паренхиме молочной железы лоцировано образование неправильной, звездчатой формы, резко пониженной эхогенности. За образованием формируется УЗ-тень (т.е. оно плотное). Ось образования вертикальная. Оно проникает в подкожно-жировую клетчатку, вовлекая в процесс переднюю фасцию (инфильтративный рост).
Р2	отлично	Ответ верный, полный.
Р1	Хорошо/ удовлетворительно	– Для оценки «хорошо»: указаны основные положения описания с небольшими неточностями, либо главные признаки – вертикальное положение оси и инфильтрация п/ж клетчатки. – для оценки «удовлетворительно»: менее половины признаков.
Р0	неудовлетворительно	Не указаны основные признаки: вертикальный рост и инфильтрация подкожной клетчатки.
В	**2**	Предположительный диагноз (классификация BI-RADS)
Э	ОТВЕТ	Рак молочной железы. BI-RADS 5.
Р2	отлично	Ответ верный, полный.
Р1	Хорошо /удовлетворительно	– Для оценки «хорошо»: отнесение пациента к BI-RADS 4b, c. – для оценки «удовлетворительно»: нет упоминания о BI-RADS, но диагноз рака поставлен.
Р0	неудовлетворительно	Ответ не верный
В	**3**	Что необходимо для уточнения диагноза?

Э	ОТВЕТ	BI-RADS 5 говорит о несомненной картине рака, уточнить который необходимо биопсией.
Р2	отлично	Ответ верный, полный.
Р1	Хорошо /удовлетворительно	– Для оценки «хорошо» – указана только биопсия. – для оценки «удовлетворительно»: понятие о злокачественном новообразовании. Что делать не знаем.
Р0	неудовлетворительно	Нет представления о ситуации
В	**4**	Показана ли пациентке соноэластография? Какие варианты последней Вам известны.
Э	ОТВЕТ	В момент исследования возможно проведение соноэластографии, но, если на приборе эта функция отсутствует, дополнительно её назначать не стоит. Сейчас существуют 2 типа соноэластографии – компрессионная и сдвиговой волной.
Р2	отлично	Ответ верный, полный.
Р1	хорошо/ удовлетворительно	– Для оценки «хорошо»: ответ неполный, но виды соноэластографии названы – для оценки «удовлетворительно»: не указаны виды соноэластографии
Р0	неудовлетворительно	Ответ неверный
В	**5**	Какой квадрант молочной железы поражается раком чаще всего? Что такое рак Педжета?
Э	ОТВЕТ	Верхний наружный квадрант. Рак Педжета – рак соска/ареолярной области.
Р2	отлично	Ответ верный, полный.
Р1	Хорошо /удовлетворительно	– Для оценки «хорошо»**:** названы больше квадрантов (обычно наружные). – для оценки «удовлетворительно»: нет представления о раке Педжета
Р0	неудовлетворительно	Ответ неверный
О	Итоговая оценка	