Документ подписан простой электронной подписью
Информация о владельце:
ФИО: Стегний Кирилл Владимирович
Должность: И.о. ректора
Дата подписания: 13.03.2026 12:56:30
Уникальный программный ключ:
d59234ba928aea5c04c54eb9013e367220b6b2ae

Федеральное государственное бюджетное образовательное учреждение
высшего образования
«Тихоокеанский государственный медицинский университет»
Министерства здравоохранения Российской Федерации

«УТВЕРЖДАЮ»
И.о. заведующего кафедрой
_____ /Коцюрбий Е.А./
«10» апреля 2025г.

ФОНД ОЦЕНОЧНЫХ СРЕДСТВ
Дисциплины Б1.О.03 Патология Модуль Патанатомия

Специальность	31.08.58 Оториноларингология
Уровень подготовки	ординатура
Направленность подготовки	02 Здравоохранение (в сфере оториноларингологии)
Форма обучения	Очная
Срок освоения ООП	2 года
Кафедра	патологической анатомии и судебной медицины

Владивосток 2025

1. ВВОДНАЯ ЧАСТЬ

1.1. Фонд оценочных средств регламентирует формы, содержание, виды оценочных средств для текущего контроля, промежуточной аттестации и итоговой (государственной итоговой) аттестации, критерии оценивания дифференцированно по каждому виду оценочных средств.

1.3. Фонд оценочных средств определяет уровень формирования у обучающихся установленных в ФГОС ВО и определенных в основной образовательной программе высшего образования по специальности 31.08.58 Оториноларингология, направленности 02 Здравоохранение (в сфере патологической анатомии) **универсальных (УК) компетенций и профессиональных (ПК) компетенций**

https://tgmu.ru/sveden/files/zii/31.08.58_Otorinolaringologiya(6).pdf

2. ОСНОВНАЯ ЧАСТЬ

2.1. Виды контроля и аттестации, формы оценочных средств

№ п/п	Виды контроля	Оценочные средства
		Форма
1	Текущий контроль	Тесты
2	Промежуточная аттестация	Тесты
		Ситуационные задачи

3. Содержание оценочных средств текущего контроля

Текущий контроль осуществляется преподавателем дисциплины при проведении занятий в форме: тестирования.

ДАЙТЕ ОТВЕТЫ НА ВОПРОСЫ ТЕСТОВЫХ ЗАДАНИЙ
1. Основная причина смерти это: а) *основное заболевание; б) патологический процесс, который обусловил наступление смерти; в) осложнение основного заболевания; г) наиболее тяжелый синдром.
2. Назовите тканевую реакцию, определяющую развитие дифтеритического воспаления: а) пролиферативная б) инфильтрация в) *экссудация г) некроз
3. Срочная биопсия это: а) биопсия, выполняемая для диагностики онкопроцесса; б) аспирационная биопсия; в) *биопсия, выполняемая в течение 30 минут после забора материала; г) анализ мазка-отпечатка.
4. Выберите из нижеперечисленного механизм смерти: а) кровоизлияние в мозг; б) легочное кровотечение; в) *легочно-сердечная недостаточность; г) отек мозга с вклинением мозжечка в большое затылочное отверстие.
5. Механизмы смерти бывают: а) *сердечный; б) почечный; в) печеночный; г) мозговой; д) легочный.
6. Отмена патолого-анатомического вскрытия допустима при:

а) карантинной инфекции; б) кратковременном пребывании больного в стационаре; в) *онкологическом заболевании, подтвержденном биопсией; г) смерти после оперативного вмешательства.
7. Патоморфоз это: а) морфологические проявления патологических процессов; б) механизмы развития патологических процессов; в) *изменение клинико-морфологической картины болезни; г) динамика морфологических изменений.
8. Больной, страдавший атеросклерозом аорты и коронарных артерий, осложненным тромбозом устья левой коронарной артерии, умер от инфаркта миокарда с разрывом сердца и тампонадой сердечной сорочки кровью. Назовите основную причину смерти: а) ишемическая болезнь сердца; б) разрыв сердца; в) атеросклероз коронарных артерий; г) *инфаркт миокарда.
9. У больного, умершего в приемном покое через час после госпитализации, диагностирован инфаркт миокарда. На вскрытии обнаружена левосторонняя крупозная пневмония. Укажите категорию расхождения диагнозов: а) *I категория; б) II категория; в) III категория; г) вне категории.
10. Пациент, страдавший циррозом печени со спленомегалией и гиперспленизмом, умер от анафилактического шока на новокаин в период подготовки к спленэктомии. Назовите первоначальную причину смерти: а) *цирроз печени; б) гиперспленизм; в) анафилактический шок; г) острая сердечно-сосудистая недостаточность.

4. Содержание оценочных средств промежуточной аттестации

Промежуточная аттестация проводится в виде зачета с оценкой, в формате тестов и ситуационных задач.

ДАЙТЕ ОТВЕТЫ НА ВОПРОСЫ ТЕСТОВЫХ ЗАДАНИЙ 3 УРОВНЯ (ЗАДАНИЯ НА ОПРЕДЕЛЕНИЕ СООТВЕТСТВИЯ)
Диагностируйте патологический процесс на представленной макрофотографии:



*Капиллярная гемангиома кожи
Саркома Капоши
Пограничный невус кожи
Геморрагическая инфильтрация в коже

Диагностируйте патологический процесс по макрофотографии:

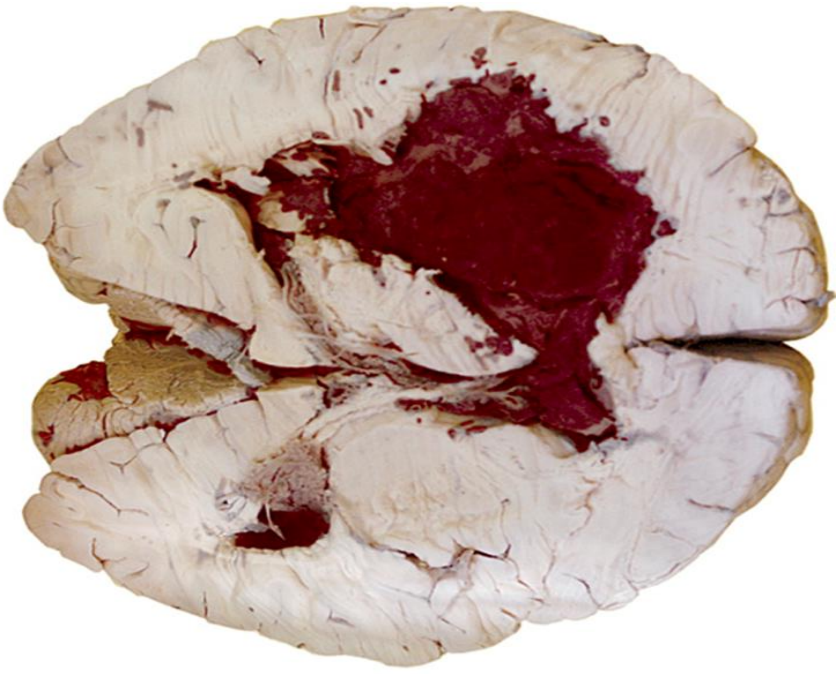

Очаг серого размягчения

Глиобластома головного мозга
*Кровоизлияние в головной мозг
Постинфарктная киста

Диагностируйте патологический процесс по макрофотографии:

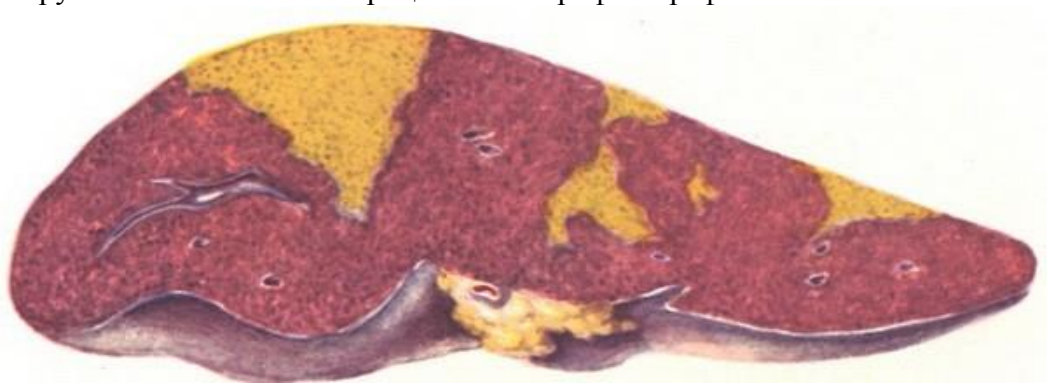

Мускатная печень
*Инфаркты селезенки.
Инфаркты легкого
Метастазы в печени

Назовите вид дистрофии, развивающейся при такой макроскопической картине



Жировая сосудисто-стромальная
Белковая паренхиматозная
*Жировая паренхиматозная
Углеводная паренхиматозная

Диагностируйте патологический процесс по микрофотографии:

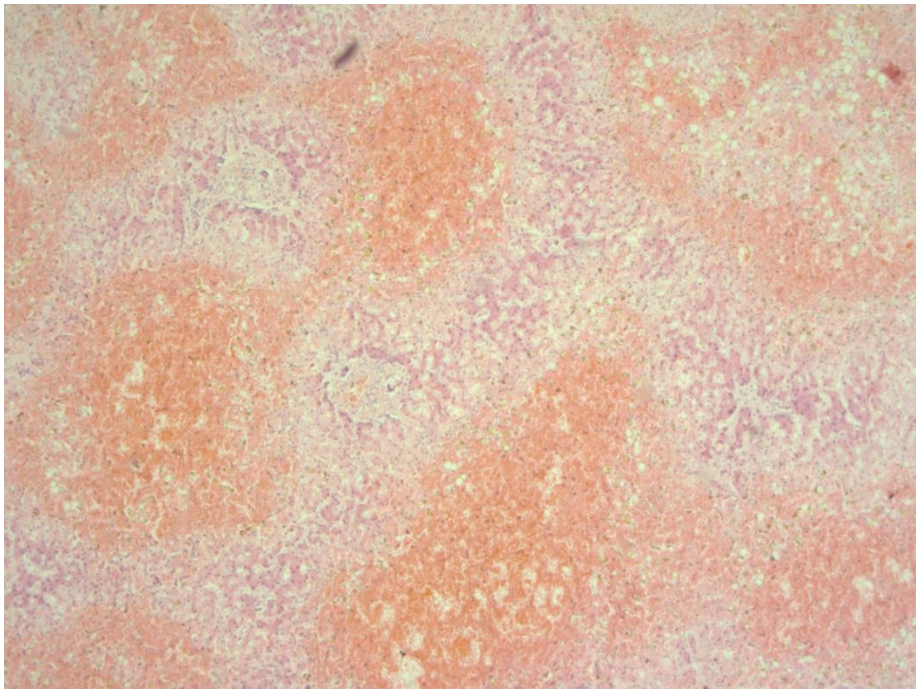

*Венозное полнокровие печени
Мускатный цирроз
Геморрагический инфаркт легкого
Печень при эклампсии

Диагностируйте патологический процесс по микрофотографии:

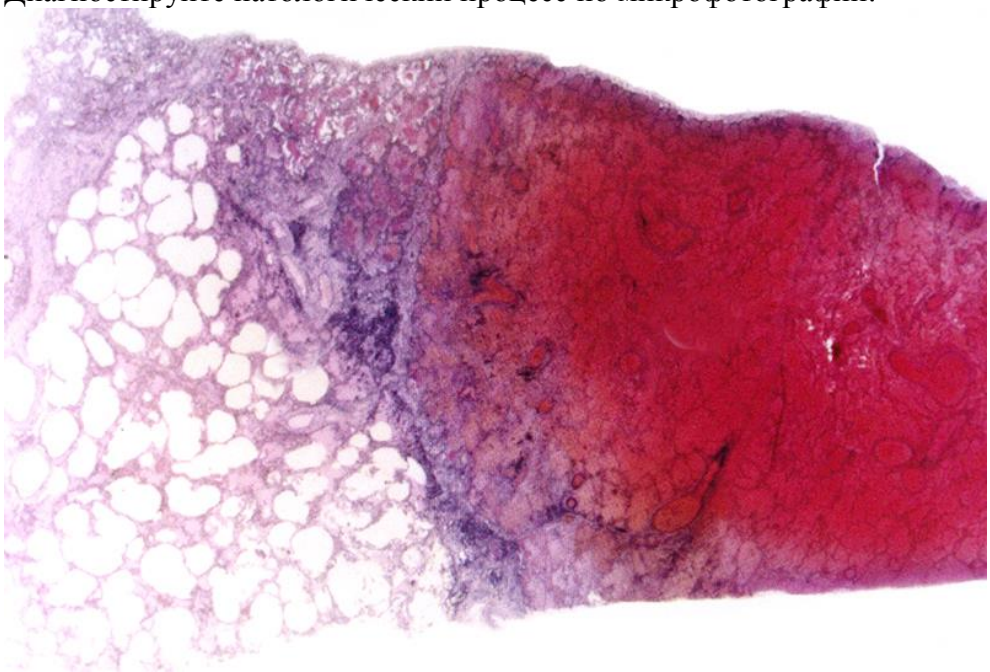

Кровоизлияние в надпочечник
Кровоизлияние в головной мозг
Тромб в вене
*Инфаркт легкого

Диагностируйте патологический процесс по микрофотографии:

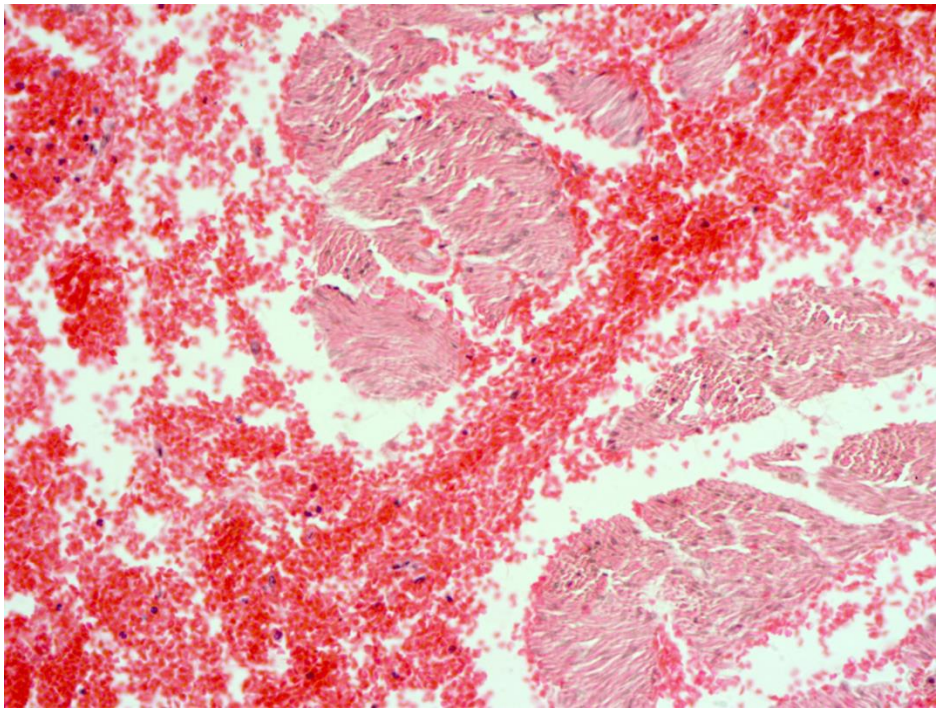

*Геморрагическая инфильтрация мышцы
Кровоизлияние в головной мозг
Гематома в ткани печени
Гангрена мышцы

Диагностируйте патологический процесс по микрофотографии:

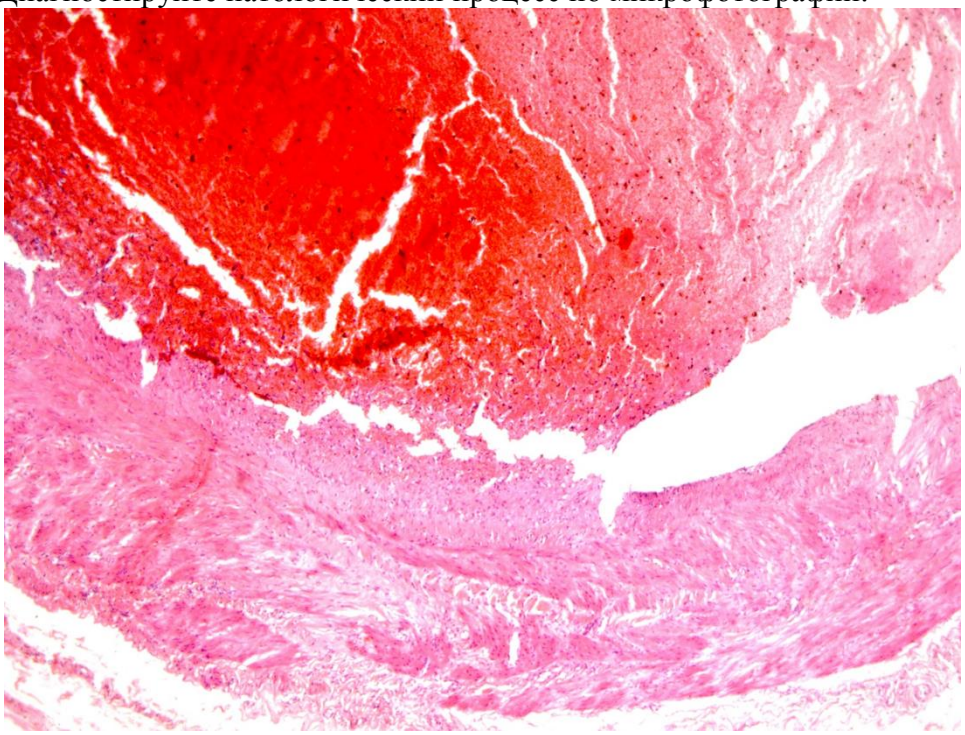

Кровоизлияние в головной мозг
* Тромб в сосуде
Геморрагический инфаркт легкого
Гематома мышцы

Назовите патологию, изображенную на микрофотографии

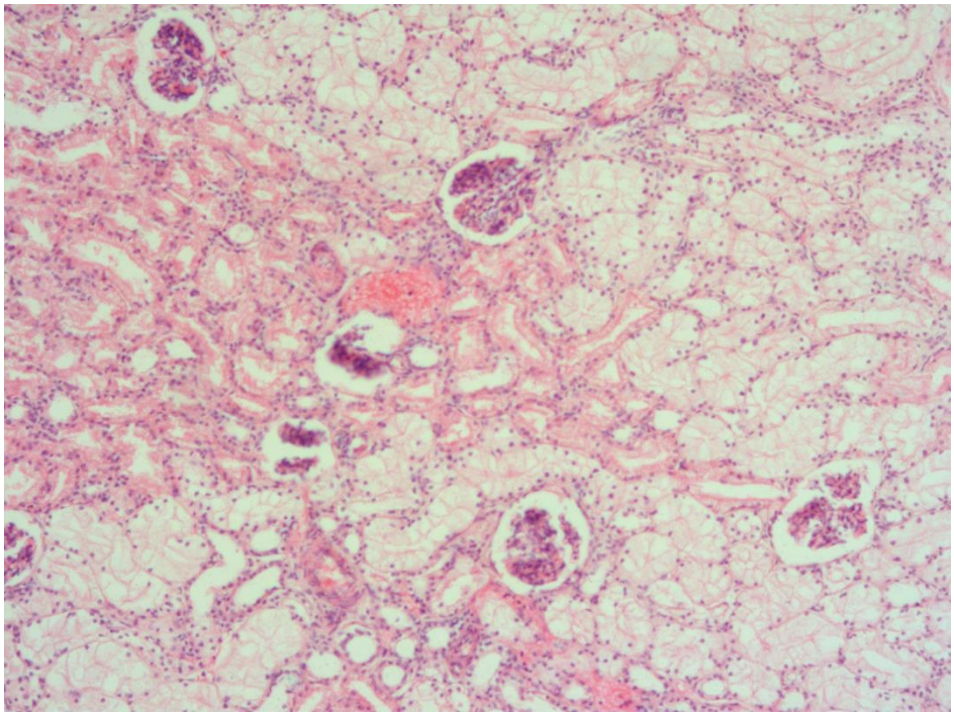

некротический нефроз
известковые метастазы в клубочках почки
жировая дистрофия эпителия канальцев почек
*гидропическая дистрофия эпителия канальцев почек

Дайте морфологическое заключение по микропрепарату

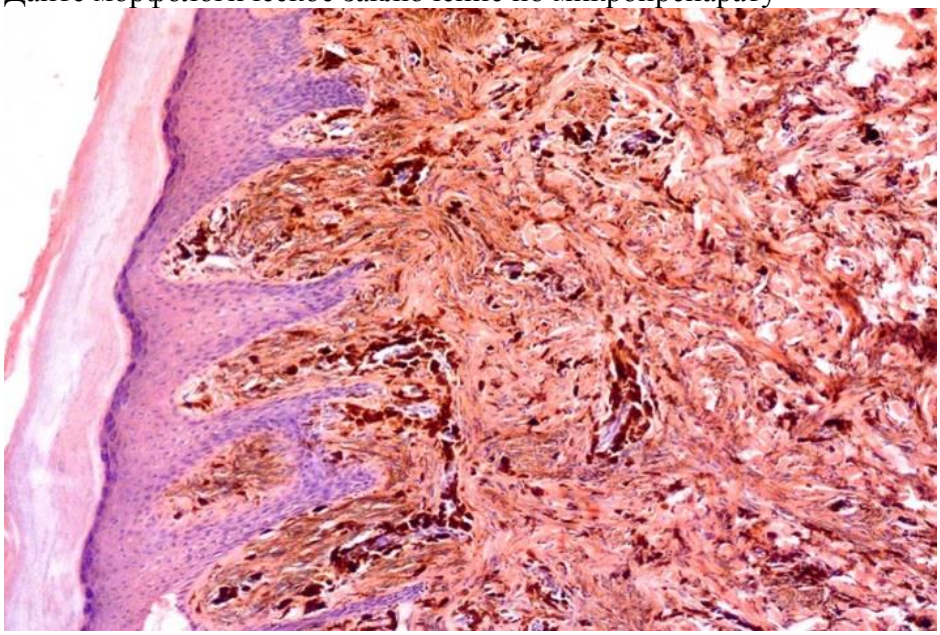

местный гемосидероз кожи
альбинизм
келоидный рубец
*пигментный невус

ОЗНАКОМЬТЕСЬ С СИТУАЦИЕЙ И ДАЙТЕ РАЗВЕРНУТЫЕ ОТВЕТЫ НА ВОПРОСЫ

Задача №1

У мужчины, 60 лет, курильщика с большим стажем, злоупотреблявшего алкоголем, при осмотре полости рта в области корня языка обнаружено возвышающееся округлое образование, размерами 3,5х2,0 см, эластичной консистенции, с неровной поверхностью

бело-серого цвета с мелкоточечными кровоизлияниями (взята биопсия). При пальпации поднижнечелюстные лимфатические узлы с обеих сторон увеличены до 4 см в диаметре, плотно-эластичной консистенции, местами спаяны с окружающими тканями.

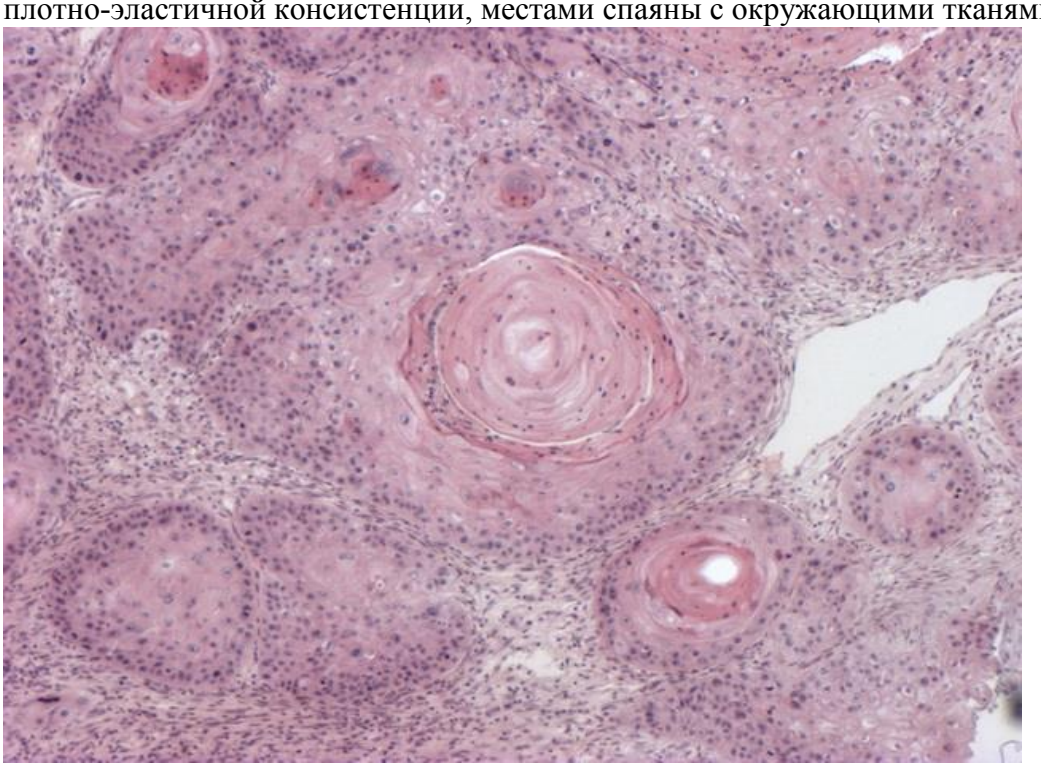

Гистологический препарат образования в области корня языка. Окр. гематоксилином и эозином.

Вопросы и задания:

1. Дайте описание микропрепарата?
2. Определите категорию сложности биопсийного исследования согласно Приказу Минздрава России №179н от 24.03.2016г.
3. Какие наиболее вероятные причины данного заболевания?
4. Каков прогноз заболевания?

Ответы:

1. В исследуемом материале тяжи и комплексы атипичных клеток плоского эпителия с погружным ростом. В центре комплексов происходит избыточное образование рогового вещества в виде слоистых структур - «раковые жемчужины». Строма представлена грубоволокнистой соединительной тканью, инфильтрированной лимфоцитами.
2. Все злокачественные опухоли относятся к 4 категории сложности.
3. Вредные привычки (курение, жевание различных смесей, включая бетель и нас, употребление алкоголя.
4. Учитывая наличие метастазов в регионарные лимфатические узлы 5-летняя выживаемость составляет 30-40%.

Задача №2

В стационар в экстренном порядке по СМП поступает пациентка 98 лет в крайне-тяжелом состоянии, уровень сознания кома III. Из анамнеза ничего не известно. За 45 минут проведенных в стационаре был проведен лишь клинический анализ крови, в котором обнаружена панцитопения и тяжелая анемия (эритроциты 1.2×10^{12}/л, лейкоциты 1.7×10^{9}/л, тромбоциты 20×10^{9}/л, гемоглобин 25 г/л). Через 45 минут у пациентки констатируют клиническую смерть, проводят реанимационные мероприятия, без эффекта и констатируют биологическую смерть. Заключительный клинический диагноз: Внезапная сердечная смерть. На патологоанатомическом вскрытии обнаружены признаки тканевой гипоксии (бледность окраски кожных покровов, а также органов и тканей, дряблая консистенция

паренхиматозных органов), гипертрофия миокарда левого желудочка (1.6 см) и межжелудочковой перегородки (1.3 см) а также светло-красный жидкий костный мозг. Признаков насильственной смерти не обнаружено. При гистологическом исследовании выявлены: выраженная фрагментация кардиомиоцитов, отек головного мозга, тяжелые дистрофические изменения в паренхиматозных органах, некротический нефроз. Красный костный мозг малоклеточный. Эритроидный росток резко гипоплазирован, в единичных сохранных эритроидных островках - диспластические изменения эритроидных клеток предшественников. Мегакариоцитарный росток гипоплазирован (в мазках отпечаткахопределите мегакариоциты отсутствуют, в гистологическом препарате так же мегакариоцитов нет). Миелоидный росток представлен промежуточными элементами: промиелоцитами, миелоцитами и единичными метамиелоцитами. В клетках миелоидного ростка умеренновыраженные диспластические изменения.

Вопросы и задания:

1. Определите основную и непосредственную причину смерти.
2. Заполните раздел 19 п. Медицинского сидетельства о смети.
3. Сформулируйте патологоанатомический диагноз
4. Проведите сличение патологоанатомического и клинического диагноза, при несовпадении предложите вероятные причины.

Ответы:

1. Основная причина смерти: Миелодиспластический синдром Непосредственная: Остановка сердца.

2. I а Остановка сердца

б Апластическая анемия

в Миелодиспластический синдром

г _____

II Гипертоническая болезнь

3. **Основное заболевание:** Миелодиспластический синдром: рефрактерная анемия с мультилинейной дисплазией (эритроциты 1.2×10^{12}/л, лейкоциты 1.7×10^{9}/л гемоглобин 25 г/л; тромбоциты 20×10^{9}/л).

Осложнения основного заболевания: Паренхиматозная дистрофия внутренних органов. Фрагментация кардиомиоцитов. Некротический нефроз. Отек головного мозга.

Сопутствующие заболевания: Гипертоническая болезнь (гипертрофия миокарда левого желудочка 1.6 см).

4. Клинический и патологоанатомический диагнозы по основному заболеванию не совпадают. Предполагаемые причины расхождения диагнозов – объективные трудности диагностики заболевания связанные с кратковременностью пребывания пациентки в стационаре, что в целом не повлияло на исход.