Документ подписан простой электронной подписью
Информация о владельце:
ФИО: Кузнецов Владимир Вячеславович
Должность: И.о. ректора
Дата подписания: 02.03.2026 09:44:27
Уникальный программный ключ:
89bc0900301c561c0dcc38a48f0e7de679484a4c

Федеральное государственное бюджетное образовательное учреждение
высшего образования
«Тихоокеанский государственный медицинский университет»
Министерства здравоохранения Российской Федерации

«УТВЕРЖДАЮ»
И.о. заведующего кафедрой
_____ /Коцюрбий Е.А./
«10» апреля 2025г.

ФОНД ОЦЕНОЧНЫХ СРЕДСТВ
Дисциплины Б1.Б.03.01 Патология Модуль Анатомия

Специальность	31.08.51 Фтизиатрия
Уровень подготовки	ординатура
Направленность подготовки	02 Здравоохранение (в сфере фтизиатрии)
Форма обучения	очная
Срок освоения ООП	2 года
Кафедра	патологической анатомии и судебной медицины

Владивосток, 2025

1. ВВОДНАЯ ЧАСТЬ

1.1. Фонд оценочных средств регламентирует формы, содержание, виды оценочных средств для текущего контроля, промежуточной аттестации и итоговой (государственной итоговой) аттестации, критерии оценивания дифференцированно по каждому виду оценочных средств.

1.3. Фонд оценочных средств определяет уровень формирования у обучающихся установленных в ФГОС ВО и определенных в основной образовательной программе высшего образования по специальности 31.08.51 Фтизиатрия, направленности 02 Здравоохранение (в сфере фтизиатрии) **универсальных (УК) компетенций и профессиональных (ПК) компетенций**

https://tgmu.ru/sveden/files/eiv/31.08.51_Ftiziatriya.pdf

2. ОСНОВНАЯ ЧАСТЬ

2.1. Виды контроля и аттестации, формы оценочных средств

№ п/п	Виды контроля	Оценочные средств
		Форма
1	Текущий контроль	Тесты
2	Промежуточная аттестация	Тесты
		Ситуационные задачи

3. Содержание оценочных средств текущего контроля

Текущий контроль осуществляется преподавателем дисциплины при проведении занятий в форме: тестирования.

ДАЙТЕ ОТВЕТЫ НА ВОПРОСЫ ТЕСТОВЫХ ЗАДАНИЙ
1. Патоморфоз это: а) морфологические проявления патологических процессов; б) механизмы развития патологических процессов; в) *изменение клинико-морфологической картины болезни; г) динамика морфологических изменений.
2. Первоначальная причина смерти это: а) *основное заболевание; б) патологический процесс, который обусловил наступление смерти; в) осложнение основного заболевания; г) наиболее тяжелый синдром.
3. Непосредственная причина смерти это: а) терминальное состояние; б) *патологический процесс, который привел к смерти; в) сердечно-легочная недостаточность; г) прекращение интегративной деятельности головного мозга.
4. Осложнения заболевания это: а) патологические процессы, этиологически связанные с заболеванием; б)* патологические процессы, патогенетически связанные с заболеванием; в) специфические проявления заболевания; г) дистрофические повреждения внутренних органов.
5. Расхождение диагнозов I категории – это: а) расхождение, повлиявшее на тактику лечения; б) расхождение, не повлиявшее на исход заболевания; в) расхождение, обусловленное субъективными причинами; г) расхождение, повлиявшее на исход заболевания; д) расхождение вследствие кратковременности пребывания в стационаре

6. Сопутствующее заболевание в посмертном диагнозе – это:
а) вторичная причина смерти;
б) сыгравшее важную роль в танатогенезе;
в)* не сыгравшее роли в танатогенезе;
г) промежуточная причина смерти;
д) составная часть комбинированного заболевания.

7. Механизмы смерти бывают:
а) *сердечный;
б) почечный;
в) печеночный;
г) мозговой;
д) легочный.

8. У больного, поступившего в клинику по поводу острой кишечной непроходимости, во время ургентной операции обнаружен рак нисходящего отдела ободочной кишки с прорастанием в окружающие органы, канцероматозом брюшины и метастазами в забрюшинные лимфоузлы ($T_4N_1M_X$). По жизненным показаниям выполнена колостомия. Смерть в раннем послеоперационном периоде. На вскрытии обнаружены несостоятельность кишечных швов и разлитой каловый перитонит. Укажите первоначальную и непосредственную причины смерти (два ответа):
а) острая кишечная непроходимость;
б) *рак ободочной кишки;
в) операция колостомии;
г) несостоятельность кишечных швов;
д) *перитонит.

9. Срочная биопсия это:
а) биопсия, выполняемая для диагностики онкопроцесса;
б) аспирационная биопсия;
в) *биопсия, выполняемая в течение 30 минут после забора материала;
г) анализ мазка-отпечатка.

10. Что не может служить материалом для срочной биопсии:
а) опухоль миометрия;
б) опухоль кожи;
в) *железистый полип желудка;
г) метастаз рака в лимфоузел.

4. Содержание оценочных средств промежуточной аттестации

Промежуточная аттестация проводится в виде зачета с оценкой, в формате тестов и ситуационных задач.

ДАЙТЕ ОТВЕТЫ НА ВОПРОСЫ ТЕСТОВЫХ ЗАДАНИЙ 3 УРОВНЯ (ЗАДАНИЯ НА ОПРЕДЕЛЕНИЕ СООТВЕТСТВИЯ)

Инструкция: установите соответствие:

Иммуногистохимические маркеры, используемые для определения тканевой принадлежности клеток тканей	**Клетки**
1. CD3	А) Эпителиальные
2. Десмин	Б) Меланоциты
3. CD8	В) Нервные
4. S 100	Г) Лимфоциты
5. Актин	Д) Мышечные

6. Цитокератин		
7. Тирозиназа		
Правильные ответы: 1 - Г, 2 - Д, 3 – Г, 4 - В, 5 - Д, 6 - А, 7 - Б.		

1. Диагностируйте патологический процесс по макрофотографии:



Мускатная печень
*Милиарный туберкулез легкого
Апостемы в ткани легкого
Диффузный рак легкого

2. Предположите наиболее вероятный патологический процесс по макрофотографии:

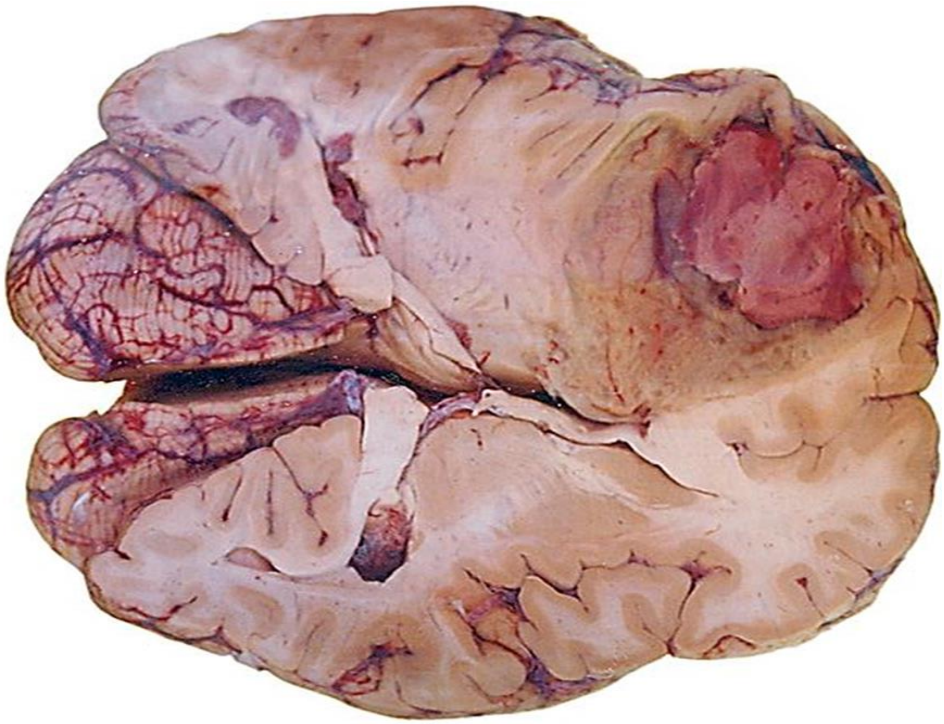

Очаг серого размягчения в головном мозге
*Метастаз опухоли в головной мозг
Кровоизлияние в головной мозг
Глиальная киста головного мозга

3. Диагностируйте заболевание по макропрепарату

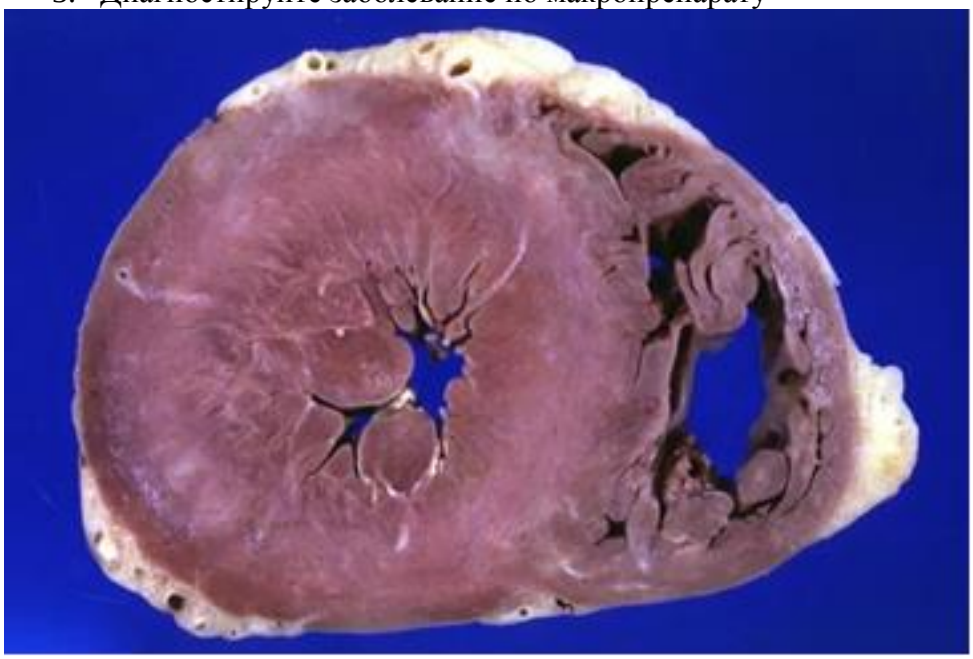

*гипертрофия миокарда левого желудочка
постинфарктный кардиосклеро
простое ожирение сердца
дилятационная кардиомиопатия

4. Предположите наиболее частую доброкачественную опухоль по макрофотографии (операционный материал, яичник):



Пузырный занос
*Серозная цистаденома яичника
Поверхностная папиллярная опухоль яичника
Лейомиома яичника

5. Диагностируйте патологический процесс по микрофотографии:

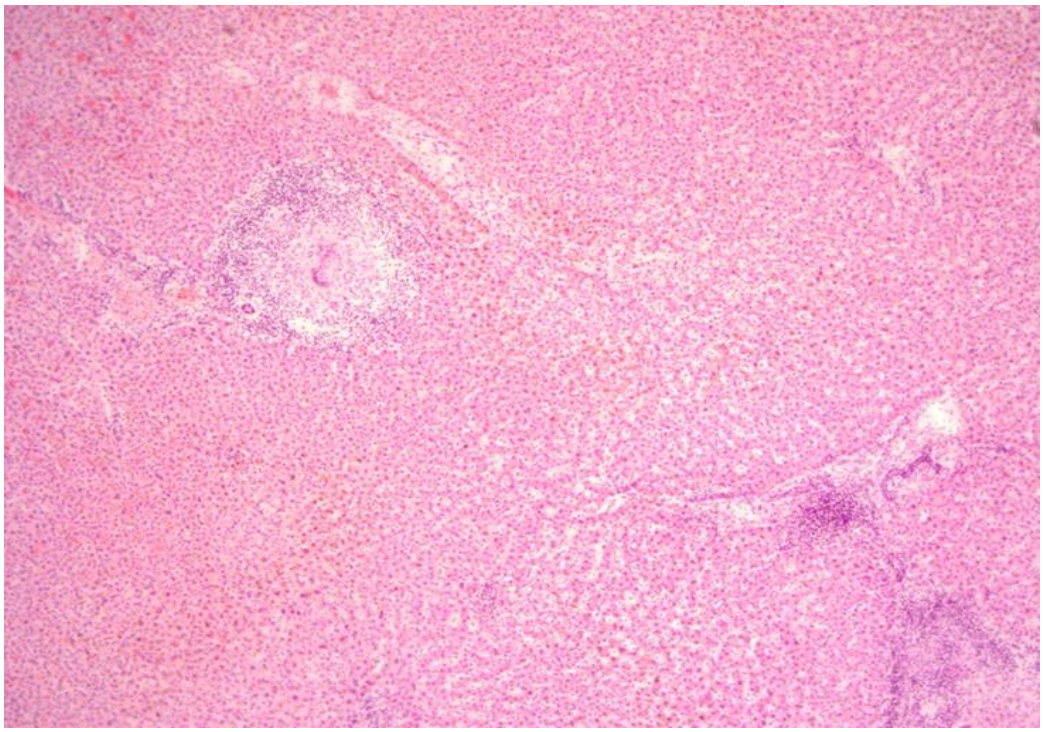

Печеночно-клеточный рак
*Эпителиоидный бугорок в печени
Эпителиоидные бугорки в легком

Бактериальные эмболы в печени

6. Диагностируйте патологический процесс по микрофотографии:

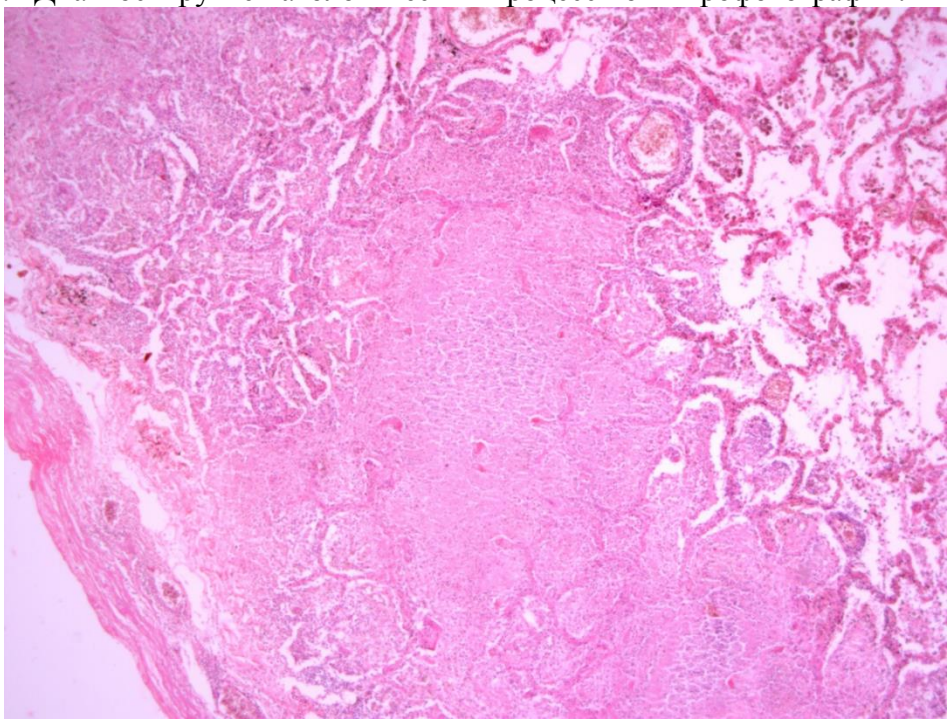

*Первичный туберкулезный аффект
Карнификация легкого
Крупозная пневмония
Инфаркт легкого

7. Диагностируйте патологический процесс по микрофотографии:

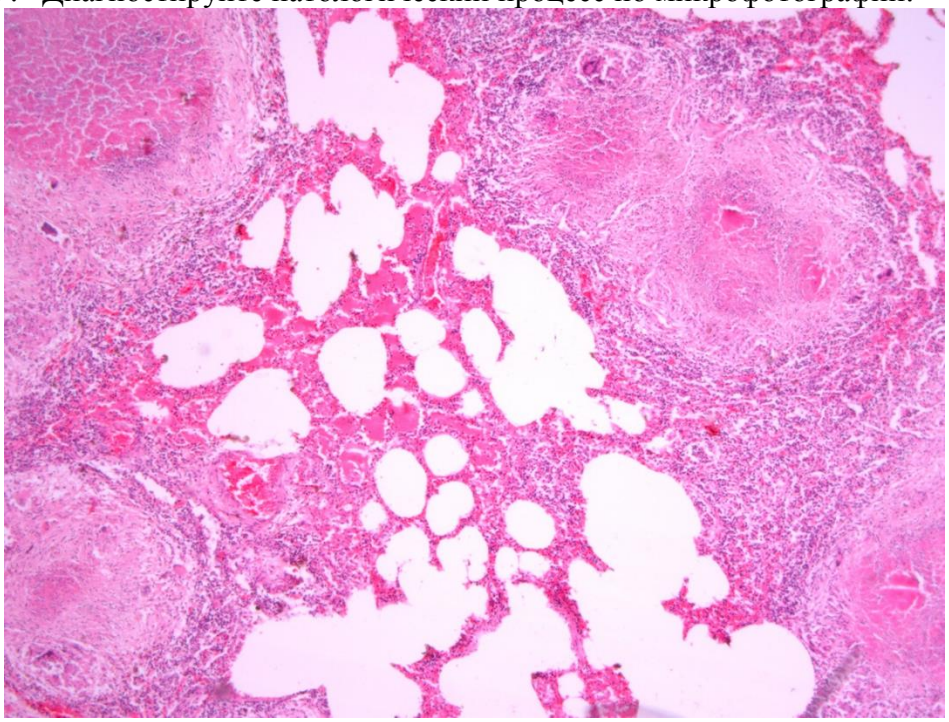

Опухолевые эмболы в легком
Силикоантракоз легкого
*Эпителиоидные бугорки при туберкулезе
Крупозная пневмония

8. Диагностируйте заболевание по микропрепарату

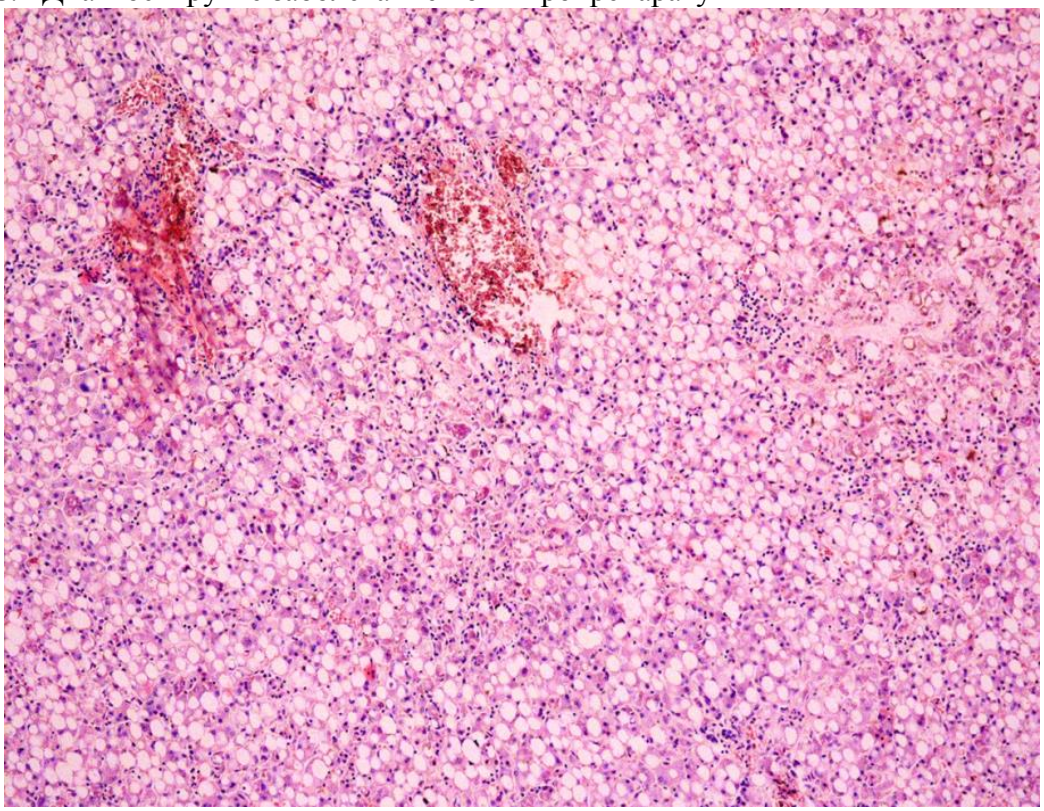

мускатная печень
*жировая дистрофия печени
гидропический гепатоз
гликогеноз печени

9. Дайте морфологическое заключение по микропрепарату

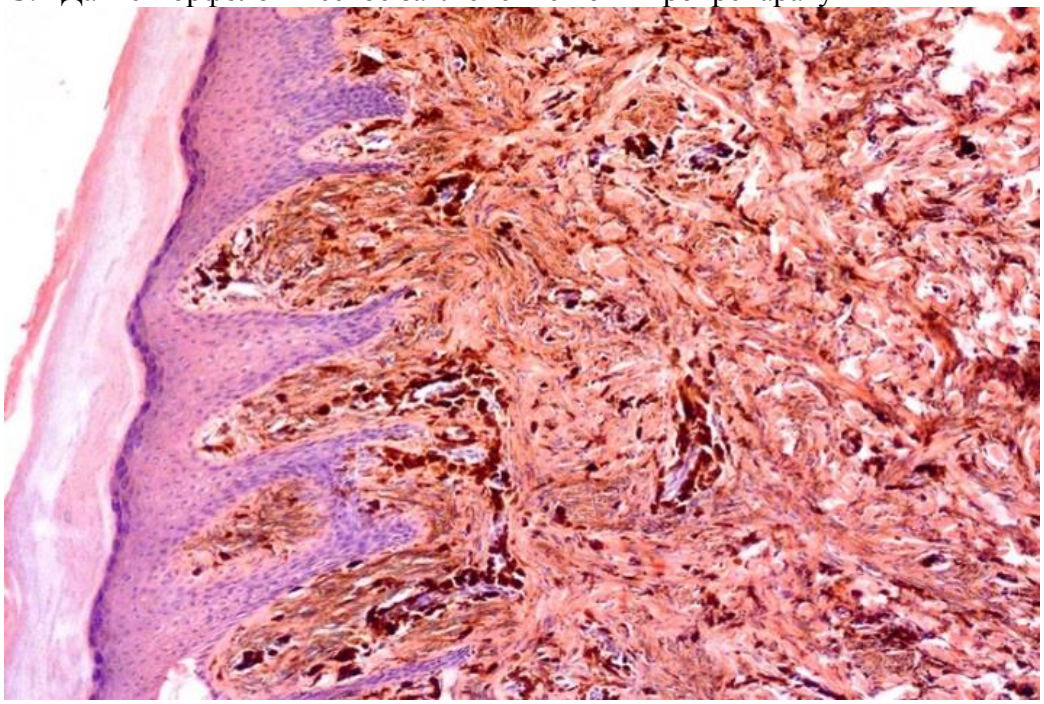

местный гемосидероз кожи
альбинизм
келоидный рубец
*пигментный невус

10. Назовите одну из наиболее часто встречающихся в детском возрасте доброкачественных

мезенхимальных опухолей, представленную на микрофотографии:

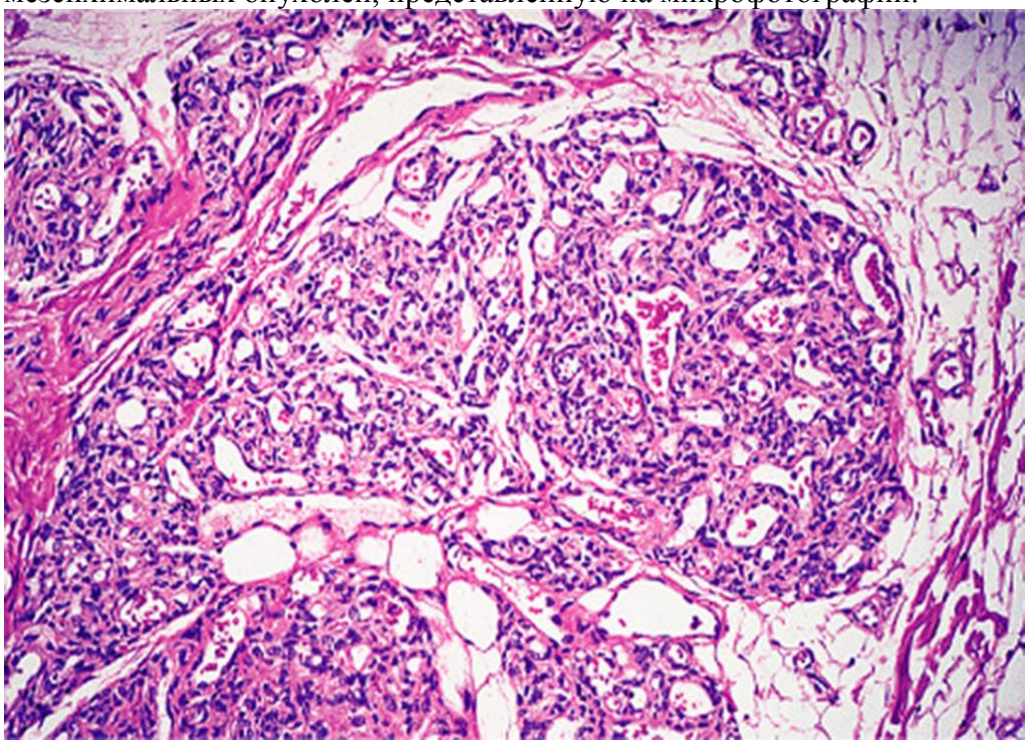

*Капиллярная гемангиома кожи
Саркома Капоши
Пограничный невус кожи
Гемангиоэндотелиома кожи

ОЗНАКОМЬТЕСЬ С СИТУАЦИЕЙ И ДАЙТЕ РАЗВЕРНУТЫЕ ОТВЕТЫ НА ВОПРОСЫ

Задача 1. У больного 60 лет, поступившего в клинику по поводу острой кишечной непроходимости, во время ургентной операции обнаружена опухоль нисходящего отдела ободочной кишки с прорастанием в окружающие органы, обсеменением брюшины и метастазами в забрюшинные лимфоузлы ($T_4N_1M_X$). По жизненным показаниям выполнена колостомия. Смерть в раннем послеоперационном периоде. На вскрытии были обнаружены несостоятельность кишечных швов и разлитой каловый перитонит.

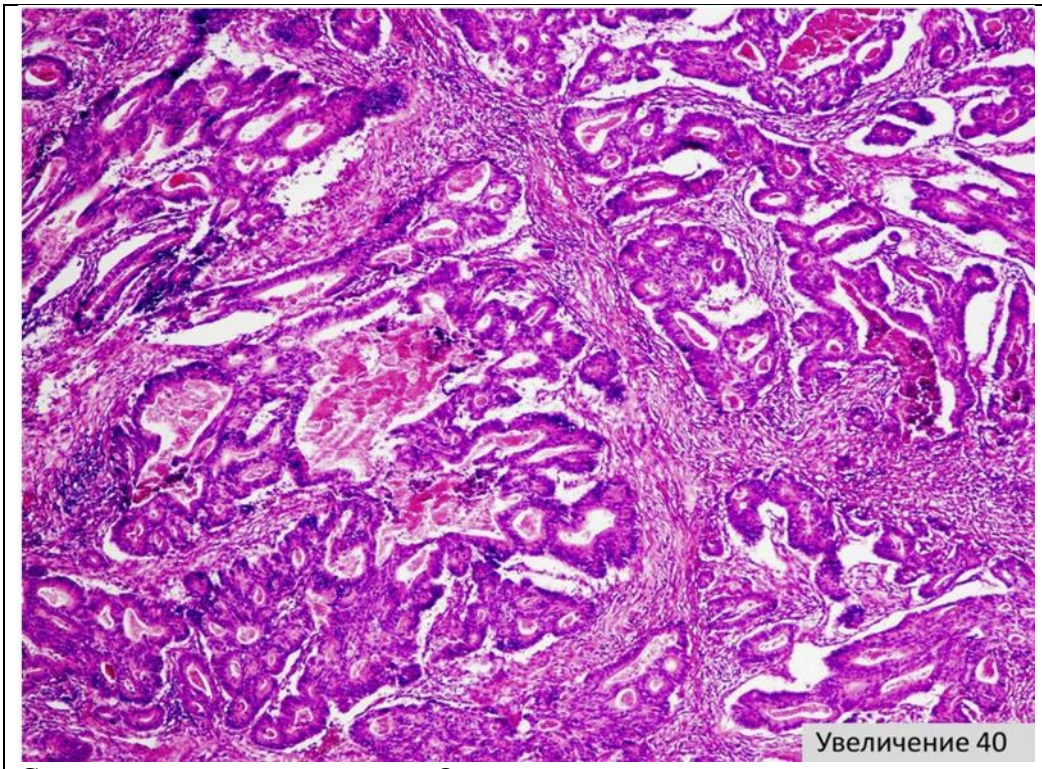

Срез опухоли толстой кишки. Окр. гематоксилином и эозином.

Вопросы и задания:

1. Диагностируйте форму опухоли по микрофотографии.
2. Сформулируйте посмертный диагноз.
3. Предложите категорию ятрогении для разбора случая на комиссии по разбору летальных исходов
4. Укажите роль врача патологоанатома в ранней диагностике коло-ректального рака
5. Заполните раздел п. 19 медицинского свидетельства о смерти.

Ответы:

1. Умеренно-дифференцированная аденокарцинома.

2. ***Основное заболевание:*** Рак нисходящего отдела ободочной кишки (гистологически: умеренно-дифференцированная аденокарцинома) с прорастанием в окружающие органы, канцероматозом брюшины и метастазами в забрюшинные лимфоузлы.

Осложнения основного заболевания:

Острая кишечная непроходимость. Операция колостомии. Несостоятельность кишечных швов. Разлитой каловый перитонит.

3. Ятрогения 2 категории.

4. Диагностика предопухолевых процессов, в том числе удаленных при фиброколоноскопии полипов толстой кишки, аденом: тубулярных, ворсинчатых, зубчатых, с обязательным указанием степени дисплазии эпителия.

5. I а перитонит

б острая кишечная непроходимость

в рак ободочной кишки

г _____

II Операция колостомии

Задача 2. **Задача 1.** Ребенок страдающий туберкулезом умер от легочно-сердечной недостаточности. На вскрытии обнаружены межуточный миокардит, множественные очажки размером с просяное зерно в легких, печени и селезенке.

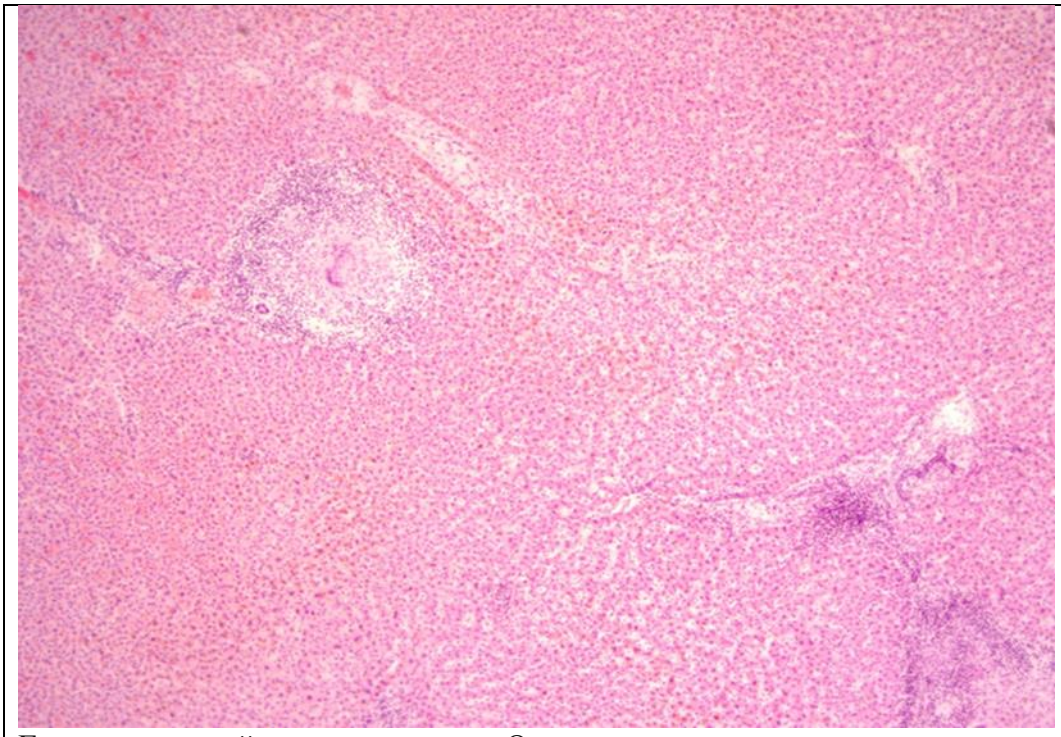

Гистологический препарат печени, Окр. гематоксилином и эозином.

Вопросы и задания:

1. Назовите изменения в легких, печени и селезенке.
2. Как называются эти «очажки»?
3. Какую тканевую реакцию они отражают?
4. Что входит в состав данного образования?
5. Каков исход данного образования?

Ответы:

1. Изменения в легких, печени и селезенки называются милиарный туберкулез.
2. «Очажки» называются – гранулемы.
3. Они отражают тканевую реакцию – продуктивную.
4. В состав данного образования входят: казеозный некроз, эпителиоидные клетки, лимфоциты и клетки Пирогова-Лангханса.
1. 5. Исход данного образования – рубцевание.

Шкала оценивания

«Отлично» - 90% и более правильных ответов на тестовые задания каждого уровня по каждой компетенции

«Хорошо» - 80-89% правильных ответов на тестовые задания каждого уровня по каждой компетенции

«Удовлетворительно» - 70-79% правильных ответов на тестовые задания каждого уровня по каждой компетенции

«Неудовлетворительно» - менее70% правильных ответов на тестовые задания каждого уровня по каждой компетенции

Критерии оценивания результатов обучения

«Зачтено» выставляется обучающемуся, если он показал достаточно прочные знания основных положений учебной дисциплины, умение самостоятельно решать конкретные практические задачи, предусмотренные рабочей программой, ориентироваться в рекомендованной справочной литературе, умеет правильно оценить полученные результаты.

«Не зачтено» выставляется обучающемуся, если при ответе выявились существенные пробелы в знаниях основных положений учебной дисциплины, неумение с помощью преподавателя получить правильное решение конкретной практической задачи из числа предусмотренных рабочей программой учебной дисциплины.