Документ подписан простой электронной подписью
Информация о владельце:
ФИО: Шуматов Валентин Борисович
Должность: Ректор
Дата подписания: 15.07.2024 09:24:53
Уникальный программный ключ:
1cef78fd73d75dc6ecf72fe1eb94fee387a29

Федеральное государственное бюджетное образовательное учреждение
высшего образования
«Тихоокеанский государственный медицинский университет»
Министерства здравоохранения Российской Федерации

УТВЕРЖДЕНО
Директор института терапии и ИД
_____ В.А. Невзорова
«30» 05 2024 г

ФОНД ОЦЕНОЧНЫХ СРЕДСТВ

Б1.О.06 Ультразвуковая диагностика в эндокринологии

основной образовательной программы высшего образования – подготовка кадров высшей квалификации по программам ординатуры по специальности
31.08.53 Эндокринология

Направление подготовки (специальность)	31.08.53 Эндокринология
Сфера профессиональной деятельности	02 Здравоохранение (эндокринология)
Форма обучения:	очная
Срок освоения ОПОП:	2 года

Институт терапии и инструментальной диагностики

Владивосток - 2024

1. ВВОДНАЯ ЧАСТЬ

1.1. **Фонд оценочных средств** регламентирует формы, содержание, виды оценочных средств для текущего контроля, промежуточной аттестации и итоговой (государственной итоговой) аттестации, критерии оценивания дифференцированно по каждому виду оценочных средств.

1.3. Фонд оценочных средств определяет уровень формирования у обучающихся установленных в ФГОС ВО и определенных в основной образовательной программе высшего образования 31.08.53 Эндокринология, направленности 02 Здравоохранение (в сфере эндокринологии), в сфере профессиональной деятельности 02.028 «Врачебная практика врача эндокринолога» **общепрофессиональных (ОПК) и профессиональных (ПК) компетенций.**

https://tgmu.ru/sveden/files/ziv/31.08.53_Endokrinologiya.pdf

Наименование категории (группы) компетенций	**Код и наименование компетенции**	**Индикаторы достижения компетенции**
Общепрофессиональные компетенции		
Деятельность в сфере коммуникационных технологий	ОПК-1. Способен использовать информационно коммуникационные технологии в профессиональной деятельности и соблюдать правила информационной безопасности	ИДК.ОПК-1_1- использует информационно коммуникационные технологии при решении задач профессиональной деятельности ИДК.ОПК-1_2- соблюдает правила информационной безопасности
Медицинская деятельность	ОПК-4. Способен проводить клиническую диагностику и обследование пациентов	ИДК.ОПК-4_1- применяет медицинские изделия для диагностики, лечения, реабилитации в соответствии с порядками оказания медицинской помощи ИДК.ОПК-4_2- проводит обследование пациента с использованием общеклинических, лабораторных и инструментальных методов ИДК.ОПК-4_3- оценивает результаты проведенного обследования с целью установления диагноза
Профессиональные компетенции		

Проведение обследования пациентов с заболеваниями и (или) состояниями эндокринной системы с целью установления диагноза	ПК-2 Готовность обосновывать и планировать объем лабораторных исследований пациентов с эндокринными заболеваниями и проводить дифференциальную диагностику болезней эндокринного профиля, используя алгоритм постановки диагноза	ИДК.ПК-2_1- Интерпретирует и анализирует результаты инструментального обследования детей и подростков, пациентов с андрогенными заболеваниями в соответствии с действующими порядками оказания медицинской помощи ИДК.ПК-2_2- Анализирует результаты лабораторных исследований детей и подростков, пациентов с андрогенными заболеваниями в соответствии с действующими порядками оказания медицинской помощи ИДК.ПК-2_3- Интерпретирует и анализирует результаты осмотра врачами-специалистами детей и подростков, пациентов с андрогенными заболеваниями

2. ОСНОВНАЯ ЧАСТЬ

2.1. Виды контроля и аттестации, формы оценочных средств

№ п/п	Виды контроля	Оценочные средства*
		Форма
1	Текущий контроль	Вопросы для собеседования
		Тесты
2	Промежуточная аттестация	Ситуационные задачи

3. Содержание оценочных средств текущего контроля

Текущий контроль осуществляется преподавателем дисциплины при проведении занятий в форме тестового контроля и решения ситуационных задач

Оценочное средство 1:

Тестовый контроль по дисциплины Б1.О.06 Ультразвуковая диагностика

	Код	Текст компетенции / названия трудовой функции: названия трудового действия/ текст элемента ситуационной задачи
С	**31.08.53**	**Эндокринология**
К	**ОПК-1**	Способен использовать информационно коммуникационные технологии в профессиональной деятельности и соблюдать правила информационной безопасности

К	**ОПК-4**	Способен проводить клиническую диагностику и обследование пациентов
К	**ПК-2**	Готовность обосновывать и планировать объем лабораторных исследований пациентов с эндокринными заболеваниями и проводить дифференциальную диагностику болезней эндокринного профиля, используя алгоритм постановки диагноза
Ф	А. Оказание медицинской помощи взрослому населению по профилю "эндокринология	
ТД	**А/01.8**	Проведение обследования пациентов с заболеваниями и (или) состояниями эндокринной системы с целью установления диагноза
И		**ДАЙТЕ ОТВЕТЫ НА ВОПРОСЫ ТЕСТОВЫХ ЗАДАНИЙ 1 УРОВНЯ (ОДИН ПРАВИЛЬНЫЙ ОТВЕТ)**
	1	ДЛЯ ВИЗУАЛИЗАЦИИ ПОВЕРХНОСТНОГО РАСПОЛОЖЕННЫХ ОРГАНОВ ИСПОЛЬЗУЕТСЯ СЛЕДУЮЩАЯ ЧАСТОТА ДАТЧИКА: А) 2,0-3,0 мГц Б) 3,5-4,5 мГц В) 7,0-10,0 мГц *Г) 5,0-7,0 мГц
	2	УЛЬТРАЗВУКОВОЕ ИССЛЕДОВАНИЕ ДАЕТ ИНФОРМАЦИЮ О: *А) форме, положении, размерах Б) прохождения бария в органах пищеварительной системы В) легочной вентиляции Г) структуре органа
т	3	ПРИ УЛЬТРАЗВУКОВОМ ИССЛЕДОВАНИИ ПЕЧЕНИ МОЖНО ИДЕНТИФИЦИРОВАТЬ __ АНАТОМИЧЕСКИХ СЕГМЕНТОВ: А) 8 Б) 5 В) 7 Г) 9
	4	ЭХОГЕННОСТЬ НЕИЗМЕНЕННОЙ ЩИТОВИДНОЙ ЖЕЛЕЗЫ ПРИ УЛЬТРАЗВУКОВОМ ИССЛЕДОВАНИИ СОПОСТАВЛЯЮТ: А) с печенью; Б) с поджелудочной железой; В) с мышечной тканью *Г) слюнной железой
	5	ОДНИМ ИЗ ВАЖНЕЙШИХ ДИФФЕРЕНЦИАЛЬНО-ДИАГНОСТИЧЕСКИХ ПРИЗНАКОВ ЖИРОВОЙ ИНФИЛЬТРАЦИИ ПЕЧЕНИ ОТ ПРОЧИХ ДИФФУЗНЫХ И ОЧАГОВЫХ ПОРАЖЕНИЙ ПРИ УЛЬТРАЗВУКОВОМ ИССЛЕДОВАНИИ ЯВЛЯЕТСЯ: *А) Выявление диффузно-очаговой недостаточности паренхимы печени с нарушением структуры и деформацией сосудистого рисунка; Б) Увеличение размеров угла нижнего края обеих долей печени; В) Сохранение структуры паренхимы и структуры с сосудистого рисунка печени на фоне повышения эхогенности; Г) Выявление диффузно-очаговой недостаточности паренхимы печени;
	6	ЭХОГРАФИЧЕСКИ ДЛЯ ЗЛОКАЧЕСТВЕННЫХ ОПУХОЛЕЙ ЩИТОВИДНОЙ ЖЕЛЕЗЫ БОЛЕЕ ХАРАКТЕРНО: *А) гиперэхогенное образование; Б) гипоэхогенное образование; В) изоэхогенное образование;

		Г) анэхогенное образование ;
	7	ЖЕЛЕЗИСТАЯ ТКАНЬ РАННЕГО РЕПРОДУКТИВНОГО ТИПА МОЛОЧНОЙ ЖЕЛЕЗЫ ВИЗУАЛИЗИРУЕТСЯ В ВИДЕ: *А) единого мелкозернистого гиперэхогенного пласта Б) гиперэхогенного пласта с участками гипоэхогенного жира В) единичных включений гиперэхогенной железистой ткани и многочисленными гипоэхогенными жировыми дольками Г) крупнозернистой гиперэхогенной железистой ткани с гипоэхогенными, более 2 мм в диаметре, млечными протоками
	8	ХАРАКТЕР ИЗМЕНЕНИЙ ТКАНИ ПОДЖЕЛУДОЧНОЙ ЖЕЛЕЗЫ, ВЫЯВЛЯЕМЫХ ПРИ УЛЬТРАЗВУКОВОМ ИССЛЕДОВАНИИ ПРИ САХАРНОМ ДИАБЕТЕ 1 ТИПА, В БОЛЬШИНСТВЕ СЛУЧАЕВ СВЯЗАН С: *А) первичными изменениями поджелудочной железы генетически обусловленные нарушения структуры; Б) вторичными изменениями поджелудочной железы развитие жировой Инфильтрации; В) вторичными изменениями поджелудочной железы развитие очагового фиброза; Г) функциональными нарушениями ферментативной функции поджелудочной железы
	9	ПРИ УЛЬТРАЗВУКОВОМ ИССЛЕДОВАНИИ ИНСУЛОМЫ В БОЛЬШИНСТВЕ СЛУЧАЕВ ИМЕЕТ СЛЕДУЮЩУЮ ЭХОГРАФИЧЕСКУЮ КАРТИНУ: *А) большое (> 3 см) гиперэхогенное объемное солидное образование в теле или хвосте поджелудочной железы, легко дифференцируемое при ультразвуковом исследовании; Б) гигантское (> 10 см) неоднородное солидно-кистозное образование хвоста поджелудочной железы, легко дифференцируемое при исследовании; В) небольшое (< 2 см) чаще гипоэхогенное образование головки поджелудочной железы, с трудом выявляемое при ультразвуковом исследовании; Г) небольшое (< 2 см) образование чаще средней или несколько повышенной эхогенности в хвосте поджелудочной железы, с трудом дифференцируемое при ультразвуковом исследовании
	10	НАДПОЧЕЧНИКИ РАСПОЛОЖЕНЫ: А) в верхнем этаже брюшной полости; Б) в среднем этаже брюшной полости; *В) забрюшинно; Г) в латеральных каналах брюшной полости;
	11	ПРИ АНДРОГЕНИТАЛЬНОМ СИНДРОМЕ У НОВОРОЖДЕННЫХ ЭХОГЕННОСТЬ И ЭХОСТРУКТУРА УВЕЛИЧЕННОГО НАДПОЧЕЧНИКА: А) не изменена; *Б) эхогенность повышена, эхоструктура неоднородна; В) эхогенность понижена Г) эхоструктура однородная
	12	У НОВОРОЖДЕННОГО ПРЕОБЛАДАЮЩИМ ЯВЛЯЕТСЯ: А) мозговое вещество надпочечника; Б) корковое вещество надпочечника; *В) эмбриональное корковое вещество надпочечника

		Г) эмбриональное мозговое вещество надпочечника
	13	АДЕНОМУ НАДПОЧЕЧНИКА ЭХОГРАФИЧЕСКИ НЕОБХОДИМО ДИФФЕРЕНЦИРОВАТЬ: А) с простой кистой надпочечника; *Б) с надпочечниковой гематомой; В) с туберкулезным поражением надпочечника; Г) с диффузной формой гиперплазии надпочечника
	14	ОСОБЕННОСТЬЮ ТУБЕРКУЛЕЗНОГО ПОРАЖЕНИЯ НАДПОЧЕЧНИКОВ ПО ДАННЫМ ЭХОГРАФИЧЕСКОГО ИССЛЕДОВАНИЯ ЯВЛЯЮТСЯ: *А) наличие множественных кальцинатов в ткани надпочечника; Б) наличие гиперэхогенной массы с анэхогенной зоной в центре, имеющей неровный, "подрытые" контуры; В) наличие значительного кистозного компонента в структуре опухоли с дистальным псевдоусилением; Г) билатеральность поражения.
И		**ДАЙТЕ ОТВЕТЫ НА ВОПРОСЫ ТЕСТОВЫХ ЗАДАНИЙ 2 УРОВНЯ (НЕСКОЛЬКО ПРАВИЛЬНЫХ ОТВЕТОВ)**
Т	15	ПРИ УЛЬТРАЗВУКОВОМ ИССЛЕДОВАНИИ ОСНОВАНИЕМ ДЛЯ ПРЕДПОЛОЖЕНИЯ О НАЛИЧИИ У ПАЦИЕНТА ХРОНИЧЕСКОГО ПАНКРЕАТИТА МОЖЕТ СЛУЖИТЬ: *А) возраст пациента старше 50 лет *Б) наличие любого из признаков диффузных изменений паренхимы; *В) наличие неоднородности паренхимы, неровности контуров, повышения эхогенности, изменение размеров; Г) все неверно
	16	ПРИ УЛЬТРАЗВУКОВОМ ИССЛЕДОВАНИИ ОЧАГОВЫЕ ИЗМЕНЕНИЯ ЩИТОВИДНОЙ ЖЕЛЕЗЫ НАБЛЮДАЮТСЯ ПРИ: А) тиреоидитах *Б) узловом зобе В) амилоидозе щитовидной железы *Г) раке щитовидной железы
	17	УКАЖИТЕ ОСНОВНЫЕ ЭХОГРАФИЧЕСКИЕ ПРИЗНАКИ РАКА ГОЛОВКИ ПОДЖЕЛУДОЧНОЙ ЖЕЛЕЗЫ: *А) внепеченочныйхолестаз, метастазы в печень *Б) выявление очагового поражения головки железы В) эхоструктура головки неоднородная *Г) смещение и сдавление сосудов

Шкала оценивания

«Отлично» - более 90% правильных ответов на тестовые задания каждого уровня
«Хорошо» - 80-89% правильных ответов на тестовые задания каждого уровня
«Удовлетворительно» - 70--79% правильных ответов на тестовые задания каждого уровня
«Неудовлетворительно» - менее 69% правильных ответов на тестовые задания каждого уровня

Оценочное средство 2

Ситуационная задача 1

	Код	Текст компетенции / названия трудовой функции/ названия трудового действия / текст элемента ситуационной задачи
С	31.08.53	Эндокринология
К	**ОПК-1**	Способен использовать информационно коммуникационные технологии в профессиональной деятельности и соблюдать правила информационной безопасности
К	**ОПК-4**	Способен проводить клиническую диагностику и обследование пациентов
К	**ПК-2**	Готовность обосновывать и планировать объем лабораторных исследований пациентов с эндокринными заболеваниями и проводить дифференциальную диагностику болезней эндокринного профиля, используя алгоритм постановки диагноза
Ф	А. Оказание медицинской помощи взрослому населению по профилю "эндокринология	
ТД	А/01.8	Проведение обследования пациентов с заболеваниями и (или) состояниями эндокринной системы с целью установления диагноза
И		**ОЗНАКОМЬТЕСЬ С СИТУАЦИЕЙ И ДАЙТЕ РАЗВЕРНУТЫЕ ОТВЕТЫ НА ВОПРОСЫ**
У		Женщина 60 лет, обратилась к участковому терапевту с жалобами на слабость, потливость, сердцебиение, чувство кома при глотании.
		Объективный статус: Состояние удовлетворительное, сознание ясное, положение активное. ИМТ 23.1 кг/м^2. Т тела 37,6 С. Кожные покровы нормальной влажности, чистые. Видимые слизистые бледно-розовые, влажные. Периферические лимфоузлыне пальпируются. Грудная клетка симметричная, равномерно участвует в акте дыхания. ЧДД 19 в минуту (в покое). SpO_2 99%. Над легкими перкуторно - легочный звук. При аускультации дыхание везикулярное, хрипов нет. Тоны сердца ясные, ритмичные. ЧСС 98 уд/мин. АД 150/85 мм рт. ст. Язык обложен белым налетом, влажный. Живот мягкий, безболезненный при пальпации.Печень не выступает из-под края рёберной дуги, размеры по Курлову 9*8*7, селезенка не пальпируется. Физиологические отправления в пределах нормы. На руках результаты ультразвукового обследования щитовидной железы.

		
В	1	Что за область изображена на сонограмме?
В	2	Опишите полученную сонограмму в рамках представленного снимка.
В	3	Дайте классификацию образования согласно TI-RADS.
В	4	Показания к тонкоигольной аспирационной биопсии.
В	5	Какова Ваша дальнейшая тактика?

Оценочный лист к ситуационной задаче 1

	Код	**Текст компетенции / названия трудовой функции/ названия трудового действия / текст элемента ситуационной задачи**
С	31.08.53	Эндокринология
К	**ОПК-1**	Способен использовать информационно коммуникационные технологии в профессиональной деятельности и соблюдать правила информационной безопасности
К	**ОПК-4**	Способен проводить клиническую диагностику и обследование пациентов
К	**ПК-2**	Готовность обосновывать и планировать объем лабораторных исследований пациентов с эндокринными заболеваниями и проводить дифференциальную диагностику болезней эндокринного профиля, используя алгоритм постановки диагноза
Ф	А. Оказание медицинской помощи взрослому населению по профилю "эндокринология	
ТД	А/01.8	Проведение обследования пациентов с заболеваниями и (или) состояниями эндокринной системы с целью установления диагноза
И		**ОЗНАКОМЬТЕСЬ С СИТУАЦИЕЙ И ДАЙТЕ РАЗВЕРНУТЫЕ ОТВЕТЫ НА ВОПРОСЫ**
У		Женщина 60 лет, обратилась к участковому терапевту с жалобами на

		слабость, потливость, сердцебиение, чувство кома при глотании.
		Объективный статус: Состояние удовлетворительное, сознание ясное, положение активное. ИМТ 23.1 кг/м^2. Т тела 37,6 С. Кожные покровы нормальной влажности, чистые. Видимые слизистые бледно-розовые, влажные. Периферические лимфоузлы не пальпируются. Грудная клетка симметричная, равномерно участвует в акте дыхания. ЧДД 19 в минуту (в покое). SpO_2 99%. Над легкими перкуторно - легочный звук. При аускультации дыхание везикулярное, хрипов нет. Тоны сердца ясные, ритмичные. ЧСС 98 уд/мин. АД 150/85 мм рт. ст. Язык обложен белым налетом, влажный. Живот мягкий, безболезненный при пальпации.Печень не выступает из-под края рёберной дуги, размеры по Курлову 9*8*7, селезенка не пальпируется. Физиологические отправления в пределах нормы. На руках результаты ультразвукового обследования щитовидной железы.
		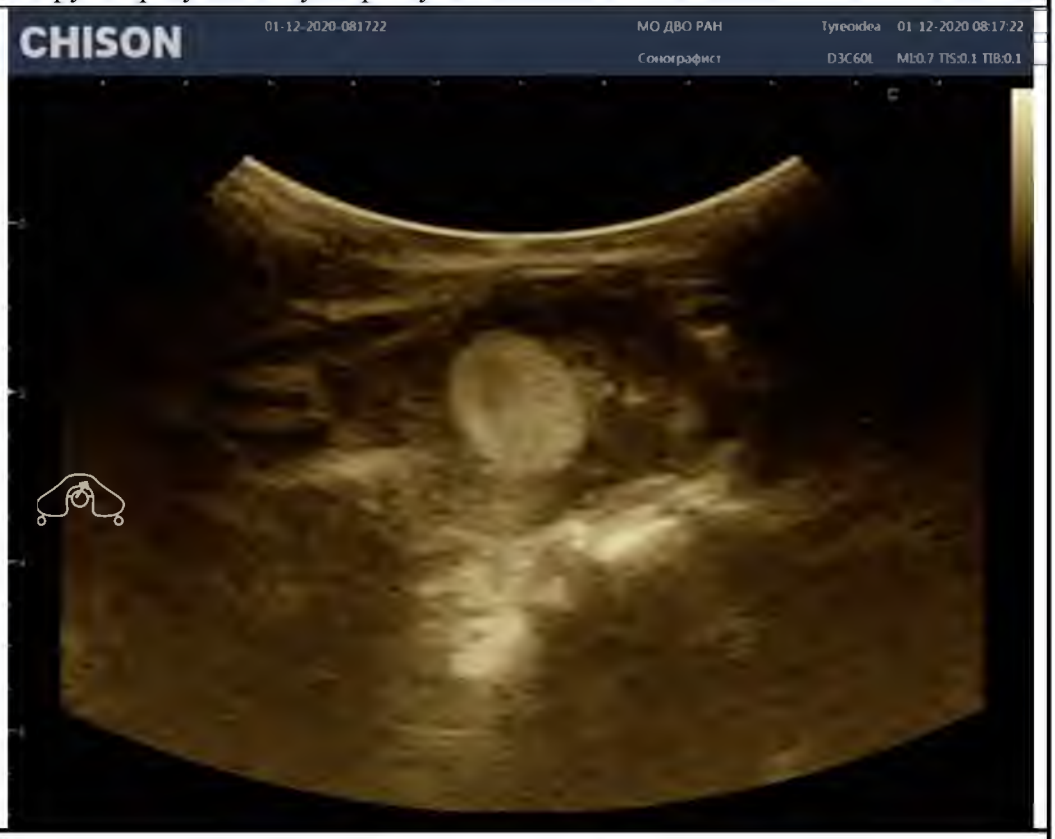
В	**1**	Что за область изображена на сонограмме?
Э	ОТВЕТ	На сонограмме изображена область щитовидной железы.
В	**2**	Опишите полученную сонограмму в рамках представленного снимка.
Э	ОТВЕТ	Щитовидная железа расположена типично, контуры ровные, четкие. Правая доля: длина 32 мм, ширина 10 мм, толщина 9 мм, объем доли 1,4 см3. Паренхима неравномерной эхоплотности. Очаговые образования не определяются. Левая доля: длина 32 мм, ширина 12 мм, толщина 10 мм, объем доли 1,8 см3. Паренхима неравномерной эхоплотности. Перешеек: толщина 30 мм. Паренхима неравномерной эхоплотности, не однородной структуры за счет гиперэхогенного очагового образования, дающего за собой акустическую тень. Размеры образования: 20 мм х 15 мм. Расположение образования – поперечно перешейку («выше, чем шире»).
В	**3**	Дайте классификацию образования согласно TI-RADS.

	ОТВЕТ	TI-RADS 5: Состав – тканевой (2 балла) Эхогенность – гиперэхогенный (1 балл) Положение – поперечно доли (3 балла) Граница – выпячивание из железы (3 балла) Включения – нет (0 баллов)
В	**4**	Показания к тонкоигольной аспирационной биопсии.
	ОТВЕТ	Образование больше 1 см; Образование менее 1 см, если пациент относится к группе риска наличия агрессивных форм рака щитовидной железы; Стремительный рост образования; Образования выходящие за капсулу органа; Преобладание переднезаднего размера ("высоты") над латеральным ("шириной").
В	**5**	Какова Ваша дальнейшая тактика?
	ОТВЕТ	Тонкоигольная аспирационная биопсия (ТАБ) под контролем УЗИ, консультация эндокринолога