Документ подписан простой электронной подписью
Информация о владельце:
ФИО: Шуматов Валентин Борисович
Должность: Ректор
Дата подписания: 10.11.2025 09:42:39
Уникальный программный ключ:
1cef78fd73d75dc6ecf72fe1eb94fee387a2985d2657b784eec019bf8a794cb4

Федеральное государственное бюджетное образовательное учреждение
высшего образования
«Тихоокеанский государственный медицинский университет»
Министерства здравоохранения Российской Федерации

«УТВЕРЖДАЮ»
Директор факультета среднего
профессионального образования

_____ / Заяц Ю.В /
« » 2025г.

ФОНД ОЦЕНОЧНЫХ СРЕДСТВ

Дисциплины ОП.03 Основы патологии основной образовательной программы среднегопрофессионального образования

Направление подготовки (специальность)	**34.02.01Сестринское дело** (код, наименование)
Уровень подготовки	**Среднее профессиональное образование** (указывается в соответствие с ППССЗ)
Область профессиональной деятельности	**02 Здравоохранение**
Квалификация выпускника:	**Медицинская сестра/медицинский брат**
Форма обучения	**Очная** (очная, очно-заочная)
Срок освоения ООП	**1 год 10 месяцев** (нормативный срок обучения)
Институт/кафедра	Отделение СПО

Владивосток – 2025

1. ВВОДНАЯ ЧАСТЬ

1.1. Фонд оценочных средств регламентирует формы, содержание, виды оценочных средств для текущего контроля, промежуточной аттестации и итоговой (государственной итоговой) аттестации, критерии оценивания дифференцированно по каждому виду оценочных средств. 1.2. Фонд оценочных средств определяет уровень формирования у обучающихся установленных в ФГОС СПО и определенных в основной образовательной программе среднего профессионального образования специальности 34.02.01 Сестринское дело в области профессиональной деятельности 02 Здравоохранение общих компетенций.

https://tgmu.ru/sveden/files/rim/34.02.01_Sestrinskoe_delo(2).pdf

2. ОСНОВНАЯ ЧАСТЬ

2.1. **Виды контроля и аттестации, формы оценочных средств**

№ п/п	Виды контроля	Оценочные средства
		Форма
1	**Текущий контроль**	**Тесты**
		Задачи
2	**Промежуточная аттестация**	**Тесты**
		Задачи

3. Содержание оценочных средств текущего контроля

Текущий и промежуточный контроль осуществляется преподавателем дисциплины **ОП.03 Основы патологии** при проведении занятий в форме:

Оценочное средство 1
Тесты:

1. Выберите из предложенного списка разновидности экссудативного воспаления: *серозное гранулематозное хроническое

межуточное

2. Выберите из нижеперечисленного термин, не характеризующий стадию крупозной пневмонии:

стадия прилива
стадия красного и серого опеченения
*стадия гемолиза
стадия разрешения

3. Выберите из приведенного списка осложнение, свойственное мочекаменной болезни: нефрокальциноз *гидронефроз

хроническая почечная недостаточность поликистоз
почек

4. Какие морфологические компоненты входят состав первичного туберкулезного комплекса:

*субплевральный фокус казеозной пневмонии
каверна в верхушке легкого *специфический
лимфангит
*регионарный туберкулезный лимфаденит

5. Дайте определение инфаркта: геморрагическая инфильтрация некротизированной ткани исход фибриноидного набухания стромы органа

*некроз вследствие ишемии
хронический очаговый венозный застой

6. Выделите из приведенного списка утверждение, характерное для рака: *опухоль из эпителия

опухоль из производных мезенхимы
преимущественно перинервальное метастазирование преимущественно
гематогенное метастазирование

7. Выберите из приведенного перечня клинико-морфологические формы атеросклероза:

*атеросклероз аорты
*атеросклероз коронарных артерий печеночная
форма
*церебральная форма

8. Из какой ткани (преимущественно) состоит стенка хронической аневризмы сердца:

некротизированной
грануляционной
*соединительной
жировой

9. Перечислите слои дна хронической прогрессирующей язвы желудка: *слой фибрина с лейкоцитами слой амилоида *грануляционная ткань

*соединительная ткань

10. Тяжелая форма гриппа это: грипп с выраженной общей интоксикацией грипп с поражением сердечно-сосудистой системы грипп типа А

*грипп с легочными осложнениями

11. Что наиболее характерно для первичного периода сифилиса: *твердый шанкр гумма печени аллопеция

аневризма аорты

12. Диагностируйте патологический процесс по макрофотографии



*Атеросклероз аорты с пристеночным тромбом
Пристеночный красный тромб в вене
Обтурирующий тромб в аневризме аорты
Брюшной тиф (мозговидное набухание пейеровой бляшки

13.Диагностируйте патологический процесс по макрофотографии:

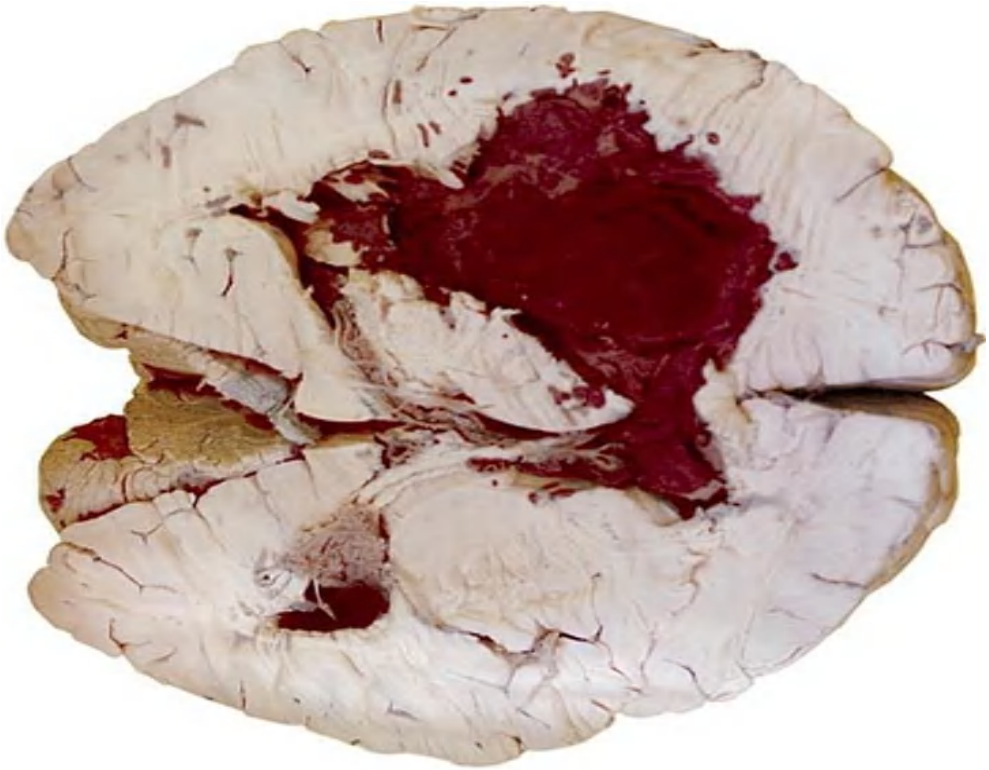

Очаг серого размягчения
Глиобластома головного мозга
*Кровоизлияние в головной мозг Постинфарктная
киста

14. Для какого заболевания характерно подобное изменения сердца:

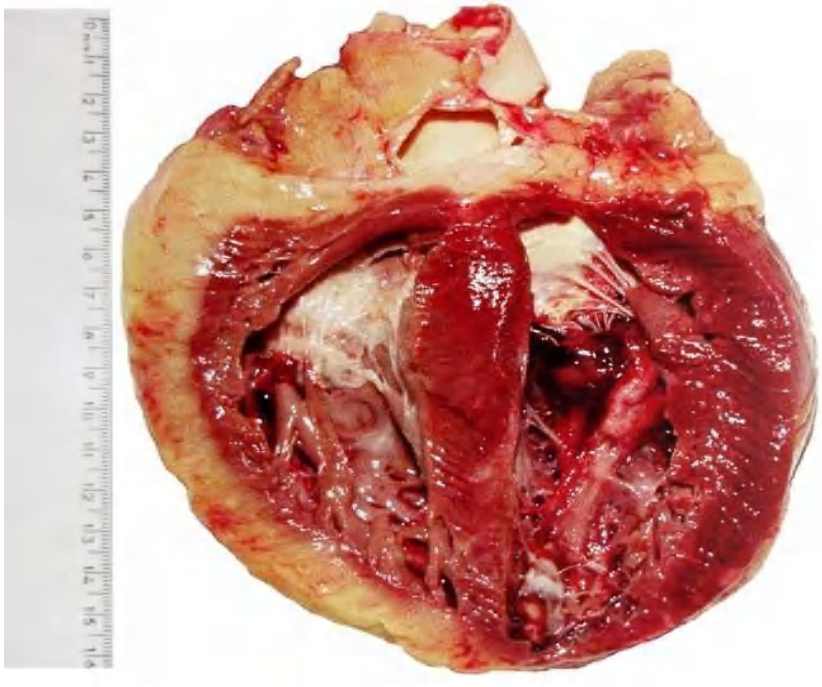

атеросклероз венечных артерий
*гипертоническая болезнь
подострый гломерулонефрит
симптоматическая гипертензия

15. Назовите вид дистрофии, развивающейся при такой макроскопической картине



жировая сосудисто-стромальная белковая паренхиматозная *жировая паренхиматозная углеводная паренхиматозная

16. Предположите патологический процесс по макрофотографии:



папиллома кожи *меланома кожи рак кожи лимфома кожи

17. Перечислите благоприятные исходы инфаркта: *организация нагноение деформация *обызвествление

18. Перечислите клинико-морфологические виды гнойного воспаления:
*флегмона
*эмпиема
гангрена
*абсцесс

19. Назовите виды тромбов:
*белый
*красный
*смешанный
белый с геморрагическим венчиком

20. Перечислите характерные свойства доброкачественных опухолей: клеточный атипизм *экспансивный рост
*малое количество митозов
*тканевой атипизм

Оценочное средство 2
Задачи:
ЗАДАЧА № 1 У больного 48 лет, длительное время страдавшего стенозирующим атеросклерозом коронарных артерий, внезапно возникло чувство тяжести за грудиной, интенсивные боли сжимающего характера в области сердца, не снимающиеся (не купирующиеся) нитроглицерином. На ЭКГ – мерцательная аритмия. Несмотря на проводимую терапию, наступила смерть больного. На вскрытии на передней стенке левого желудочка, верхушке и межжелудочковой перегородке на разрезе определяется участок

неправильной формы серо-красно-желтоватого цвета, размерами 6,0×5,0 см, захватывающий все слои стенки сердца. **Задания.**

1. Предположите, от какого заболевания наступила смерть больного?
2. Назовите вид заболевания в зависимости от поражения слоев стенки сердца в данном случае.
3. По каким еще принципам классифицируют данное заболевание: 1., 2.
4. Назовите возможную причину данного заболевания.
5. Перечислите наиболее частые смертельные осложнения данного заболевания: 1., 2.

Эталон: Задача №1.

1. Инфаркт миокарда
2. Трансмурально
3. По локализации, по времени возникновения
4. Атеросклероз коронарных артерий
5. Разрыв сердца, тампонада сердечной сорочки кровью

Задача № 2 У больного У., 58 лет, внезапно появились распирающие боли в левой нижней конечности, по поводу чего по совету врача он находился на строгом постельном режиме. Больной ослушался совета врача, встал, подошел к окну, потянулся, чтобы открыть форточку, упал, потерял сознание и внезапно скончался.

Задания.

1. Назовите наиболее вероятную причину смерти больного.
2. Дополните фразу: в венах нижней конечности были обнаружены ……
3. Какой рефлекс характерен для данного состояния?
4. Что развивается при нем в сердце и легких?
5. Развитие чего вызывают в легких мелкие тромбоэмболы, которые минуют рефлексогенную зону бифуркации легочной артерии (легочного ствола) и попадают в ее мелкие ветви?

Эталон: Задача №2.

1. ТЭЛА
2. Тромбы в венах нижней конечности
3. Пульмонокоронарный рефлекс
4. Спазм коронарных и бронхиальных артерий и бронхиол 5. Инфарктов легкого

ЗАДАЧА № 3 Пациент доставлен в реанимационное отделение с места дорожного происшествия с многочисленными травмами. Клинически: холодная, влажная, бледная кожа; снижение артериального давления; тахикардия; беспокойство, сменяющееся затемнением сознания; нарушение дыхания. **Задания.**

1. Назовите патологический процесс, который возник у больного.
2. Перечислите ывиды этого процесса с учетом патогенеза: 1., 2., 3., 4., 5.

3. Перечислите расстройства гемодинамики, лежащие в основе этого состояния: 1., 2., 3.
4. Как называются органы при этой патологии.
5. Основное морфологическое изменение миокарда при этом процессе. **Эталон: Задача №3.**

1. Шок.
2. Травматический, гиповолемический, септический, кардиогенный, анафилактический. 3. ДВС-синдром, секвестрация крови в микроциркуляторном русле, шунтирование кровотока.
4. Шоковые органы.
5. Не коронарогенный некроз.

Задача №4 Больная 80 лет, была доставлена машиной скорой медицинской помощи в больницу с клинической картиной «острого живота» и кишечной непроходимости. При экстренной хирургической операции — лапаротомии — петли тонкой кишки раздуты, черного и темно-красного цвета, дряблой консистенции. Мезентериальные артерии с атеросклеротическими бляшками, просвет некоторых обтурирован тромбами. Вопросы:

Задания.

1. Назовите процесс, развившийся у больной в тонкой кишке.
2. Назовите причину данного процесса в кишке.
3. Назовите причины черного окрашивания стенки тонкой кишки.
4. Перечислите органы, в которых может развиться аналогичный патологический процесс ….
5. Перечислите основные виды некроза: 1., 2., 3. **Эталон: Задача №4.**

1. Гангрена кишки
2. Атеросклероз, тромбоз в мезентериальных артериях
3. Образование сернистого железа
4. Конечности, легкие …
5. Инфаркт, гангрена, секвестр

ЗАДАЧА № 5. Больной с варикозным расширением вен нижней конечности произведена операция – флебэктомия (удаление вен). Удаленные отрезки вен присланы на гистологическое исследование. Просветы сосудов неравномерно расширены, содержат обтурирующие их тусклые, красного цвета, мягкие тромботические массы. В одной из вен располагаются тромбы серо-коричневого цвета, с пестрой поверхностью, плотно фиксированные к сосудистой стенке, в которых на разрезе видны узкие щели с кровью.
Задания.

1. Дополните фразу: прижизненное свертывание крови в просвете сосуда или полости сердца называется …..
2. Перечислите местные факторы, способствующие возникновению этого процесса: 1., 2, 3.
3. Дайте название тромбам, обнаруженным в операционном материале по их цвету: 1., 2.. 4. Дополните фразу: появление щелей в тромбе ..... с последующим

преобразованием их в сосуды ..... , являются благоприятными исходами тромбоза.

5. Перечислите неблагоприятные исходы тромбоза: 1., 2, 3., 4. **Эталон:**

Задача №3.

1. Тромбоз.
2. Повреждение эндотелия. Замедление и завихрения тока крови. Нарушения реологических свойств крови 3. Красный, смешанный.
4. канализация, васкуляризация.
5. Увеличение размеров тромба, отрыв тромба, тромбоэмболия, гнойное расплавление.

Промежуточная аттестация проводится в виде **зачета**

5. Критерии оценивания результатов обучения

Для зачета

«Зачтено» выставляется обучающемуся, если он показал достаточно прочные знания основных положений учебной дисциплины, умение самостоятельно решать конкретные практические задачи, предусмотренные рабочей программой, ориентироваться в рекомендованной справочной литературе, умеет правильно оценить полученные результаты.

«Не зачтено» выставляется обучающемуся, если при ответе выявились существенные пробелы в знаниях основных положений учебной дисциплины, неумение с помощью преподавателя получить правильное решение конкретной практической задачи из числа предусмотренных рабочей программой учебной дисциплины.