Документ подписан простой электронной подписью
Информация о владельце:
ФИО: Шуматов Валентин Борисович
Должность: Ректор
Дата подписания: 25.10.2023 14:14:18
Уникальный программный ключ:
1cef78fd73d75dc6ecf72fe1eb94fee787a2985d2657b784eec019bf8a794cb4

Федеральное государственное бюджетное образовательное учреждение
высшего образования
«Тихоокеанский государственный медицинский университет»
Министерства здравоохранения Российской Федерации

«УТВЕРЖДАЮ»
Директор факультета среднего
профессионального образования

_____/Заяц Ю.В./

«02» июня 2023г.

ФОНД ОЦЕНОЧНЫХ СРЕДСТВ
Дисциплины ОП.03 Основы патологии
основной образовательной программы
среднего профессионального образования

Направление подготовки (специальность)	**33.02.01 Фармация** (код, наименование)
Уровень подготовки	Среднее профессиональное образование (указывается в соответствие с ППССЗ)
Область профессиональной деятельности	02 Здравоохранение
Квалификация выпускника:	Фармацевт
Форма обучения	Очно-заочная (очная, очно-заочная)
Срок освоения ООП	2 года 10 месяцев (нормативный срок обучения)
Институт/кафедра	Отделение СПО

Владивосток – 2023

1. ВВОДНАЯ ЧАСТЬ

1.1. Фонд оценочных средств регламентирует формы, содержание, виды оценочных средств для текущего контроля, промежуточной аттестации и итоговой (государственной итоговой) аттестации, критерии оценивания дифференцированно по каждому виду оценочных средств.

1.2. Фонд оценочных средств определяет уровень формирования у обучающихся установленных в ФГОС СПО и определенных в основной образовательной программе среднего профессионального образования специальности 33.02.01 Фармация в области профессиональной деятельности 02 Здравоохранение общих и профессиональных компетенций.

https://tgmu.ru/sveden/files/33.02.01_Farmaciya_2023_ochno-zaochnaya(1).pdf

2. ОСНОВНАЯ ЧАСТЬ

2.1. Виды контроля и аттестации, формы оценочных средств

№ п/п	Виды контроля	Оценочные средства
		Форма
1	Текущий контроль	Тесты
		Задачи
2	Промежуточная аттестация	Тесты
		Задачи

3. СОДЕРЖАНИЕ ОЦЕНОЧНЫХ СРЕДСТВ ТЕКУЩЕГО И ПРОМЕЖУТОЧНОГО КОНТРОЛЯ

Текущий и промежуточный контроль осуществляется преподавателем дисциплины **ОП.03 Основы патологии** при проведении занятий в форме: тестирования

Оценочное средство 1

Тесты:

1. Выберите из предложенного списка разновидности экссудативного воспаления:
*серозное
гранулематозное
хроническое
межуточное

2. Выберите из нижеперечисленного термин, не характеризующий стадию крупозной пневмонии:
стадия прилива
стадия красного и серого опеченения
*стадия гемолиза
стадия разрешения

3. Выберите из приведенного списка осложнение, свойственное мочекаменной болезни:
нефрокальциноз
*гидронефроз
хроническая почечная недостаточность
поликистоз почек

4. Какие морфологические компоненты входят состав первичного туберкулезного комплекса:
*субплевральный фокус казеозной пневмонии
каверна в верхушке легкого
*специфический лимфангит
*регионарный туберкулезный лимфаденит

5. Дайте определение инфаркта:
геморрагическая инфильтрация некротизированной ткани
исход фибриноидного набухания стромы органа
*некроз вследствие ишемии
хронический очаговый венозный застой

6. Выделите из приведенного списка утверждение, характерное для рака:
*опухоль из эпителия
опухоль из производных мезенхимы
преимущественно периневральное метастазирование
преимущественно гематогенное метастазирование

7. Выберите из приведенного перечня клинико-морфологические формы атеросклероза:
*атеросклероз аорты
*атеросклероз коронарных артерий
печеночная форма
*церебральная форма

8. Из какой ткани (преимущественно) состоит стенка хронической аневризмы сердца:
некротизированной
грануляционной
*соединительной
жировой

9. Перечислите слои дна хронической прогрессирующей язвы желудка:
*слой фибрина с лейкоцитами
слой амилоида
*грануляционная ткань
*соединительная ткань

10. Тяжелая форма гриппа это:
грипп с выраженной общей интоксикацией
грипп с поражением сердечно-сосудистой системы
грипп типа А
*грипп с легочными осложнениями

11. Что наиболее характерно для первичного периода сифилиса:
*твердый шанкр
гумма печени
аллопеция
аневризма аорты

12. Диагностируйте патологический процесс по макрофотографии

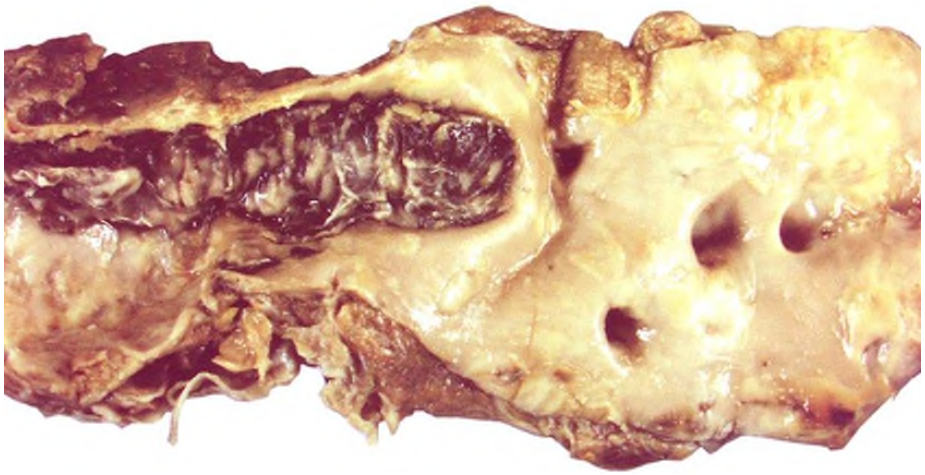

*Атеросклероз аорты с пристеночным тромбом
Пристеночный красный тромб в вене
Обтурирующий тромб в аневризме аорты
Брюшной тиф (мозговидное набухание пейеровой бляшки

13.Диагностируйте патологический процесс по макрофотографии:

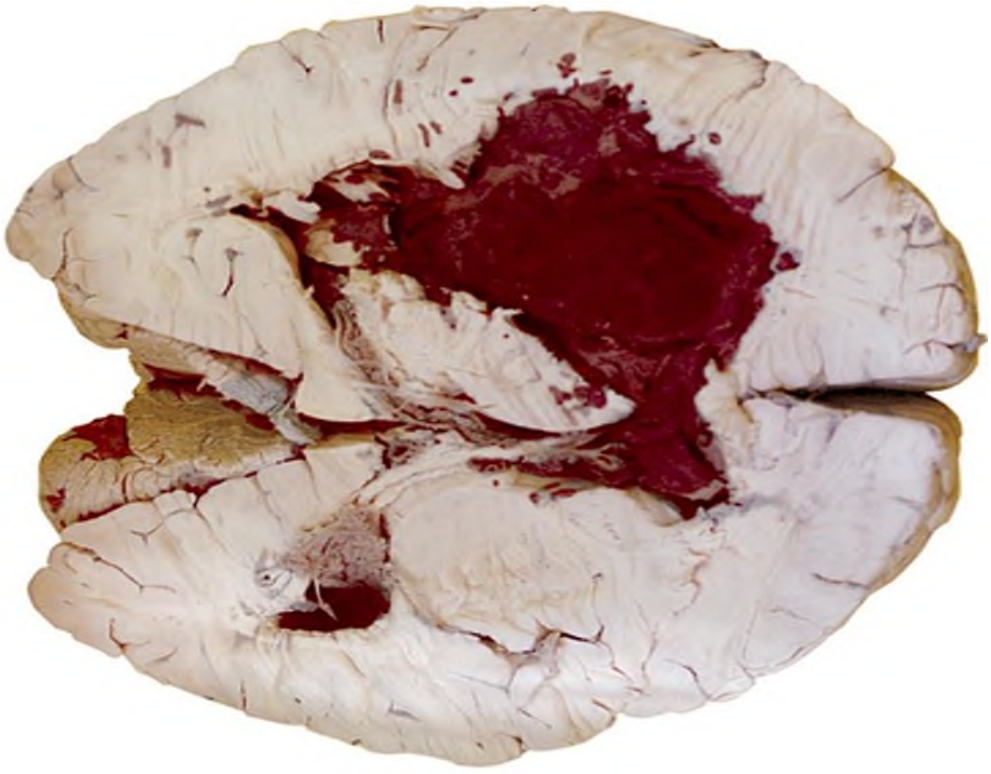

Очаг серого размягчения
Глиобластома головного мозга
*Кровоизлияние в головной мозг
Постинфарктная киста

14. Для какого заболевания характерно подобное изменения сердца:

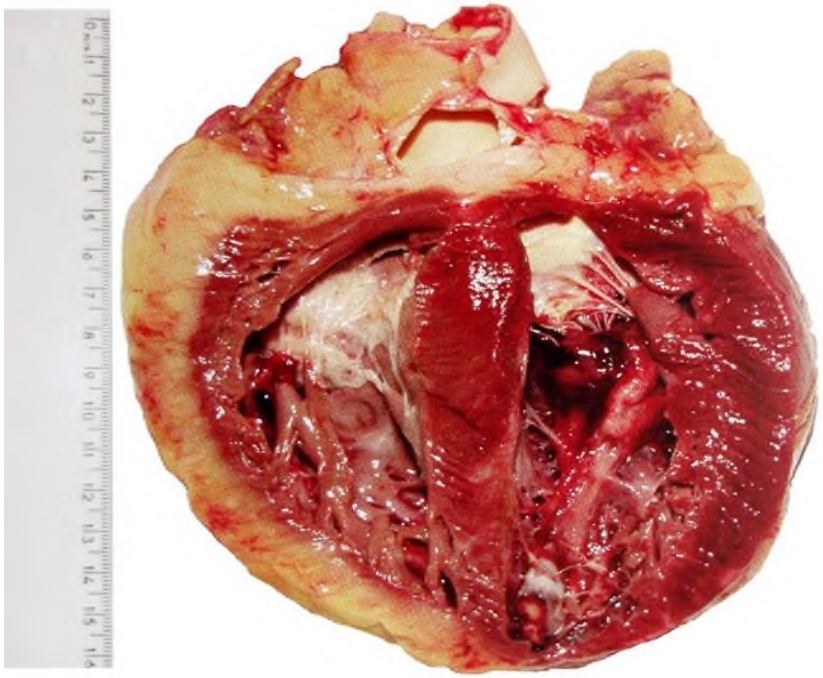

атеросклероз венечных артерий
*гипертоническая болезнь
подострый гломерулонефрит
симптоматическая гипертензия

15. Назовите вид дистрофии, развивающейся при такой макроскопической картине



жировая сосудисто-стромальная
белковая паренхиматозная
*жировая паренхиматозная
углеводная паренхиматозная

16. Предположите патологический процесс по макрофотографии:



папиллома кожи
*меланома кожи
рак кожи
лимфома кожи

17.Перечислите благоприятные исходы инфаркта:
*организация
нагноение
деформация
*обызвествление

18. Перечислите клинико-морфологические виды гнойного воспаления:
*флегмона
*эмпиема
гангрена
*абсцесс

19.Назовите виды тромбов:
*белый
*красный
*смешанный
белый с геморрагическим венчиком

20. Перечислите характерные свойства доброкачественных опухолей:
клеточный атипизм
*экспансивный рост
*малое количество митозов
*тканевой атипизм

Оценочное средство 2

Задачи:

ЗАДАЧА № 1 У больного 48 лет, длительное время страдавшего стенозирующим атеросклерозом коронарных артерий, внезапно возникло чувство тяжести за грудиной, интенсивные боли сжимающего характера в области сердца, не снимающиеся (не купирующиеся) нитроглицерином. На ЭКГ – мерцательная аритмия. Несмотря на проводимую терапию, наступила смерть больного. На вскрытии на передней стенке левого желудочка, верхушке и межжелудочковой перегородке на разрезе определяется участок неправильной формы серо-красно-желтоватого цвета, размерами 6,0×5,0 см, захватывающий все слои стенки сердца.

Задания.

1. Предположите, от какого заболевания наступила смерть больного?
2. Назовите вид заболевания в зависимости от поражения слоев стенки сердца в данном случае.
3. По каким еще принципам классифицируют данное заболевание: 1., 2.
4. Назовите возможную причину данного заболевания.
5. Перечислите наиболее частые смертельные осложнения данного заболевания: 1., 2.

Эталон: Задача №1.

1. Инфаркт миокарда
2. Трансмурально
3. По локализации, по времени возникновения
4. Атеросклероз коронарных артерий
5. Разрыв сердца, тампонада сердечной сорочки кровью

Задача № 2 У больного У., 58 лет, внезапно появились распирающие боли в левой нижней конечности, по поводу чего по совету врача он находился на строгом постельном режиме. Больной ослушался совета врача, встал, подошел к окну, потянулся, чтобы открыть форточку, упал, потерял сознание и внезапно скончался.

Задания.

1. Назовите наиболее вероятную причину смерти больного.
2. Дополните фразу: в венах нижней конечности были обнаружены ……
3. Какой рефлекс характерен для данного состояния?
4. Что развивается при нем в сердце и легких?
5. Развитие чего вызывают в легких мелкие тромбоэмболы, которые минуют рефлексогенную зону бифуркации легочной артерии (легочного ствола) и попадают в ее мелкие ветви?

Эталон: Задача №2.

1. ТЭЛА
2. Тромбы в венах нижней конечности
3. Пульмонокоронарный рефлекс
4. Спазм коронарных и бронхиальных артерий и бронхиол
5. Инфарктов легкого

ЗАДАЧА № 3 Пациент доставлен в реанимационное отделение с места дорожного происшествия с многочисленными травмами. Клинически: холодная, влажная, бледная кожа; снижение артериального давления; тахикардия; беспокойство, сменяющееся затемнением сознания; нарушение дыхания.

Задания.

1. Назовите патологический процесс, который возник у больного.
2. Перечислите ывиды этого процесса с учетом патогенеза: 1., 2., 3., 4., 5.
3. Перечислите расстройства гемодинамики, лежащие в основе этого состояния: 1., 2., 3.
4. Как называются органы при этой патологии.
5. Основное морфологическое изменение миокарда при этом процессе.

Эталон: Задача №3.

1. Шок.
2. Травматический, гиповолемический, септический, кардиогенный, анафилактический.
3. ДВС-синдром, секвестрация крови в микроциркуляторном русле, шунтирование кровотока.
4. Шоковые органы.
5. Не коронарогенный некроз.

Задача №4 Больная 80 лет, была доставлена машиной скорой медицинской помощи в больницу с клинической картиной «острого живота» и кишечной непроходимости. При экстренной хирургической операции — лапаротомии — петли тонкой кишки раздуты, черного и темно-красного цвета, дряблой консистенции. Мезентериальные артерии с атеросклеротическими бляшками, просвет некоторых обтурирован тромбами. Вопросы:

Задания.

1. Назовите процесс, развившийся у больной в тонкой кишке.
2. Назовите причину данного процесса в кишке.
3. Назовите причины черного окрашивания стенки тонкой кишки.
4. Перечислите органы, в которых может развиться аналогичный патологический процесс ….
5. Перечислите основные виды некроза: 1., 2., 3.

Эталон: Задача №4.

1. Гангрена кишки
2. Атеросклероз, тромбоз в мезентериальных артериях
3. Образование сернистого железа
4. Конечности, легкие …
5. Инфаркт, гангрена, секвестр

ЗАДАЧА № 5 Больной с варикозным расширением вен нижней конечности произведена операция – флебэктомия (удаление вен). Удаленные отрезки вен присланы на гистологическое исследование. Просветы сосудов неравномерно расширены, содержат обтурирующие их тусклые, красного цвета, мягкие тромботические массы. В одной из вен располагаются тромбы серо-коричневого цвета, с пестрой поверхностью, плотно фиксированные к сосудистой стенке, в которых на разрезе видны узкие щели с кровью.

Задания.

1. Дополните фразу: прижизненное свертывание крови в просвете сосуда или полости сердца называется …..
2. Перечислите местные факторы, способствующие возникновению этого процесса: 1., 2, 3.
3. Дайте название тромбам, обнаруженным в операционном материале по их цвету: 1., 2..
4. Дополните фразу: появление щелей в тромбе – …… с последующим преобразованием их в сосуды – ……., являются благоприятными исходами тромбоза.

5. Перечислите неблагоприятные исходы тромбоза: 1., 2, 3., 4.

Эталон: Задача №3.

1. Тромбоз.
2. Повреждение эндотелия. Замедление и завихрения тока крови. Нарушения реологических свойств крови
3. Красный, смешанный.
4. канализация, васкуляризация.
5. Увеличение размеров тромба, отрыв тромба, тромбоэмболия, гнойное расплавление.

Промежуточная аттестация проводится в виде **зачета**

4. КРИТЕРИИ ОЦЕНИВАНИЯ РЕЗУЛЬТАТОВ ОБУЧЕНИЯ

Для зачета

«Зачтено» выставляется обучающемуся, если он показал достаточно прочные знания основных положений учебной дисциплины, умение самостоятельно решать конкретные практические задачи, предусмотренные рабочей программой, ориентироваться в рекомендованной справочной литературе, умеет правильно оценить полученные результаты.

«Не зачтено» выставляется обучающемуся, если при ответе выявились существенные пробелы в знаниях основных положений учебной дисциплины, неумение с помощью преподавателя получить правильное решение конкретной практической задачи из числа предусмотренных рабочей программой учебной дисциплины.