Документ подписан простой электронной подписью
Информация о владельце:
ФИО: Шуматов Валентин Борисович
Должность: Ректор
Дата подписания: 11.12.2023 12:03:56
Уникальный программный ключ:
1cef78fd73d75dc6ecf72fe1eb94fee387a2985d2657b784eec019bf8a794cb4

Федеральное государственное бюджетное образовательное учреждение
высшего образования
«Тихоокеанский государственный медицинский университет»
Министерства здравоохранения Российской Федерации

«УТВЕРЖДАЮ»
Директор факультета среднего
профессионального образования

_____/Заяц Ю.В./

«02» июня 2023г.

ФОНД ОЦЕНОЧНЫХ СРЕДСТВ

Дисциплины ОП.03 Основы патологии основной образовательной программы среднего профессионального образования

Направление подготовки (специальность)	34.02.01 Сестринское дело
Уровень подготовки	Среднее профессиональное образование
Область профессиональной деятельности	02 Здравоохранение
Квалификация выпускника:	Медицинская сестра/ Медицинский брат
Форма обучения	Очная
Срок освоения ООП	1 год 10 месяцев
Институт/кафедра	Отделение СПО

Владивосток, 2023

1. ВВОДНАЯ ЧАСТЬ

1.1. Фонд оценочных средств регламентирует формы, содержание, виды оценочных средств для текущего контроля, промежуточной аттестации и итоговой (государственной итоговой) аттестации, критерии оценивания дифференцированно по каждому виду оценочных средств.
1.2. Фонд оценочных средств определяет уровень формирования у обучающихся установленных в ФГОС СПО и определенных в основной образовательной программе среднего профессионального образования специальности 34.02.01 Сестринское дело в области профессиональной деятельности 02 Здравоохранение общих компетенций.

https://tgmu.ru/sveden/files/34.02.01_Sestrinskoe_delo_ochnaya_2023.pdf

2. ОСНОВНАЯ ЧАСТЬ

2.1. Виды контроля и аттестации, формы оценочных средств

№ п/п	Виды контроля	Оценочные средства
		Форма
1	Текущий контроль	Тесты
		Задачи
2	Промежуточная аттестация	Тесты
		Задачи

3. Содержание оценочных средств текущего контроля

Текущий и промежуточный контроль осуществляется преподавателем дисциплины **ОП.03 Основы патологии** при проведении занятий в форме:

Оценочное средство 1
Тесты:

1. Выберите из предложенного списка разновидности экссудативного воспаления:
*серозное
гранулематозное
хроническое
межуточное

2. Выберите из нижеперечисленного термин, не характеризующий стадию крупозной пневмонии:
стадия прилива
стадия красного и серого опеченения
*стадия гемолиза
стадия разрешения

3. Выберите из приведенного списка осложнение, свойственное мочекаменной болезни:
нефрокальциноз
*гидронефроз
хроническая почечная недостаточность
поликистоз почек

4. Какие морфологические компоненты входят состав первичного туберкулезного комплекса:
*субплевральный фокус казеозной пневмонии

каверна в верхушке легкого
*специфический лимфангит
*регионарный туберкулезный лимфаденит

5. Дайте определение инфаркта:
геморрагическая инфильтрация некротизированной ткани
исход фибриноидного набухания стромы органа
*некроз вследствие ишемии
хронический очаговый венозный застой

6. Выделите из приведенного списка утверждение, характерное для рака:
*опухоль из эпителия
опухоль из производных мезенхимы
преимущественно периневральное метастазирование
преимущественно гематогенное метастазирование

7. Выберите из приведенного перечня клинико-морфологические формы атеросклероза:
*атеросклероз аорты
*атеросклероз коронарных артерий
печеночная форма
*церебральная форма

8. Из какой ткани (преимущественно) состоит стенка хронической аневризмы сердца:
некротизированной
грануляционной
*соединительной
жировой

9. Перечислите слои дна хронической прогрессирующей язвы желудка:
*слой фибрина с лейкоцитами
слой амилоида
*грануляционная ткань
*соединительная ткань

10. Тяжелая форма гриппа это:
грипп с выраженной общей интоксикацией
грипп с поражением сердечно-сосудистой системы
грипп типа А
*грипп с легочными осложнениями

11. Что наиболее характерно для первичного периода сифилиса:
*твердый шанкр
гумма печени
аллопеция
аневризма аорты

12. Диагностируйте патологический процесс по макрофотографии

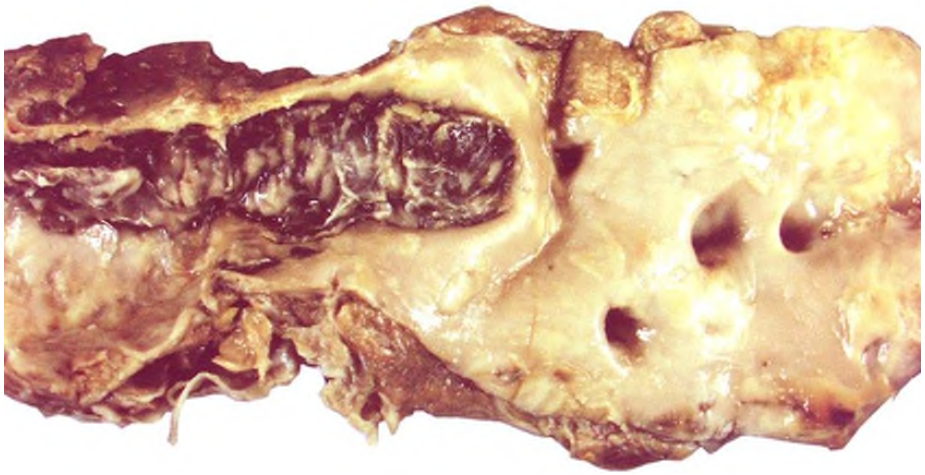

*Атеросклероз аорты с пристеночным тромбом
Пристеночный красный тромб в вене
Обтурирующий тромб в аневризме аорты
Брюшной тиф (мозговидное набухание пейеровой бляшки

13.Диагностируйте патологический процесс по макрофотографии:

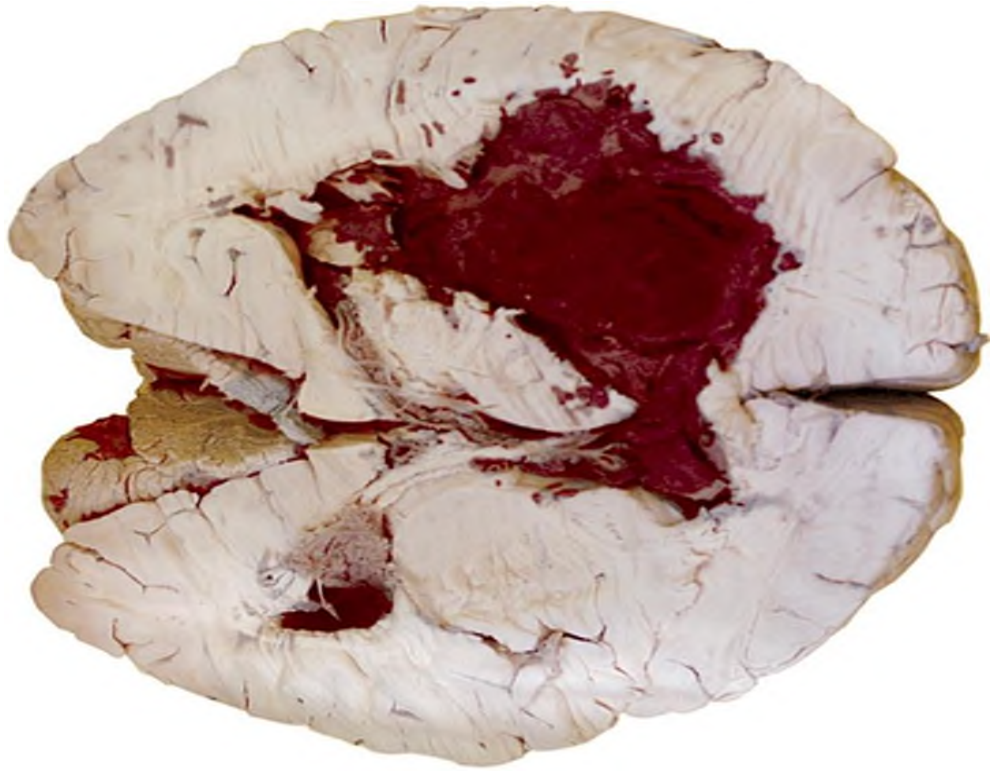

Очаг серого размягчения
Глиобластома головного мозга
*Кровоизлияние в головной мозг
Постинфарктная киста

14. Для какого заболевания характерно подобное изменения сердца:

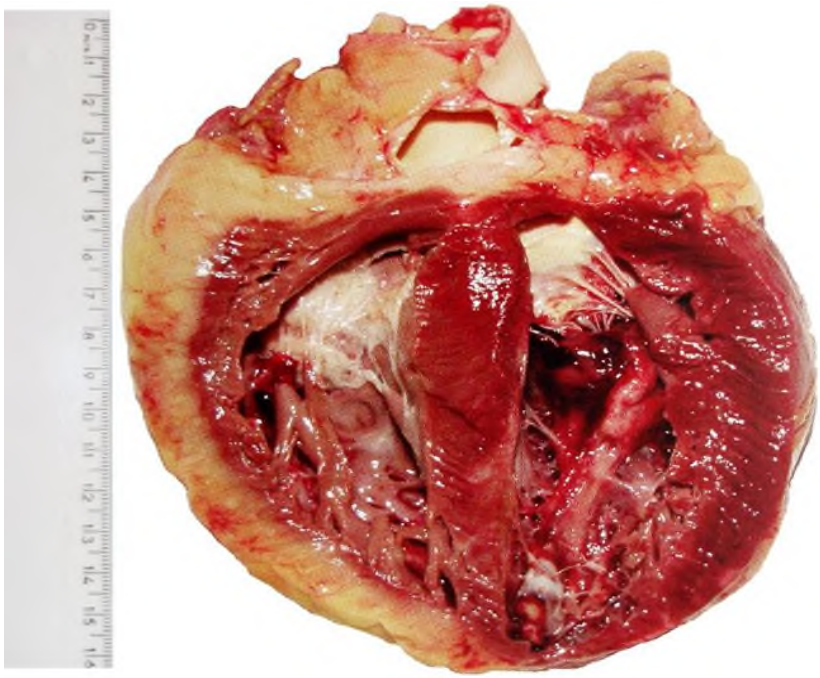

атеросклероз венечных артерий
*гипертоническая болезнь
подострый гломерулонефрит
симптоматическая гипертензия

15. Назовите вид дистрофии, развивающейся при такой макроскопической картине



жировая сосудисто-стромальная
белковая паренхиматозная
*жировая паренхиматозная
углеводная паренхиматозная

16. Предположите патологический процесс по макрофотографии:



папиллома кожи
*меланома кожи
рак кожи
лимфома кожи

17.Перечислите благоприятные исходы инфаркта:
*организация
нагноение
деформация
*обызвествление

18. Перечислите клинико-морфологические виды гнойного воспаления:
*флегмона
*эмпиема
гангрена
*абсцесс

19.Назовите виды тромбов:
*белый
*красный
*смешанный
белый с геморрагическим венчиком

20. Перечислите характерные свойства доброкачественных опухолей:
клеточный атипизм
*экспансивный рост
*малое количество митозов
*тканевой атипизм

Оценочное средство 2
Задачи:

ЗАДАЧА № 1 У больного 48 лет, длительное время страдавшего стенозирующим атеросклерозом коронарных артерий, внезапно возникло чувство тяжести за грудиной, интенсивные боли сжимающего характера в области сердца, не снимающиеся (не купирующиеся) нитроглицерином. На ЭКГ – мерцательная аритмия. Несмотря на проводимую терапию, наступила смерть больного. На вскрытии на передней стенке левого желудочка, верхушке и межжелудочковой перегородке на разрезе определяется участок неправильной формы серо-красно-желтоватого цвета, размерами 6,0×5,0 см, захватывающий все слои стенки сердца.

Задания.

1. Предположите, от какого заболевания наступила смерть больного?
2. Назовите вид заболевания в зависимости от поражения слоев стенки сердца в данном случае.
3. По каким еще принципам классифицируют данное заболевание: 1., 2.
4. Назовите возможную причину данного заболевания.
5. Перечислите наиболее частые смертельные осложнения данного заболевания: 1., 2.

Эталон: Задача №1.

1. Инфаркт миокарда
2. Трансмурально
3. По локализации, по времени возникновения
4. Атеросклероз коронарных артерий
5. Разрыв сердца, тампонада сердечной сорочки кровью

Задача № 2 У больного У., 58 лет, внезапно появились распирающие боли в левой нижней конечности, по поводу чего по совету врача он находился на строгом постельном режиме. Больной ослушался совета врача, встал, подошел к окну, потянулся, чтобы открыть форточку, упал, потерял сознание и внезапно скончался.

Задания.

1. Назовите наиболее вероятную причину смерти больного.
2. Дополните фразу: в венах нижней конечности были обнаружены ……
3. Какой рефлекс характерен для данного состояния?
4. Что развивается при нем в сердце и легких?
5. Развитие чего вызывают в легких мелкие тромбоэмболы, которые минуют рефлексогенную зону бифуркации легочной артерии (легочного ствола) и попадают в ее мелкие ветви?

Эталон: Задача №2.

1. ТЭЛА
2. Тромбы в венах нижней конечности
3. Пульмонокоронарный рефлекс
4. Спазм коронарных и бронхиальных артерий и бронхиол
5. Инфарктов легкого

ЗАДАЧА № 3 Пациент доставлен в реанимационное отделение с места дорожного происшествия с многочисленными травмами. Клинически: холодная, влажная, бледная кожа; снижение артериального давления; тахикардия; беспокойство, сменяющееся затемнением сознания; нарушение дыхания.

Задания.

1. Назовите патологический процесс, который возник у больного.
2. Перечислите ывиды этого процесса с учетом патогенеза: 1., 2., 3., 4., 5.
3. Перечислите расстройства гемодинамики, лежащие в основе этого состояния: 1., 2., 3.
4. Как называются органы при этой патологии.
5. Основное морфологическое изменение миокарда при этом процессе.

Эталон: Задача №3.

1. Шок.
2. Травматический, гиповолемический, септический, кардиогенный, анафилактический.
3. ДВС-синдром, секвестрация крови в микроциркуляторном русле, шунтирование кровотока.
4. Шоковые органы.
5. Не коронарогенный некроз.

Задача №4 Больная 80 лет, была доставлена машиной скорой медицинской помощи в больницу с клинической картиной «острого живота» и кишечной непроходимости. При экстренной хирургической операции — лапаротомии — петли тонкой кишки раздуты, черного и темно-красного цвета, дряблой консистенции. Мезентериальные артерии с атеросклеротическими бляшками, просвет некоторых обтурирован тромбами. Вопросы:

Задания.

1. Назовите процесс, развившийся у больной в тонкой кишке.
2. Назовите причину данного процесса в кишке.
3. Назовите причины черного окрашивания стенки тонкой кишки.
4. Перечислите органы, в которых может развиться аналогичный патологический процесс ….
5. Перечислите основные виды некроза: 1., 2., 3.

Эталон: Задача №4.

1. Гангрена кишки
2. Атеросклероз, тромбоз в мезентериальных артериях
3. Образование сернистого железа
4. Конечности, легкие …
5. Инфаркт, гангрена, секвестр

ЗАДАЧА № 5. Больной с варикозным расширением вен нижней конечности произведена операция – флебэктомия (удаление вен). Удаленные отрезки вен присланы на гистологическое исследование. Просветы сосудов неравномерно расширены, содержат обтурирующие их тусклые, красного цвета, мягкие тромботические массы. В одной из вен располагаются тромбы серо-коричневого цвета, с пестрой поверхностью, плотно фиксированные к сосудистой стенке, в которых на разрезе видны узкие щели с кровью.

Задания.

1. Дополните фразу: прижизненное свертывание крови в просвете сосуда или полости сердца называется …..

2. Перечислите местные факторы, способствующие возникновению этого процесса: 1., 2, 3.
3. Дайте название тромбам, обнаруженным в операционном материале по их цвету: 1., 2..
4. Дополните фразу: появление щелей в тромбе – …… с последующим преобразованием их в сосуды – ……., являются благоприятными исходами тромбоза.
5. Перечислите неблагоприятные исходы тромбоза: 1., 2, 3., 4.

Эталон: Задача №3.

1. Тромбоз.
2. Повреждение эндотелия. Замедление и завихрения тока крови. Нарушения реологических свойств крови
3. Красный, смешанный.
4. канализация, васкуляризация.
5. Увеличение размеров тромба, отрыв тромба, тромбоэмболия, гнойное расплавление.

Промежуточная аттестация проводится в виде **зачета**

5. Критерии оценивания результатов обучения

Для зачета

«Зачтено» выставляется обучающемуся, если он показал достаточно прочные знания основных положений учебной дисциплины, умение самостоятельно решать конкретные практические задачи, предусмотренные рабочей программой, ориентироваться в рекомендованной справочной литературе, умеет правильно оценить полученные результаты.

«Не зачтено» выставляется обучающемуся, если при ответе выявились существенные пробелы в знаниях основных положений учебной дисциплины, неумение с помощью преподавателя получить правильное решение конкретной практической задачи из числа предусмотренных рабочей программой учебной дисциплины.