

Документ подписан простой электронной подписью

Информация о владельце:

ФИО: Шуматов Валентин Борисович

Должность: Ректор

Дата подписания: 28.03.2024 10:43:09


Уникальный программный ключ:

1cef78fd73d75dc6ecf72fe1eb94f0e387a2985d2657b784aec019bf8a794cb4

Федеральное государственное бюджетное образовательное учреждение
высшего образования
«Тихоокеанский государственный медицинский университет»
Министерства здравоохранения Российской Федерации

«УТВЕРЖДАЮ»

Директор института

 / Невзорова В.А. /
« 07 » июня 2023г.

ФОНД ОЦЕНОЧНЫХ СРЕДСТВ

Б1.О.05 Неотложная лучевая диагностика в травматологии

основной образовательной программы
подготовка кадров высшей квалификации по программам ординатуры

**Направление подготовки
(специальность)**

31.08.09 Рентгенология

Направленность подготовки

02 Здравоохранение
(в сфере рентгенологии)

Форма обучения

очная

Срок освоения ООП

2 года
(нормативный срок обучения)

Институт/кафедра

Институт терапии и инструментальной
диагностики

Владивосток, 2023

1. ВВОДНАЯ ЧАСТЬ

1.1. Фонд оценочных средств регламентирует формы, содержание, виды оценочных средств для текущего контроля и промежуточной аттестации, критерии оценивания с помощью которых можно оценивать поэтапное формирование компетенций.

1.2. Фонд оценочных средств определяет уровень сформированности у обучающихся установленных в ФГОС ВО и определенных в основной образовательной программе высшего образования 31.08.09 Рентгенология, направленности 02 Здоровоохранение (в сфере рентгенологии), в сфере профессиональной деятельности 02.060 «Врач-рентгенолог», утверждённый приказом Министерства труда и социальной защиты Российской Федерации № 160н от 19.03.2019 г. **универсальных (УК) компетенций, общепрофессиональных (ОПК) и профессиональных (ПК) компетенций**

https://tgmu.ru/sveden/files/31.08.09_Rentgenologiya_2023.pdf

| Наименование категории (группы) компетенций | Код и наименование компетенции выпускника | Индикаторы достижения компетенции |
|--|---|--|
| Универсальные компетенции | | |
| Системное и критическое мышление | УК-1. Способен критически и системно анализировать, определять возможности и способы применения достижений в области медицины и фармации в профессиональном контексте | ИДК. УК-1 ₁ - осуществляет поиск и интерпретирует профессиональные проблемные ситуации ИДК. УК-1 ₂ - определяет источники информации для критического анализа профессиональных проблемных ситуаций в области медицины и фармации ИДК. УК-1 ₃ - разрабатывает стратегию решения проблемной ситуации на основе системного и междисциплинарного подходов |
| Общепрофессиональные компетенции | | |
| Медицинская деятельность | ОПК-4. Способен проводить рентгенологические исследования (в том числе компьютерные томографические) и магнитно-резонансно-томографические исследования и интерпретировать результаты | ИДК. ОПК-4 ₁ – знает принципы устройства, типы и характеристики рентгенологических аппаратов, компьютерных и магнитно-резонансных томографов ИДК. ОПК-4 ₂ – владеет техникой проведения рентгенологических исследований, КТ и МРТ органов и систем организма ИДК. ОПК-4 ₃ – знает и оценивает анатомо - физиологические особенности строения отдельных органов и систем организма человека ИДК. ОПК-4 ₄ знает основные рентгенологические симптомы и синдромы заболеваний органов и систем организма человека |
| Профессиональные компетенции | | |
| А/01.8 Проведение рентгенологических исследований (в том | ПК-1 Применение методик лучевой | ИДК.ПК-1 ₁ – обладает знаниями и владеет методиками проведения рентгенологических исследований органов |

| | | |
|---|---|---|
| <p>числе компьютерных томографических) и магнитно-резонансно-томографических исследований органов и систем организма человека</p> | <p>визуализации, определение показаний, противопоказаний и обоснование отказа от проведения исследований.</p> | <p>и систем организма, включая исследования с применением контрастных лекарственных препаратов ИДК.ПК-1₂ – определяет показания к проведению рентгенологического исследования (в том числе компьютерного томографического) и магнитно-резонансно-томографического исследования по информации от пациента и имеющимся анамнестическим, клиническим и лабораторным данным ИДК.ПК-1₃ – умеет провести обоснование отказа от проведения рентгенологического исследования (в том числе компьютерного томографического) и магнитно-резонансно-томографического исследования; информировать лечащего врача в случае превышения соотношения риск (польза) с фиксацией мотивированного отказа в медицинской документации ИДК.ПК-1₄ – демонстрирует знания по обеспечению безопасности рентгенологических исследований для пациента и медицинского персонала ИДК.ПК-1₅ – анализирует полученные данные при рентгенологических исследованиях пациентов с различной патологией, проводит исследовательскую работу и публично представляет результаты на научно-практических конференциях, практических занятиях студентов</p> |
| | <p>ПК-2 Составление плана исследований лучевой визуализации, оформление заключения путем создания цифровых и жестких копий с дальнейшей архивацией информации</p> | <p>ИДК.ПК-2₁ – определяет план рентгенологического исследования (в том числе компьютерного томографического) и магнитно-резонансно-томографического исследования в соответствии с клинической задачей, с учетом диагностической эффективности исследования, наличия противопоказаний к его проведению ИДК.ПК-2₂ – владеет навыками диагностического поиска, интерпретации информации, анализа данных и способностью протоколировать результаты выполненных компьютерных томографических исследований у взрослых и детей ИДК.ПК-2₃ – оформляет заключения рентгенологического исследования (в том числе компьютерного томографического)</p> |

| | | |
|--|--|---|
| | | и магнитно-резонансно-томографического исследования с формулировкой нозологической формы патологического процесса в соответствии с МКБ ИДК.ПК-2 ₄ – демонстрирует умения по созданию цифровых и жестких копий исследований лучевой визуализации, а также их архивированию в автоматизированной сетевой системе |
|--|--|---|

2. ОСНОВНАЯ ЧАСТЬ

2.1. Виды контроля и аттестации, формы оценочных средств

| № п/п | Виды контроля | Оценочные средства |
|-------|--------------------------|--|
| | | Форма |
| 1. | Текущий контроль | Вопросы для собеседования Ситуационные задачи. Кейсы. |
| 2. | Промежуточная аттестация | |

3. Содержание оценочных средств контроля (текущего и промежуточного).

Текущий контроль осуществляется преподавателем дисциплины при проведении занятий в форме собеседования, решения ситуационных задач. Промежуточная аттестация проводится в виде зачета в форме собеседования, решения ситуационных задач.

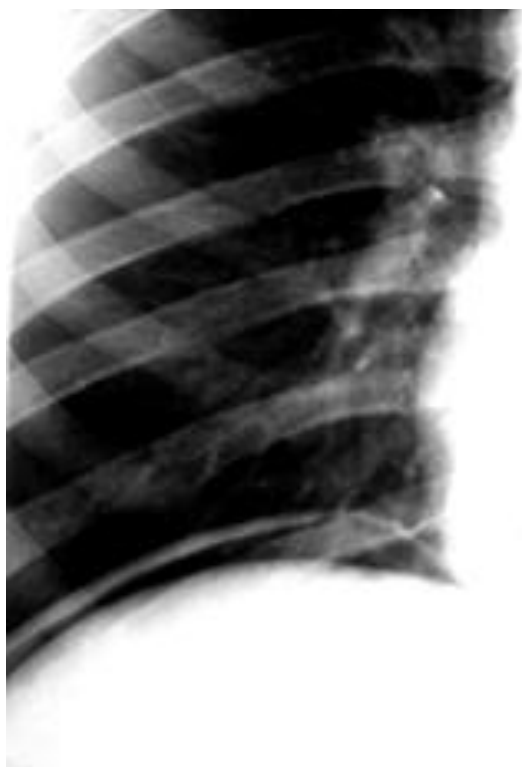3.1. Контрольные вопросы для собеседования по дисциплине Б1.О.05 Неотложная лучевая диагностика в травматологии

1. Классификация травматологических больных
2. Лучевые алгоритмы диагностики травм
3. Множественная травма
4. Методики лучевых исследований позвоночника, костей и суставов
5. Роль КТ в определении тактики ведения травматологических больных
6. Протоколы компьютерной томографии
7. Значение выявления гемоперитонеума в определении ведения травматологических больных
8. Значение своевременной диагностики повреждений внутренних органов и оценки тяжести состояния больных
9. Диагностика продолжающегося кровотечения
10. МРТ при травме без неврологической симптоматики
11. Травматические повреждения опорно-двигательного аппарата: лучевая диагностика
12. Основные рентгенологические признаки перелома трубчатых и плоских костей
13. Травматические повреждения конечностей: лучевая диагностика
14. Травматические повреждения костей и суставов: лучевая диагностика
15. Травматические повреждения мягких тканей опорно-двигательного аппарата
16. Методики рентгенологических исследований пищеварительной системы органов
17. Перфорации пищевода: лучевая диагностика
18. Травма печени: лучевая диагностика
19. Травматические повреждения органов брюшной полости: лучевая диагностика
20. Заболевания и травматические повреждения селезенки: лучевая диагностика
21. Травмы грудной клетки: лучевая диагностика

22. Повреждения головного мозга и шейного отдела позвоночника: лучевая диагностика
23. Травматические повреждения почки и мочевого пузыря: лучевая диагностика
24. Повреждения кишечника, поджелудочной железы и диафрагмы: лучевая диагностика
25. Повреждения органов таза: лучевая диагностика
26. Ретроперитонеальные повреждения: лучевая диагностика
27. Лучевая диагностика при поздних осложнениях травматических повреждений
28. Визуализация травм головы
29. Лучевая диагностика повреждений мягких тканей и костей лица
30. Лучевая диагностика повреждений позвоночника
31. Лучевая диагностика повреждений грудной клетки
32. Клиническая и радиологическая картина повреждений грудной клетки
33. Повреждения сосудов грудной клетки, грудного отдела аорты и сердца:
мультиспиральная КТ и трехмерная реконструкция изображений
34. Лучевая диагностика при травме органов брюшной полости и малого таза
35. Диагностика при повреждении крупных артерий
36. Переломы костей таза
37. Лучевая диагностика повреждений мышечно-скелетной системы конечностей

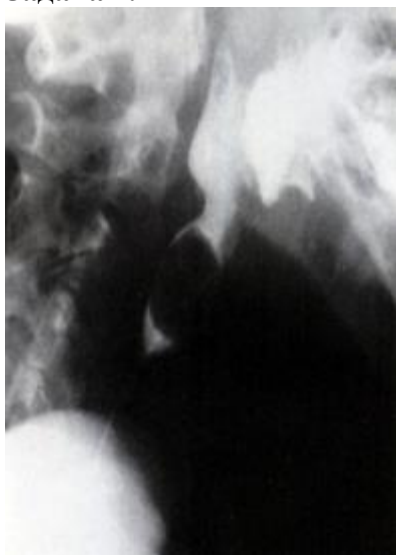3.2. Примеры ситуационных задач по дисциплине Б1.О.05 Неотложная лучевая диагностика в травматологии

Задача 1.



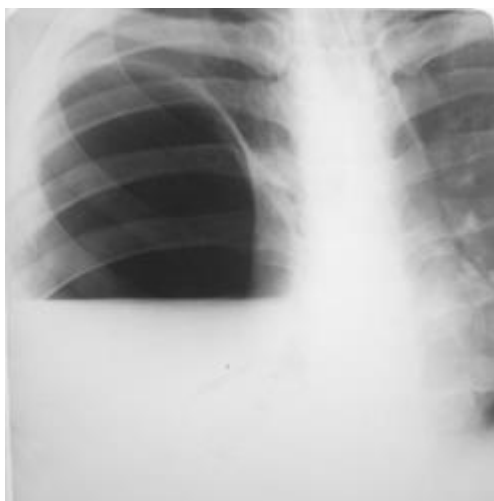1. Локализуйте патологический процесс
2. Определите рентгенологические симптомы, визуализируемые на снимках
3. Составьте рентгенологическое заключение

Задача 2.



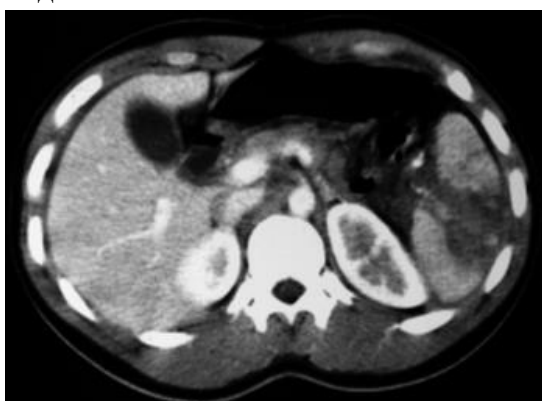1. Локализуйте патологический процесс
2. Определите рентгенологические симптомы, визуализируемые на снимках
3. Составьте рентгенологическое заключение

Задача 3.



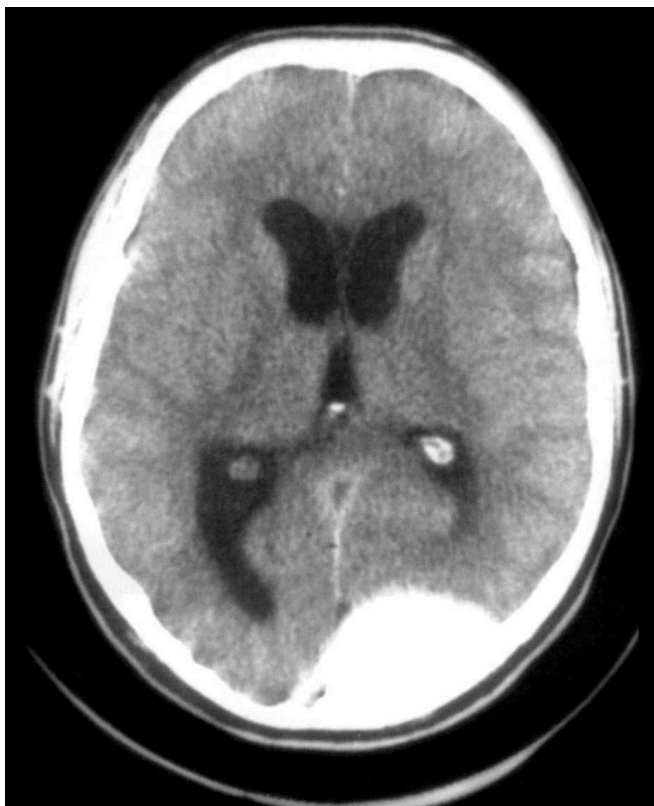1. Локализуйте патологический процесс
2. Определите рентгенологические симптомы, визуализируемые на снимках
3. Составьте рентгенологическое заключение

Задача 4.



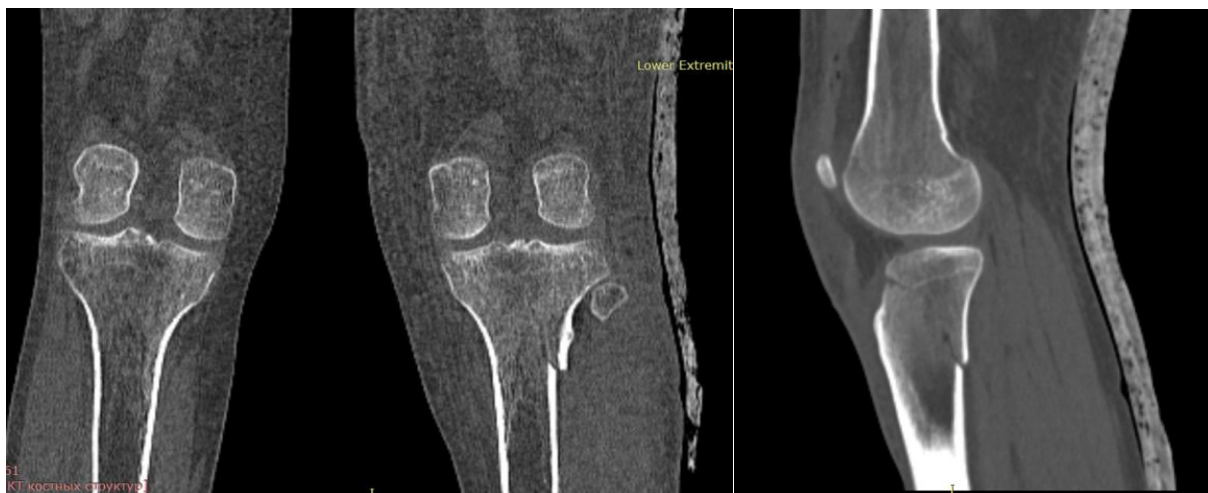1. Локализируйте патологический процесс
2. Определите рентгенологические симптомы, визуализируемые на снимках
3. Составьте рентгенологическое заключение

Задача 5.



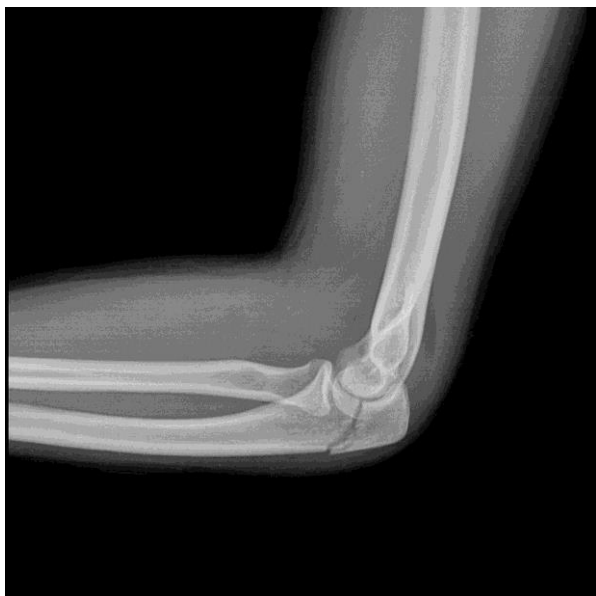1. Локализируйте патологический процесс
2. Определите рентгенологические симптомы, визуализируемые на снимках
3. Составьте рентгенологическое заключение

Задача 6.



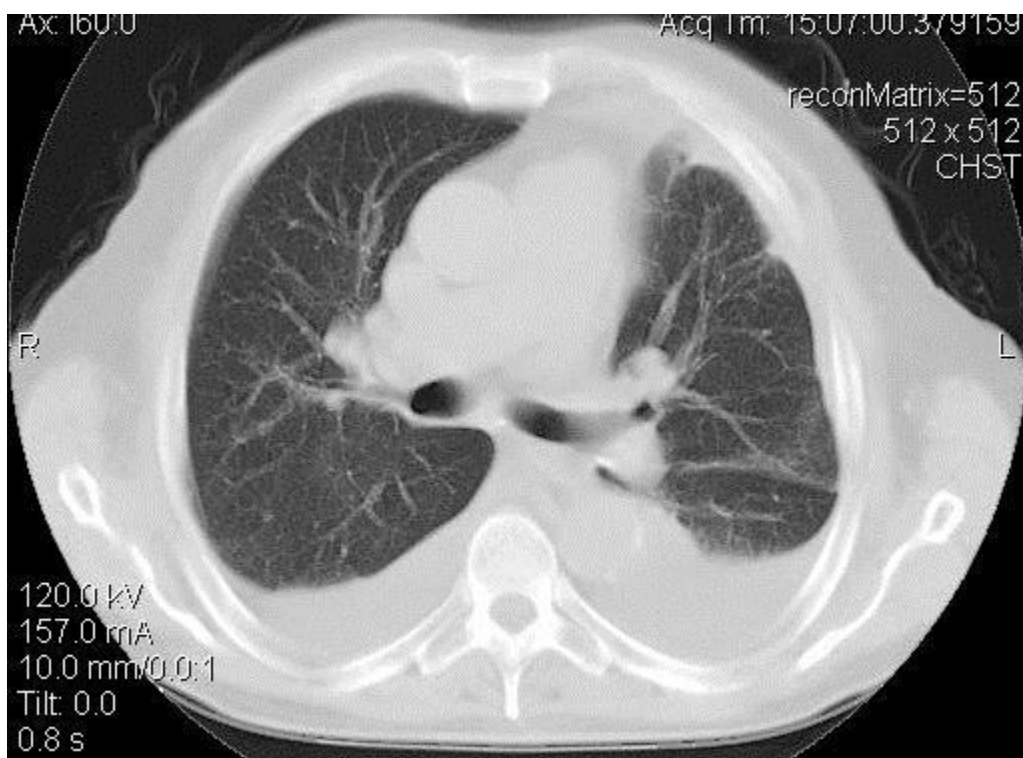
1. Локализируйте патологический процесс
2. Определите рентгенологические симптомы, визуализируемые на снимках
3. Составьте рентгенологическое заключение

Задача 7.



1. Локализуйте патологический процесс
2. Определите рентгенологические симптомы, визуализируемые на снимках
3. Составьте рентгенологическое заключение

Задача 8.



1. Локализуйте патологический процесс
2. Определите рентгенологические симптомы, визуализируемые на снимках
3. Составьте рентгенологическое заключение

Задание 1

Пациент К., 32 лет, травмировал левый коленный сустав. Проведенная рентгенография нарушения целостности костной ткани не выявила. Врач-травматолог заподозрил скопление жидкости в суставной сумке.

Какой метод лучевого исследования позволит это подтвердить?

- А. Рентгенография со сгибанием и разгибанием.
- В. Рентгеномография.
- С. Сцинтиграфия.
- Д. Ультразвуковое сканирование.
- Е. Ангиография.

Задание 2

Спортсмен Р., 25 лет, неудачно приземлившись, почувствовал резкую болезненность в области левого тазобедренного сустава. При осмотре определяются ссадины, припухлость. Рентгенография нарушения целостности костной ткани не выявила. Заподозрено повреждение мягкотканых структур сустава.

Какой метод лучевого исследования позволит это подтвердить?

- А. Рентгеномография.
- В. Ангиография.
- С. МРТ.
- Д. Рентгенография со сгибанием и разгибанием.
- Е. Сцинтиграфия.
- Е. Ангиография.

Задание 3

У пациента с травмой области правого коленного сустава на рентгенограмме определяется внутрисуставной перелом большеберцовой кости. Суставная щель равномерно расширена. Каков морфологический субстрат описанной картины?

- А. Остеопороз эпифизов костей, образующих сустав.
- В. Накопление жидкости в полости сустава.
- С. Остеодеструкция эпифизов костей, образующих сустав.
- Д. Разрушение внутрисуставного хряща.

Задание 4

Больная М., 43 лет, поскользнувшись, упала на спину. Жалуется на резкую болезненность в области 11-12 грудных позвонков. При осмотре отмечаются ссадины, припухлость. При рентгенографии получены сомнительные данные о переломах поперечных отростков и дужек вышеуказанных позвонков.

Какой метод лучевого исследования позволит это подтвердить?

- А. КТ.
- В. Рентгенография со сгибанием и разгибанием.
- С. Ангиография.
- Д. Сонография.
- Е. Сцинтиграфия.

Задание 5

Пациент Л., 37 лет, после автодорожной катастрофы доставлен в нейрохирургическое отделение. При проведении компьютерной томографии головного мозга в лобно-височной области вдоль кости выявлен гиперденсивный очаг серповидной формы.

Чем обусловлена описанная картина?

- А. Острая оболочечная гематома.
- В. Острая внутримозговая гематома.
- С. Хроническая внутримозговая гематома.
- Д. Зона ишемии.
- Е. Хроническая оболочечная гематома.

4. Критерии оценивания результатов обучения

Промежуточная аттестация проводится в виде **зачета**

«**Зачтено**» выставляется обучающемуся, если он показал достаточно прочные знания основных положений учебной дисциплины, умение самостоятельно решать конкретные практические задачи, предусмотренные рабочей программой, ориентироваться в рекомендованной справочной литературе, умеет правильно оценить полученные результаты.

«**Не зачтено**» выставляется обучающемуся, если при ответе выявились существенные пробелы в знаниях основных положений учебной дисциплины, неумение с помощью преподавателя получить правильное решение конкретной практической задачи из числа предусмотренных рабочей программой учебной дисциплины, не подтверждает освоение компетенций, предусмотренных программой.